L. DICULESCU D. ONICESCU C. RÎMNICEANU

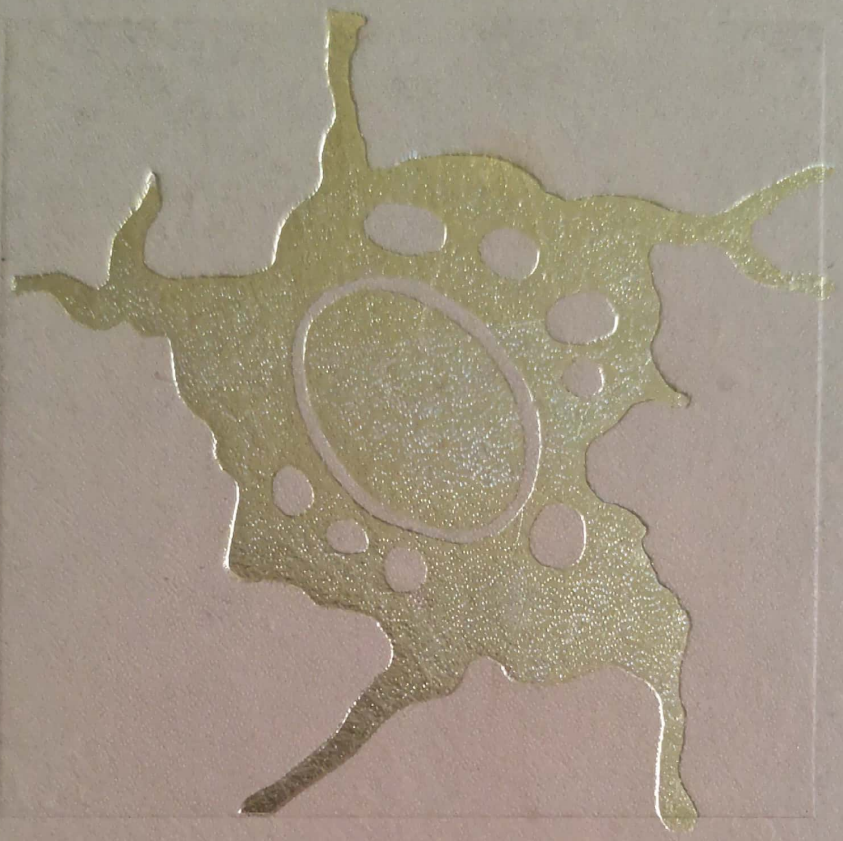

HISTOLOGIE

●●

MINISTERUL ÎNVĂȚĂMÎNTULUI

I. DICULESCU ● D. ONICESCU ● C. RÎMNICEANU

HISTOLOGIE

(HISTOLOGIE SPECIALĂ)

VOL. II

Biblioteca municipală
Tîrgu-Mureș

368.272

EDITURA DIDACTICĂ ȘI PEDAGOGICĂ – BUCUREȘTI, 1971

Scanned with OKEN Scanner

CUVÎNT ÎNAINTE

Lucrarea alăturată este consacrată părţii a treia — histologiei speciale — *a cursului de histologie ce se predă la facultăţile de medicină şi pediatrie. În cursul redactării autorii s-au străduit ca pe lîngă noţiunile clasice de bază să cuprindă şi principalele achiziţii moderne care interesează diferitele specialităţi medicale.*

În elaborarea diferitelor capitole ne-am bazat pe materialul didactic şi ştiinţific existent la catedrele de histologie de la Institutul Medico-Farmaceutic din Bucureşti şi la Institutul de Medicină din Timişoara; în acest sens, ca şi volumul I, lucrarea de faţă este rodul experienţei întregului colectiv al catedrelor respective. În elaborarea materialelor care au revenit catedrei de la I.M.F.—Bucureşti, am avut un sprijin material şi tehnic preţios din partea Dr. L. Mischiu, Dr. Cl. Casian, Dr. L. Taşcă, Dr. V. Ştefănescu, Dr. V. Vulcan, Dr. I. Cuida, Dr. N. Ionescu, Dr. C. Ciobotaru şi Dr. L. Popescu, cărora le adresăm pe această cale mulţumirile noastre.

AUTORII

Scanned with OKEN Scanner

CUPRINS

PARTEA A TREIA

HISTOLOGIE SPECIALĂ

Sistemul circulator *Prof. dr. C. Rîmniceanu* 9

Capilarele 11
Arterele 11
Venele 16
Inima 21
Sistemul vascular limfatic 27

Sistemul hemopoetic *Prof. dr. C. Rîmniceanu* 29

Organele hemopoetice 29
Măduva osoasă 30
Ganglionul limfatic 34
Splina 39
Timusul 45
Alte structuri limfoide 50
Amigdala 50
Plăcile Peyer 51

Sistemul reticulohistiocitar (SRH) sau reticuloendotelial (SRE) 53

Glandele endocrine *Prof. dr. C. Rîmniceanu* 55
Hipofiza 58
Epifiza 72
Tiroida 76

Scanned with OKEN Scanner

Glandele paratiroide 84
Suprarenala 88
Paraganglionii 98

Aparatul digestiv 99

Cavitatea bucală . . *Conf. dr. D. Onicescu* 99
Tubul digestiv *Prof. dr. I. Diculescu* 122
Generalităţi 122
Esofagul 123
Stomacul 128
Intestinul subţire 152
Intestinul gros 172
Apendicele 176
Rectul 177
Canalul anal 177
Ficatul *Conf. dr. D. Onicescu* 180
Căile biliare 191
Pancreasul 194

Aparatul respirator *Prof. dr. I. Diculescu* 200

Fosele nazale 202
Laringele 204
Traheea 205
Bronhiile extrapulmonare 208
Plămînii 208
Pleura 222

Aparatul urinar *Prof. dr. I. Diculescu* 224
Rinichiul 226
Căile urinare 244

Sistemul nervos *Prof. dr. C. Rimniceanu* 249

Organele periferice 250
Organele neuraxului 255
Meningele 266

Organe de simţ *Conf. dr. D. Onicescu* 270

Pielea şi organele anexe 270
Organul gustului 293
Organul mirosului 295
Ochiul 300
Organul auditiv şi organul echilibrului 318

Aparatul genital masculin *Prof. dr. I. Diculescu* 341
Aparatul genital feminin *Conf. dr. D. Onicescu* 372

Scanned with OKEN Scanner

PARTEA A TREIA

HISTOLOGIE SPECIALĂ

Scanned with OKEN Scanner

SISTEMUL CIRCULATOR

La vertebratele superioare şi la om, sîngele şi limfa circulă în conducte închise care, după conţinutul lor, constituie sistemul vascular sanguin şi sistemul vascular limfatic.

Sistemul vascular sanguin serveşte transportului substanţelor necesare funcţiunilor organismului şi eliminării produşilor neutilizabili, nocivi, proveniţi din metabolism. Acest sistem este compus din organe cavitare: un organ central, puternic contractil — *inima* — care prin contracţiile ritmice ale peretelui său muscular condiţionează circulaţia sîngelui, şi din *vase ramificate*, de calibru variabil: *arterele* în care sîngele circulă de la inimă spre periferie, *capilarele* vase subţiri care străbat toate ţesuturile şi *venele* prin care sîngele se întoarce la inimă.

Calibrul diferitelor vase sanguine descreşte în raport cu distanţarea lor de inimă, dar aria totală a lumenului lor creşte, aşa încît la nivelul capilarelor care au lumenul cel mai mic, se însumează un lumen mult mai mare decît al celui mai mare vas, care este aorta. Se creează astfel condiţiile unei scurgeri lente a sîngelui în capilare, factor important în transferul substanţelor necesare metabolismului celular, al schimburilor dintre sînge şi celule.

Structura pereţilor vasculari este rezultatul adaptării la creşterea presiunii hidrostatice din diferitele părţi ale sistemului vascular, este o adaptare nu numai la condiţiile interne de presiune longitudinală şi transversală exercitate de coloana lichidului circulant ci şi de condiţiile externe create de presiunea şi tracţiunea ţesuturilor şi organelor cu care vin în contact.

În construcţia peretelui vascular intră aceleaşi elemente dar în proporţii variabile şi cu o dispoziţie diferită, elementul fundamental, constant, fiind însă *endoteliul* care căptuşeşte întreg sistemul vascular. Endoteliul este primul element structural care apare în filogenie iar în ontogenie constituie singur peretele vaselor embrionare.

Sistemul vascular sanguin este de origine mezenchimală. Primele vase apar în a 14-a—a 18-a zi a dezvoltării (embrion uman sw 2,5 mm) concomitent cu primele elemente sanguine, din insulele Wolff-Pander din aria extraembrionară, prin transformarea celulelor periferice în *celule endoteliale* (v. fig. 118 vol. I). Acestea căptuşesc spaţii ce se unesc între ele şi

Scanned with OKEN Scanner

— se închid ulterior formînd *tubi endoteliali*. Acelaşi proces de formare a vaselor primitive are loc şi în splanhnopleură unde celulele mezenchimale se dispun iniţial în jurul spaţiilor pline cu lichid, apoi aceste spaţii se transformă în conducte închise căptuşite de endoteliu. Capilarele din cele două regiuni, extra- şi intraembrionară, fuzionează, instalîndu-se circulaţia. Printr-un proces de înmugurire a peretelui endotelial şi de fuzionare a mugurilor care capătă un lumen, iau naştere reţele capilare care irigă ţesuturile. Pe măsura diferenţierii organismului apar, din transformarea mezenchimului înconjurător, elemente colagene, elastice şi musculare care se dispun în straturi suprapuse, în jurul endoteliului formînd tunici: tunica internă sau intima, tunica medie şi tunica externă sau adventiţia. Astfel, se dezvoltă arterele şi venele al căror punct de plecare sînt capilarele embrionare. Endoteliul este elementul structural esenţial al sistemului vascular.

Tunica internă sau intima căptuşeşte lumenul vaselor şi are o structură mai simplă sau mai complexă în raport cu calibrul lor. Astfel, la vasele mici este reprezentată de endoteliu şi membrana sa bazală pe cînd la vasele mari sub endoteliu există o ţesătură conjunctivă delicată formată dintr-o reţea de fine fibre elastice cu ochiuri longitudinale, din fibre colagene foarte subţiri şi rare celule conjunctive, toate într-o substanţă fundamentală amorfă care, prin structura sa chimică, conferă acestui strat proprietatea de metacromazie. Apariţia acestui *strat subendotelial* a fost determinată de adaptarea vaselor mari la presiunea longitudinală crescută a curentului sanguin. Cu vîrsta şi în condiţii patologice, stratul acesta se îngroaşă şi suferă modificări structurale, biochimice şi morfologice. Endoteliul arterelor are rolul de a împiedica coagularea sîngelui, alterarea lui duce la formarea de cheaguri, de trombi.

Tunica medie este tunica dinamică a vasului. Ea este constituită dintr-o armătură elastică dezvoltată, puţine fibre colagene şi musculare la arterele mari (ex. aorta), din numeroase fibre musculare netede, elemente colagene şi elastice la arterele de calibru mijlociu şi la arterele mici; elemente conjunctive, mai sărace la artere sînt abundente la vene. Astfel, tunica medie la artere este fie de tip elastic, fie de tip muscular; la vene, după elementul dominant, ea este fibroasă, fibroelastică, fibromusculară sau musculofibroasă.

Între intimă şi medie, atît la artere cît şi la vene, fibrele elastice se dispun într-o membrană refringentă, ondulată în vasele golite de sînge: *limitanta elastică internă*, uşor vizibilă la arterele de calibru mijlociu şi mic, indistinctă, în mod normal, la arterele mari cu tunica medie formată din elemente elastice preponderente.

Tunica externă sau adventiţia, tunica conjunctivă a vaselor, este constituită din fibre colagene numeroase orientate longitudinal şi oblic, incluse într-o reţea de fibre elastice. Pe lîngă elementul fibrilar, se găsesc şi rare fibrocite şi adipocite, uneori şi fibre musculare netede. Adventiţia găzduieşte vase mici de nutriţie — *vasa vasorum* — a propriului vas, şi fibre nervoase care alcătuiesc plexuri, terminaţiuni nervoase libere şi încapsulate. Prin structura sa conjunctivă, adventiţia reprezintă

Scanned with OKEN Scanner

componenta de rezistenţă, prin prezenţa de vasa vasorum, ea asigură nutriţia peretelui vascular iar prin prezenţa numeroaselor fibre nervoase, constituie o vastă suprafaţă receptoare.

Adventiţia este separată de tunica medie printr-o membrană elastică — *limitanta elastică externă*, distinctă la arterele de calibru mediu. Porţiunea cea mai periferică a adventiţiei este un ţesut conjunctiv lax, care leagă vasul de formaţiunile din jur şi asigură deplasarea uşoară a unor artere (ex. pulmonare şi uterine).

Cu toate că în structura vaselor se descriu cele trei tunici, în realitate la majoritatea lor este greu să se facă distincţia între tunica medie şi cea externă, aceasta fiind în genere şi cea mai dezvoltată.

Metode de studiu. Examenul macroscopic furnizează date despre forma, mărimea, distribuţia şi căile parcurse de diferitele vase, cu excepţia celor de calibru mic. Observaţia macroscopică făcută la disecţie este completată cu studiul patului vascular după injectarea intravasculară de substanţe plastice sau unele metale. Prin transluminarea directă se cercetează anatomia vaselor pe viu, capilarele nu pot fi studiate însă decît cu ajutorul microscopului, atît pe viu cît şi în secţiuni histologice.

Studiul histologic a permis cunoaşterea componentelor peretelui vascular, arhitectonia vasculară, stabilirea diferenţelor de structură care stau la baza morfofiziologiei diferitelor componente ale sistemului vascular. Cercetările mai recente de microscopie electronică au adus, pe lîngă confirmarea justeţei observaţiilor la microscopul fotonic, şi date noi de mare valoare ştiinţifică. Metodele de histochimie şi de histoenzimologie, în continuu progres, contribuie la adîncirea cunoaşterii acestui sistem dinamic, care este sistemul vascular sanguin.

CAPILARELE

Capilarele au fost descoperite de Malpighi şi Leeuwenhock. Ei au observat la microscop existenţa în unele organe (mezenter, epiploon, plămîn), a unor reţele de conducte foarte mici, interpuse între artere şi vene şi au ajuns la concluzia că asemenea reţele trebuie să existe în tot organismul. Arătînd mecanismul prin care sîngele trece din artere în vene, ei au confirmat ipoteza, formulată cu mulţi ani înainte de către Harwey, asupra circulaţiei.

Structura şi funcţiile capilarelor au făcut obiectul unei părţi importante a capitolului ţesuturilor conjunctive (v. vol. I, pag. 233).

ARTERELE

Arterele constituie un vast sistem ramificat care prezintă variaţii de calibru şi de structură a peretelui, proporţionale cu necesităţile organismului şi cu acţiunea factorilor mecanici locali.

După structura tunicii medii, tunica dinamică a vasului, şi după calibrul lor, se face clasificarea arterelor în: a) artere musculare de calibru mic şi mijlociu şi b) artere elastice, artere mari (fig. 1).

Scanned with OKEN Scanner

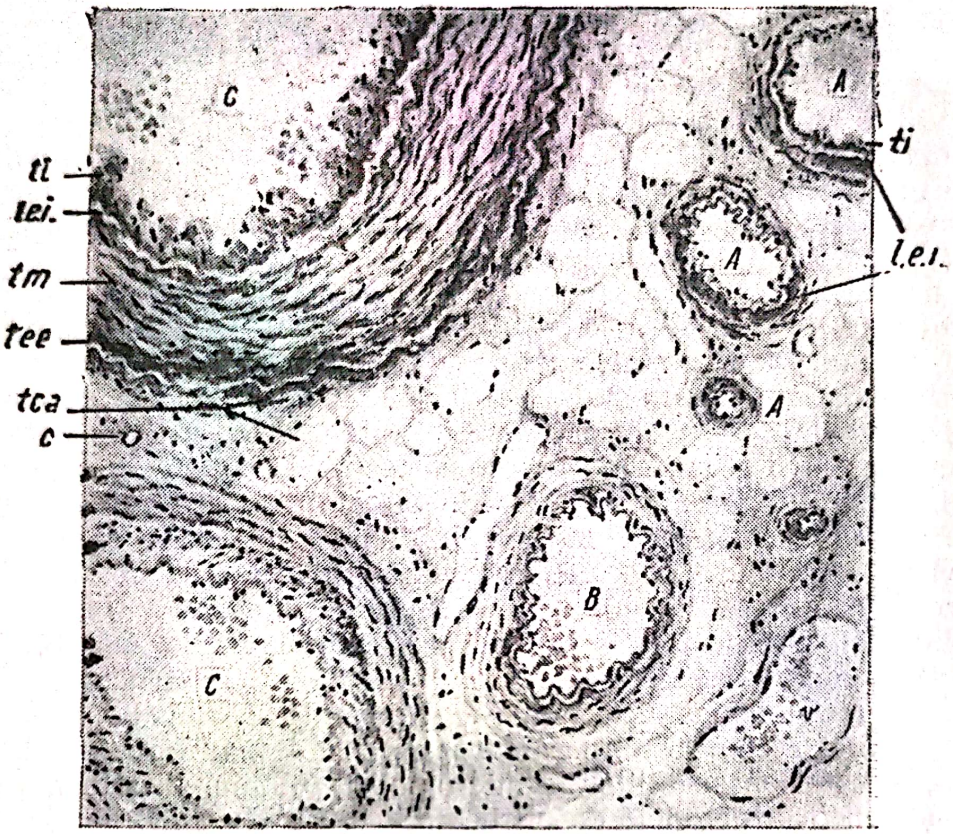

Fig. 1. Artere:
A — arteriole; *B* — artere medii; *C* — artere mari; *ti* — tunică internă; *l, e, i* — limitantă elastică internă; *tm* — tunica medie (musculară); *lee* — limitantă elastică externă; *tca* — țesut conjunctiv adipos; *c* — capilar; *v* — venulă.

Arterele musculare. Arterele mici sau *arteriolele* (fig. 1A) se găsesc în țesutul conjunctiv al organelor și se continuă cu precapilarele. Au un lumen mic și un perete destul de gros comparativ cu mărimea lumenului.

Tunica internă este formată din *endoteliu* care limitează lumenul vasului și membrana bazală. Celulele endoteliale sînt alungite, turtite, au un nucleu rotund ce proemină în lumen și o lamă subțire de citoplasmă (fig. 2).

Tunica medie este constituită din fibre musculare netede orientate perpendicular pe axul lung al vasului sau formînd un strat subțire discontinuu. Cu cît calibrul vasului e mai mare cu atît mai numeroase sînt și fibrele musculare. Între aceste elemente, se găsesc fibre colagene fine și fibre elastice care la arteriolele mai mari formează sub membrana bazală a endoteliului, o lamă elastică — *limitanta elastică internă* (planșa I, fig. 1 l.e.i.).

Tunica externă sau adventiția este o tunică conjunctivă care la arteriolele de calibru cel mai mic continuă țesutul conjunctiv ambiant. La arteriolele mai mari, adventiția are o grosime aproape egală cu gro-

Scanned with OKEN Scanner

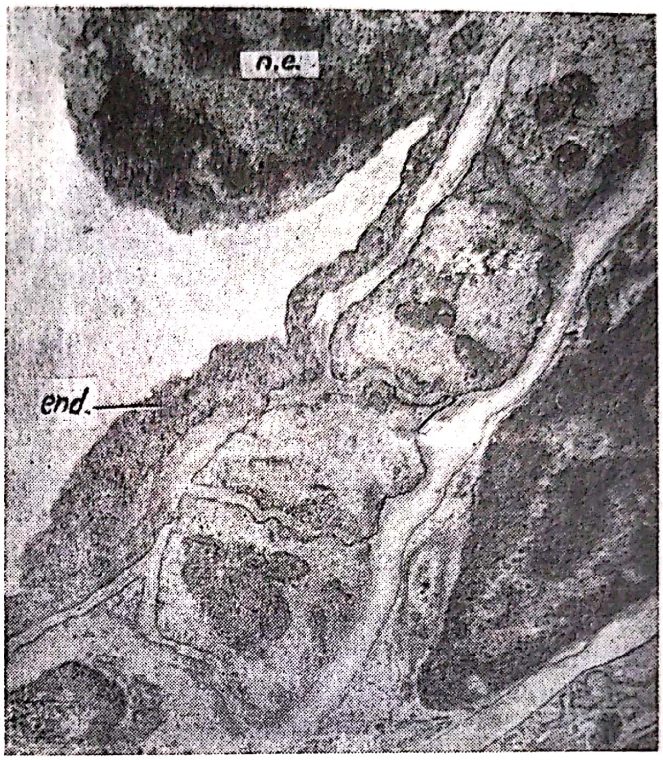

Fig. 2. Imagine electrooptică a peretelui unei arteriole:
end — endoteliu; *ne* — nucleul celulei endoteliale (după Copenhaver).

simea tunicii medii şi este constituită din ţesut conjunctiv lax, cu fibre colagene şi elastice orientate longitudinal cu puţine fibrocite.

Arteriolele sînt inervate de fibre nervoase de origine simpatică cu rol vasomotor. Datorită acestei inervaţii şi stării de continuă excitaţie a acestor nervi, musculatura arteriolelor este permanent într-o oarecare stare de contracţie. Gradul de contracţie sau dilatare a arteriolelor depinde de tonusul nervilor simpatici vasoconstrictori, tonus întreţinut de impulsurile ce vin de la sistemul nervos central. Sub acţiunea acestor impulsuri, tonusul vasoconstrictorilor va mări sau micşora lumenul arteriolelor care se vor deschide şi se vor închide ca nişte robinete. Arteriolele sînt robinete ale sistemului circulator (I. M. S e c e n o v), în care se exercită cea mai mare presiune hidrostatică; aceste vase au un rol important atît în determinarea creşterii presiunii sanguine cît şi în repartizarea cantităţii de sînge în diferite regiuni ale organismului. Variaţiile lumenului arteriolelor dintr-o regiune oarecare sînt compensate de variaţii contrare în arteriolele din altă regiune, stabilindu-se astfel un echilibru. Scăzînd presiunea sanguină în capilare şi vene, arteriolele schimbă condiţiile de întoarcere a sîngelui la inimă: ele acţionează ca adjuvante ale inimii.

Arterele medii. Majoritatea arterelor sînt de acest tip (fig. 1B).

T u n i c a i n t e r n ă sau intima prezintă un endoteliu asemănător cu endoteliul arteriolelor. Stratul subendotelial este format dintr-o reţea de fibre elastice foarte subţiri şi un strat de fibre colagene şi reticulare orientate longitudinal, dispoziţie care conferă endarterei un aspect striat. La unele artere, stratul subendotelial poate prezenta şi fibre musculare ne-

tede (ex. femurala, axilara, renala, hepatica) dispuse longitudinal. *Limitanta elastică internă,* totdeauna prezentă, este dezvoltată şi fenestrată.

Tunica medie este groasă, elementele musculare sînt predominant dispuse spiralat şi circular. Celulele musculare care prezintă caracterele structurale descrise la muşchiul neted (v. vol. I, pag. 302) conţin multe vezicule pinocitare şi condensări citoplasmatice care par să „ancoreze" miofilamentele la suprafaţa celulelor. Fibrele musculare formează un perete foarte puternic contractil. Elementele elastice, voluminoase şi numeroase, formează în jurul miocitelor o reţea circulară ataşată de membrana lor, realizîndu-se astfel o intimă relaţie funcţională. Elementele elastice se continuă cu limitanta elastică internă; la unele artere, fibrele elastice se condensează formînd o membrană la periferia tunicii medii, *limitanta elastică externă,* aceasta, spre deosebire de limitanta elastică internă, nu e fenestrată. Elementul colagen este slab reprezentat.

Tunica externă — adventiţia, este uneori foarte groasă, mai groasă chiar decît media. În porţiunea internă predomină fibrele elastice dispuse longitudinal iar în porţiunea externă, fibrele colagene. Uneori, se observă şi prezenţa de fibre musculare netede ce se inseră pe fibrele elastice groase, acţionînd ca tensori. Adventiţia conţine constant *vasa vasorum* şi o bogată inervaţie. Fibre nervoase numeroase inervează grupe de fibre musculare din tunica medie. Prin contracţia şi relaxarea lor, tunica medie îndeplineşte un rol important în adaptarea sistemului vascular la modificările de presiune şi volum ale sîngelui, modificări impuse de solicitările fiziologice.

Arterele mari sînt arterele de tip elastic (planşa 1). În această categorie intră aorta şi principalele ei ramificaţii.

Tunica internă — intima — este groasă, mai ales la tinerii adulţi, cu un endoteliu cu celule poligonale şi un strat subendotelial format din reţele de fibre şi lamele elastice, fibre colagene, substanţa fundamentală şi celule conjunctive (fibrocite, histiocite) cu incluziuni lipoproteice, predominante în zona juxtaendotelială. Substanţa fundamentală, bogată, prezintă reacţiile histochimice şi metacromazia caracteristice structurii ei chimice (MPZ). Uneori, în stratul subendotelial se remarcă şi rare fibre musculare netede răspîndite izolat. *Limitanta elastică internă* a cărei grosime variază la diferite vase este uneori aşa de subţire că se distinge greu. Elementele elastice se continuă pe de o parte cu cele din stratul subendotelial, iar pe de alta cu armătura elastică a tunicii medii.

Tunica medie, la om, este tunica cea mai groasă alcătuită din 50—60 de lamele elastice, continui sau pe alocuri fenestrate (planşa 1); lamelele, dispuse concentric, sînt unite prin fibre elastice subţiri, oblice, care formează un *sistem spiralat* ce solidarizează lamelele între ele. În spaţiile dintre lamele se găsesc fibre musculare netede, scurte, ramificate, lipsite de sarcolema distinctă cu dispoziţie spiralată, miofilamentele lor nu sînt ataşate la suprafaţa celulei prin mase dense de citoplasmă. Prin prelungirile lor, celulele musculare se ataşează reţelei elastice. În ochiurile reţelei elastice se găsesc şi puţine fibre colagene cu lamelele elastice. Substanţa fundamentală amorfă este bazofilă şi metacromatică.

Scanned with OKEN Scanner

Tunica externă — adventiția — nu diferă ca structură de cea a arterelor de tip muscular, dar este mai subțire. Conține pe lîngă elementele țesutului conjunctiv, fibre nervoase și vasa vasorum (vase mici sanguine și capilare limfatice).

Arterele mari ca de exemplu aorta, sînt caracterizate deci printr-o bogăție de țesut elastic care prin proprietățile sale face ca vasul să se adapteze unei cantități mari de sînge primită la fiecare bătaie de inimă. Între două bătăi, fibrele elastice revin la lungimea lor inițială și prin contracția elementelor musculare, propulsia dată de contracția inimii este transformată într-o mișcare lentă, regulată și continuă a sîngelui în vasele mici, capilare.

Artere speciale. Structura descrisă se referă la majoritatea arterelor. Există însă unele artere la care relația dintre calibru și morfologia peretelui nu mai corespunde, acestea ieșind din planul general de organizare. Astfel, unele artere cu lumen larg, ca de exemplu arterele cerebrale mari, au peretele foarte subțire și sărac în elemente elastice, arterele cerebrale mici avînd peretele format numai din intimă înconjurată de țesut conjunctiv. Pereții subțiri în raport cu mărimea lumenului au și arterele pulmonare. Arterele ombilicale au tunica medie groasă, formată din fibre musculare dispuse pe 2 planuri: intern longitudinal și extern circular.

Unele arteriole mici (din mucoasa buzelor, mucoasa nazală, arteriolele renale, prostatice) prezintă o îngroșare longitudinală a endarterei, îngroșare care se proiectează în lumen. Această modificare constă din celule mari fusiforme în repaus și globuloase, epiteloide, *sînt arterele cu „periniță“* (fig. 3).

În timpul contracției tunicii medii, perinița închide lumenul vasului reglînd astfel circulația și presiunea sanguină locală.

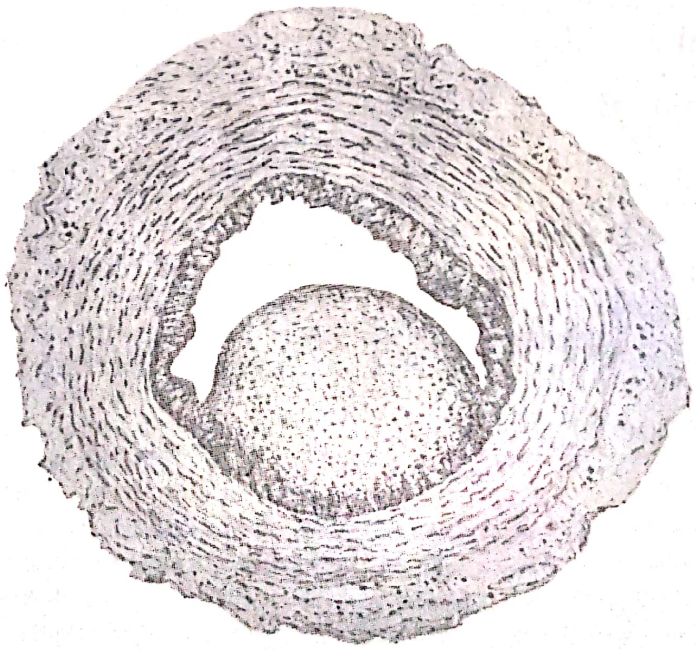

Fig. 3. Arteră „cu periniță“ (după Greep).

Scanned with OKEN Scanner

Variaţii structurale metabolice au fost relevate prin metode histochimice şi de histoenzimologie, în raport cu specia şi cu tipul de arteră. Au fost semnalate variaţii metabolice şi în diferite segmente ale aceleiaşi artere, interesînd întregul perete sau numai unele tunici. Astfel, I. Diculescu, D. Onicescu, au remarcat o reacţie intensă a aminoxidazelor în tunica medie a arterei renale, mai puţin intensă în aortă, coronare şi arterele cerebrale şi foarte slabă în artera femurală.

Pe lîngă variaţiile structurale adaptive regionale, arterele prezintă şi *modificări ale peretelui în raport cu vîrsta.* De remarcat că aceste modificări apar timpuriu şi nu interesează în aceeaşi măsură şi în acelaşi timp toate arterele sau grupele de artere şi nici toate tunicile. Astfel, o dată cu adolescenţa apar semne de „îmbătrînire" a aortei, după vîrsta de 20 de ani se modifică şi coronarele; după a 4-a decadă a vieţii este atinsă şi artera hepatică. Există însă unele excepţii, ca artera pulmonară care nu îmbătrîneşte. Primele modificări interesează intima, şi constau din îngroşarea endarterei prin hiperplazia elementelor colagene; substanţa fundamentală suferă modificări devenind mai uşor impregnabilă cu diferite substanţe care circulă în sînge. Îngroşarea intimei creează condiţia de acumulare, de exemplu, a colesterolului. Elementele elastice prezintă modificări importante biochimice ca transformarea elastinei în elazină, transformare care determină o scădere a elasticităţii fibrelor însoţite de fragmentarea lor şi apariţia de noduli care înlocuiesc limitanta elastică şi produc îngroşări în tunica medie, la bătrîni. Cînd acumulările de colesterol din intimă depăşesc limitele procesului de îmbătrînire a arterelor prin volumul şi calcificarea lor, şi sînt însoţite de pierderea elasticităţii, de îngroşarea fibrelor de reticulină şi hialinizarea fibrelor colagene, se constituie procesul patologic numit ateromatoză.

Nutriţia arterelor. Vasa vasorum asigură nutriţia atît a adventiţiei cît şi a porţiunii externe a mediei. În ceea ce priveşte intima şi partea internă a mediei, hrănirea lor este atribuită unui mecanism de inbibiţie cu plasmă din sîngele circulant.

Inervaţia arterelor. Arterele sînt inervate de fibre nervoase simpatice şi de fibre din nervii cerebrospinali. Majoritatea sînt amielinice. Fibrele de origine simpatică formează în adventiţie un plex cu rare celule nervoase aşezate în punctele nodale. Din acest plex pleacă fibre efectoare, motorii, la tunica medie, unde fac sinapsa cu celulele musculare; terminaţiile lor îmbracă aspecte diferite: butoni, inele, buchete ramificate (I. Niculescu). Aceste fibre nervoase motorii, acţionînd asupra musculaturii netede, reglează circulaţia şi controlează presiunea sanguină.

VENELE

Venele conduc sîngele de la capilare la inimă şi însoţesc de regulă arterele deşi traiectul lor este mai variabil.

Venele se deosebesc de arterele corespunzătoare prin lumenul mai larg şi pereţii mai subţiri şi mai moi; pe secţiunile transversale prin artere

Scanned with OKEN Scanner

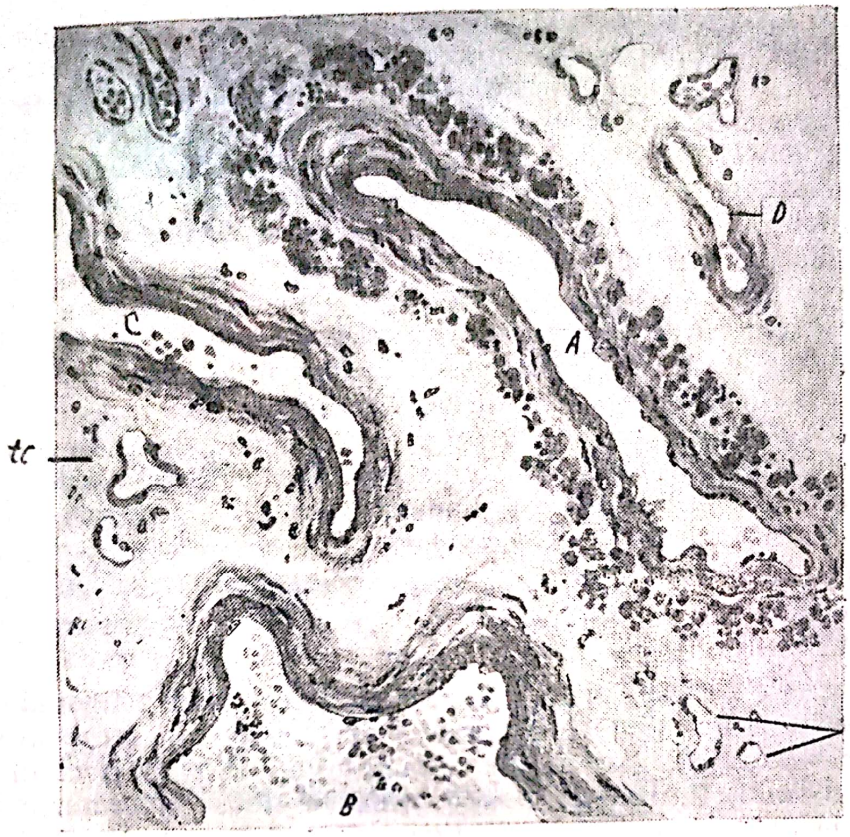

Fig. 4. Vene:
A — venă musculară cu două straturi de fibre musculare netede; *B* — venă musculofibroasă; *C* — venă fibromusculară; *D* — venulă; *tc* — țesut conjunctiv; *c* — capilare.

și vene din aceeași regiune, golite de sînge, artera apare cu lumenul regulat, deschis, pe cînd vena are un lumen turtit, neregulat (fig. 4).

Deși în arhitectonia peretelui venos intră aceleași elemente ca și la artere, proporția și dispoziția lor este diferită, datorită condițiilor fiziologice deosebite: sîngele circulă în vene cu o presiune scăzută așa încît pereții lor, nemaiîntîlnind o presiune ridicată și nici unda sanguină sacadată venită de la inimă, sînt subțiri, sărace în elemente musculare și elastice. Fibrele colagene sînt predominante ca o adaptare la secțiunea forțelor exterioare de alunecare și de tracțiune exercitată asupra venelor; adventiția, mai groasă decît la artere, se caracterizează prin fibre colagene și uneori cu rare fibre musculare netede.

Structura venelor variază de la un tip de venă la altul. *Variațiile structurale ale pereților venelor sînt atît de mari încît aproape fiecare venă are caracterele ei particulare.*

La unele vene, peretele este format numai din endoteliu și elemente colagene (venele durei mater, retinei, placentei), la altele fibrele musculare netede sînt așezate dezordonat, iar la venele pulmonare, intestinale, hepatice, sînt dispuse circular comportîndu-se prin contracția lor ca un

sfincter care imprimă circulației din aceste organe un caracter ritmic. Venele care trebuie să înfrîngă forța gravitației sînt prevăzute cu dispozitive speciale — valvule — sau cu o musculatură mai puternică, circulația retrogradă fiind astfel împiedicată.

Structura venelor variază nu numai de la un tip de venă la altul ci și în diferitele segmente ale aceluiași vas.

Venele mici sau venulele rezultă din unirea mai multor capilare de care se disting destul de greu. Diametrul lor este de 20 μ în apropierea rețelei capilare. La aceste venule, peretele este format dintr-un endoteliu ale cărui celule poligonale bombează în lumen și din fibre colagene orientate longitudinal formînd un *strat subendotelial.* Venulele mai mari (50 μ diam.) din regiunile în care acționează forțe de tracțiune, prezintă sub endoteliul lor un țesut conjunctiv mai dezvoltat, cu rare fibre musculare netede, discontinui, structură ce facilitează schimburi între sînge și țesut. În venele cu un diametru de 200 μ, elementele contractile sînt orientate circular și formează un strat continuu subțire.

Adventiția este groasă, cu fibre colagene longitudinale.

Venele mijlocii au un diametru ce variază între 2—9 mm; majoritatea lor prezintă valvule.

Intima este formată dintr-un endoteliu cu celule poligonale mai mult sau mai puțin alungite decît la artere, așezată pe un strat subendotelial foarte subțire, limitat sau nu de o membrană elastică a cărei structură diferă de aceea a limitantei elastice interne de la arteră, fiind formată dintr-o rețea delicată de fibre elastice.

Tunica medie, mai subțire decît la artere, este o pătură conjunctivo-musculară: fibrele colagene formează fie o împletitură laxă, fie o membrană groasă iar fibrele elastice sînt dispuse în rețele sau panglici subțiri, cu orientare longitudinală; fibrele musculare sînt izolate sau în fascicule oblice și longitudinale, niciodată însă nu sînt dispuse circular ca la artere.

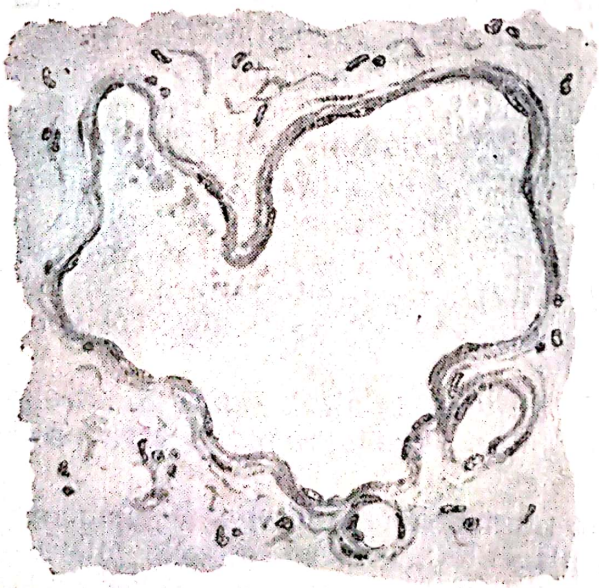

Fig. 5. Venă fibroasă.

Tunica externă sau adventiția, continuare a țesutului conjunctiv al mediei, conține numeroase elemente elastice dispuse în membrane și rare fibre musculare netede orientate longitudinal. Această tunică are o structură laxă.

Variațiile structurale ale tunicii medii stau la baza clasificării venelor mijlocii în: a) vene fibroase, b) vene fibroelastice și c) vene musculare.

Venele fibroase au structura cea mai simplă (fig. 5) peretele lor fiind format din fibre colagene așezate strîns unele lîngă altele. În această

categorie intră sinusurile durei mater, formate numai din intimă, media și adventiția nefiind altceva decît țesutul fibros al durei mater. Venele durei mater, venele cerebrale și cerebeloase au tunica medie formată numai din fibre colagene dense și elemente elastice foarte puține care formează o rețea elastică subțire între medie și intimă. Adventiția, țesutul conjunctiv al durei mater la venele durale, este o membrană bine individualizată, laxă, la venele cerebrale și cerebeloase.

Venele fibroelastice au intima formată numai din endoteliu, lipsește endovena. Media este caracteristică: fibrele colagene dispuse în fascicule circulare dense formează mai multe straturi între care se găsesc rare celule conjunctive și elemente elastice neregulate, anastomozate, orientate în membrane longitudinale. Adventiția cuprinde fibre colagene și elastice dispuse longitudinal; fibrele elastice, mai numeroase în regiunea internă, formează membrana dînd uneori o falsă impresie de limitantă elastică externă. Din această categorie fac parte vena oftalmică, linguală, coronară, venele tiroidiene, venele jugulare și subclaviculare. La aceste două din urmă, elementele elastice sînt mai abundente. În alte vene mijlocii, cum sînt venele pulmonare, pe lîngă elementele elastice abundente apar și rare fibre musculare netede.

Venele musculare (fig. 4*A*) sînt caracterizate prin abundența de elemente contractile cu orientare foarte variabilă dar așezate în straturi și prin diminuarea cantitativă a fibrelor colagene și elastice. După proporția elementelor componente distingem două categorii: venele fibromusculare și venele musculo-conjunctive.

Venele fibromusculare au peretele conjunctiv format din fibre colagene așezate dens și din fibre musculare netede dispuse între elementele colagene, într-unul sau mai multe straturi cu orientare diferită. Astfel, în vena cefalică, humerală, radială și cubitală există un strat de fibre musculare, pe cînd în alte vene ca vena renală și cava inferioară există două straturi, unul longitudinal și altul circular iar în altele ca femurala, popliteea și venele superficiale ale gambei, fibrele musculare formează trei straturi: un strat longitudinal intern, unul circular și un strat longitudinal extern.

Venele musculo-conjunctive sînt vene în care predomină elementul contractil, formînd unul sau două straturi circulare. Între fibrele musculare netede se găsesc fibre colagene și o slabă armătură elastică; fibrele elastice formează lame anastomozate, cu direcție longitudinală în adventiție. Ca și la venele din celelalte categorii, și la venele musculo-conjunctive se observă variații care interesează elementul caracteristic contractil. Astfel, în venele superficiale ale antebrațului există o singură pătură musculară, în vena spermatică, vena vaginală, fibrele musculare formează un strat circular intern și un strat longitudinal extern.

Venele mari, spre deosebire de cele mijlocii, au o endovenă mai dezvoltată care conține uneori și fibre musculare dispersate în țesutul conjunctiv. Media este subțire și are aceeași structură ca venele mijlocii, adventiția este foarte dezvoltată; cuprinde pe lîngă structura ei de țesut

conjunctiv lax şi fibre musculare netede. Venele pulmonare şi vena cavă, în apropierea inimii prezintă în adventiţie fibre musculare cardiace.

În concluzie, o clasificare a venelor după calibrul lor, este necorespunzătoare. Din punct de vedere morfofiziologic reţinem că venele pur fibroase se găsesc în regiunile cu un regim vascular destul de constant, cu mobilitate redusă (venele intracraniene); venele fibroelastice sînt venele superficiale, peretele lor puternic elastic e o adaptare la propulsia sîngelui în sensul forţei de gravitaţie; venele musculare sînt unele mai mici (ale feţei), venele infracardiace şi venele membrelor în care sîngele urcă spre inimă, deci elementul contractil trebuie să fie bine dezvoltat. Multe dintre aceste vene prezintă valvule.

Valvulele (fig. 6) sînt cute îngroşate ale intimei transformată prin apariţia de numeroase fibre colagene şi elastice care formează o lamă acoperită pe ambele feţe de endoteliu. Pe partea dinspre lumen, celulele endoteliale sînt dispuse în sensul axului lung al vasului avînd stratul subendotelial format dintr-o reţea puternică de fibre elastice; pe faţa dinspre peretele venei, endoteliul este turtit şi stratul subendotelial este dur, format din fibre colagene groase. La baza valvulei se găsesc adesea fibre musculare care provin din medie. Între valvulă şi peretele venei unde se află şi un spaţiu — sinusul valvular — se produc leziuni în cazul unui proces inflamator.

Tulburări ale hemodinamicii stau la baza unor modificări morfofuncţionale care constituie boala varicoasă (varicele). Ele constau dintr-o îngroşare a intimei pe zone mai restrînse sau mai întinse, fibroză accentuată în medie, elementul elastic hipertrofiat în grade diferite şi fragmentarea dispozitivului elastic.

Acestor modificări histologice se asociază şi unele modificări metabolice (planşa I, 4.5). Cercetări de histochimie a lipidelor (E. Dema, C. Dincă,

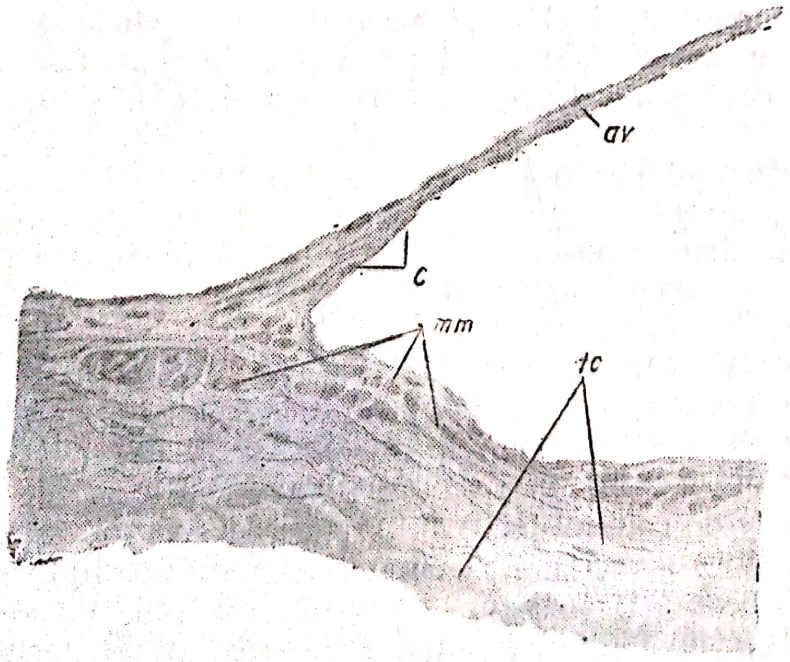

Fig. 6. Valvulă venoasă:
e — endoteliu; *av* — axul valvulei; *mn* — muşchiul neted; *tc* — ţesut conjunctiv (după Copenhaver).

E. Litvac, F. Schneider) ilustrează o adaptare globală la o hemodinamică modificată.

Nutriţia venelor se face ca şi la artere prin vasa vasorum şi prin lumen.

În peretele venelor mari ca şi la arterele mari se găsesc şi *vase limfatice* care formează plexuri în adventiţie.

Inervaţia venelor, motorie şi senzitivă, este în linii generale aceeaşi ca la artere.

INIMA

Inima, organul central al sistemului vascular, interpus între sistemul arterial şi cel venos, este un vas sanguin voluminos, cu o structură complexă, particulară, rezultat al unui proces de transformare în etape atît în filogenie cît şi în ontogenie. Peretele, format din cele trei tunici caracteristice sistemului vascular, este mai gros şi mai puternic datorită dezvoltării tunicii medii musculare a cărei structură condiţionează contracţiile ritmice ale inimii asigurînd mişcarea continuă a sîngelui, inima acţionînd astfel ca o „pompă" a undei sanguine. O altă particularitate majoră constă în compartimentarea organului în cavităţi pereche: două atrii (stîng şi drept) şi doi ventriculi (stîng şi drept) atriile şi ventriculii separate între ele, o comunicare existînd între atriul şi ventriculul de aceeaşi parte.

Apariţia, în filogenie, a conductelor cu pereţi închişi este concomitentă cu apariţia compartimentării inimii, determinată de condiţiile de existenţă şi deci de dezvoltarea mai complexă a vieţuitoarelor. Se poate vorbi de o compartimentare chiar la unele nevertebrate (viermi, anelizi, insecte) care constă într-o înşiruire a 4 cămăruţe comunicante. La vertebratele inferioare (ex. amfibieni adulţi) inima este formată din 2 atrii ce nu comunică între ele şi un singur ventricul şi un bulb arterial; pe o treaptă superioară (la crocodilieni) apar 2 atrii şi 2 ventriculi. La păsări, cele 4 compartimente sînt simetrice, ca la mamifere.

DEZVOLTAREA INIMII

Procesul de dezvoltare parcurge două mari etape: etapa de formare a inimii primitive şi etapa de diferenţiere morfofiziologică a inimii definitive. În fiecare etapă au loc transformări complexe ce se succedă într-un ritm bine definit. Orice abatere de la calea normală cauzează anomalii care compromit în grade diferite, buna funcţionare a sistemului circulator, unele fiind incompatibile cu viaţa. Anomaliile sînt cu atît mai severe cu cît perturbarea care le-a determinat s-a produs în stadii mai timpurii.

Inima se dezvoltă din *plăcile cardigenice*, aglomerări de celule mezoblastice — celulele cardiace — înşiruite simetric, care vor deveni celule endoteliale. Astfel apar două tuburi endoteliale — *tuburile endocardiace* — alungite în sens cranio-caudal, între somatopleură şi endoblast; extremitatea cranială se continuă cu un vas arterial iar în cea caudală se varsă cîte o venă. Atît tuburile cît şi vasele conţin lichid (plasmă) lipsit de ele-

Scanned with OKEN Scanner

mente figurate pînă în momentul cînd se face joncţiunea între circulaţia extra- şi intraembrionară. Cele 2 tuburi endocardiace se vor uni (embrion uman de 3 săptămîni) într-un *tub cardiac unic,* format din endoteliu înconjurat de un strat de mezoderm splanhnic — *mantaua mioepicardică.* Între endoteliu şi manta se găseşte un spaţiu plin cu o substanţă vîscoasă; prin dispariţia acestui spaţiu, după unirea celor 2 straturi se diferenţiază cele trei tunici ale inimii: endoteliul va forma intima sau endocardul iar membrana va furniza elementele musculare ale tunicii medii — miocardul — şi elementele conjuctive care constituie tunica externă sau epicardul.

Compartimentarea inimii debutează prin apariţia în tubul endocardic a 3 gîtuituri care-l împart în 4 cămăruţe ce se succedă: sinul venos, atriul primitiv, ventricul primitiv şi bulbul arterial. Astfel s-a format *inima primitivă.*

În a doua etapă au loc transformări ample care duc la formarea inimii definitive. În linii generale, aceste transformări constau în creşterea în lungime a inimii primitive care interesează îndeosebi ventriculul, în curburi, deplasări şi împărţiri ale cămăruţelor prin apariţia de pereţi despărţitori; separarea atriului primitiv în atriul stîng şi drept precedă divizarea ventriculului primitiv. Compartimentarea are loc între a 3-a şi a 8-a săptămînă a dezvoltării embrionului uman. Concomitent se desfăşoară şi transformări la nivelul bulbului arterial care duc la formarea valvulelor sigmoide şi la topografia definitivă a orificiilor aortei şi arterei pulmonare. S-a constituit astfel *inima definitivă.*

STRUCTURA INIMII

Inima este formată din 3 tunici: endocardul, miocardul şi epicardul.

Endocardul, tunica internă, are o structură asemănătoare intimei vaselor. El căptuşeşte atriile şi ventriculii, acoperă muşchii papilari, coardele tendinoase şi valvulele. Membrană netedă şi subţire, prezintă unele variaţii de grosime şi transparenţă fiind mai dezvoltat în atrii şi de culoare albicioasă şi mai subţire şi de culoare roşiatică în ventriculi.

În constituţia endocardului intră endoteliul, cu stratul său subendotelial, un strat conjuctivo-muscular şi un strat subendocardic (fig. 7).

Endoteliul este alcătuit din celule neregulat poligonale ce se continuă cu endoteliul vaselor ce vin şi pleacă de la inimă. Celulele stau pe o membrană bazală care se continuă cu ţesutul conjunctiv care constituie stratul subendotelial sau lamina propria, format din fibre colagene, reţele de fibre de reticulină şi de fibre elastice şi rare celule conjunctive.

Stratul conjunctivo-muscular este gros şi alcătuit din fibre colagene dense şi din fibre elastice care formează reţele sau membrane fenestrate. Elementul elastic este mai abundent în atrii decît în ventriculi. În septurile interatriale şi interventriculare ca şi la nivelul emergenţei aortei se găsesc şi fibre musculare dispuse în reţele.

Scanned with OKEN Scanner

Stratul acesta este mai gros în atrii decît în ventriculi şi conţine numeroase terminaţiuni nervoase senzitive, mai ales în atrii.

Stratul subendocardic este un ţesut conjunctiv lax avînd toate componentele cunoscute; el se continuă cu ţesutul interstiţial al miocardului pe care-l uneşte astfel de endocard; lipseşte pe muşchii papilari şi pe coardele tendinoase. El conţine vase sanguine şi limfatice, iar în ventriculi şi *celule Purkinje*, al căror ansamblu constituie sistemul de conducere a cărei descriere amplă s-a făcut în capitolul ţesuturilor musculare (v. pag. 325).

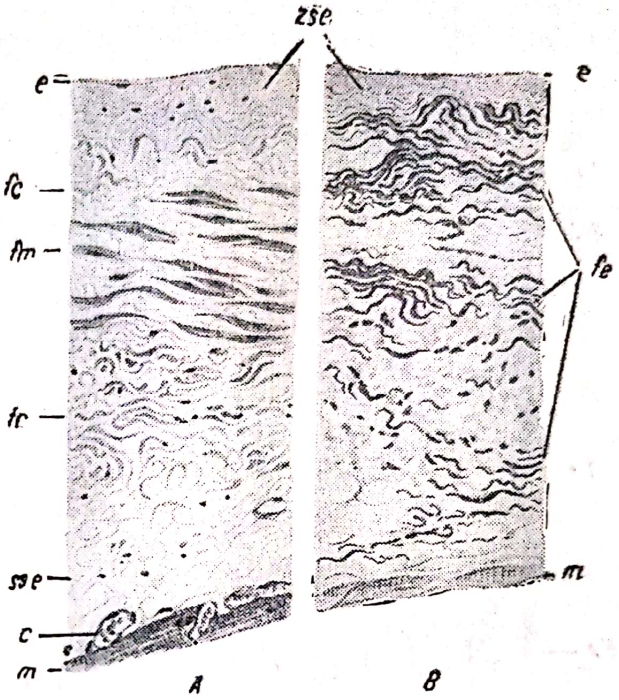

Fig. 7. Secţiune prin endocard (atrium stîng):
A — coloraţie cu hematoxilină-eozină; *B* — coloraţie cu orceină pentru fibre elastice; *e* — endoteliu; *zse* — zona subendotelială cu fibre colagene fine; *fc* — fibre colagene groase; *fm* — fibre musculare netede în stratul conjunctivo-muscular; *sse* — stratul subendocardic; *m* — miocard; *fe* — fibre elastice; *c* — capilar (după Copenhaver).

Valvulele inimii sînt formate dintr-un schelet conjunctiv învelit în endocard. Refluxul sîngelui din ventriculi în atrii, în timpul sistolei ventriculare, este împiedicat de prezenţa a 2 valvule aşezate la orificiile atrioventriculare: valvula stîngă bicuspidă sau mitrala şi valvula dreaptă tricuspidă. Acestea sînt valvulele atrioventriculare. La orificiile de comunicare dintre ventriculul stîng şi aortă şi ventriculul drept şi artera pulmonară se găsesc alte 2 valvule care, în timpul diastolei, se opun trecerii sîngelui din artere înapoi în ventriculi: sînt *valvulele semilunare*.

Valvulele atrioventriculare (fig. 8) sînt formate dintr-o *membrană fibroasă* în care fibrele colagene sînt dispuse în fascicule tendinoase. Cele mai subţiri fascicule se inseră pe un inel fibros din jurul orificiilor; cele mai groase, vizibile cu ochiul liber, se întind de la marginea liberă a valvulei pînă la muşchii papilari ai ventriculilor, pătrund radiar în miocard şi formează *coardele tendinoase* (fig. 9). Cînd muşchii papilari se contractă, coardele tendinoase sînt întinse şi astfel valvulele închid orificiul de comunicare între atrii şi ventriculi. O leziune a muşchilor papilari sau a coardelor tendinoase, care duce la slăbirea contracţiilor sau la relaxarea şi scurtarea coardelor, face ca închiderea valvulelor să fie insuficientă şi, în consecinţă, ca o parte din sînge să se întoarcă în atriu.

Membrana fibroasă conţine puţine fibre elastice la adulţi. La tineri, la baza valvulei se găseşte un strat muscular subţire de natură miocardică,

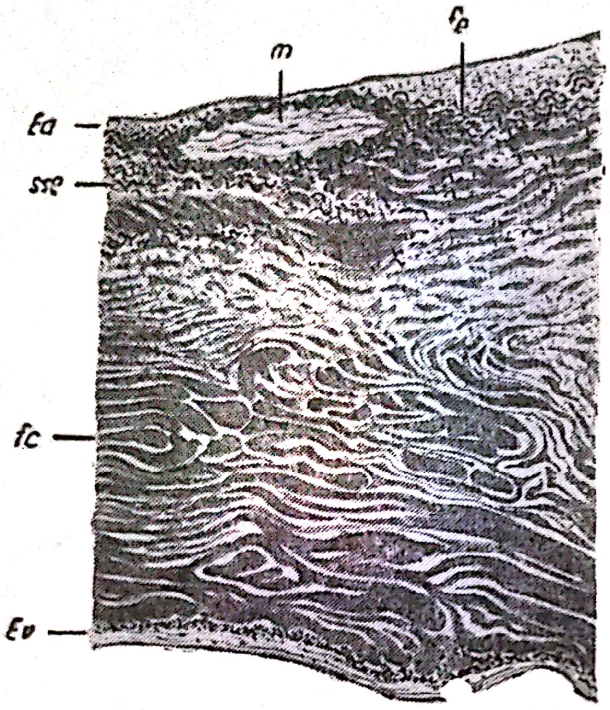

Fig. 8. Secţiune prin valvula mitrală: Endocardul pe faţa ventriculară (Ev) şi atrială (Ea) a valvulei; *sse* — stratul subendocardic; *fc* — fascicule de fibre colagene; *fe* — fibre elastice; *m* — muşchi neted (după Copenhaver).

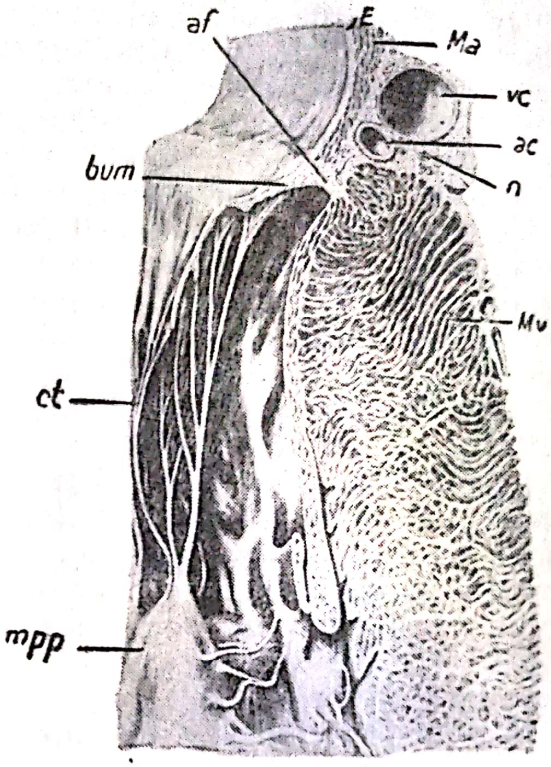

Fig. 9. Imagine tridimensională a zonei de joncţiune dintre atriul şi ventriculul stîng: *E* — endocard; *af* — anulul fibrosus; *bvm* — baza valvulei mitrale; *ct* — coarde tendinoase; *mpp* — muşchi papilar posterior; *Ma* — miocardul atriului; *vc* — vena cardiacă; *ac* — arteră coronară; *n* — nervi; *Mv* — miocardul ventriculului (după Copenhaver).

strat care dispare treptat cu înaintarea în vîrstă. Membrana fibroasă este acoperită de endocard. Pe faţa dinspre atrii, endocardul prezintă trei straturi: endoteliul cu membrana sa bazală, un strat musculoelastic, fibrele musculare prezente însă numai la baza valvulei, şi un strat conjunctiv cu numeroase fibre elastice spre vîrful valvulei. Pe faţa dinspre ventriculi, endocardul este mai subţire, cu fibre elastice mai puţine.

Endocardul atrial şi cel ventricular se contopesc pe marginea liberă a valvulei care are o structură diferită fiind formată numai din ţesut conjunctiv lax, cu aspect de infiltraţie medială, cu puţine elemente elastice, învelit de endoteliu. Această structură conferă marginii libere o consistenţă moale şi o oarecare plasticitate, condiţie care asigură închiderea orificiului atrioventricular.

Valvulele semilunare. Spre deosebire de cele atrioventriculare membrana fibroasă nu conţine muşchi, elementele colagene sînt orientate în direcţia tensiunilor, fibrele elastice sînt mai subţiri şi mai numeroase. Membrana fibroasă este acoperită de endocard care pe partea atrială este gros, endoteliul fiind aşezat pe un strat conjunctiv cu fibre colagene

dispuse în fascicule groase iar pe faţa ventriculară endoteliul e dublat de o reţea elastică; în partea profundă se găsesc fibre colagene în fascicule longitudinale.

Presiunea sanguină, mărită în aortă şi artera pulmonară, face ca marginile libere ale acestor valvule să se aşeze una pe alta asigurînd astfel închiderea lor în timpul diastolei.

Valvulele sînt avasculare, cu excepţia regiunilor unde există elemente musculare.

Miocardul. Structura muşchiului cardiac, ca şi unele aspecte histochimice şi histoenzimatice, au fost descrise în capitolul ţesuturilor musculare.

În perioada embrionară, primele semne de diferenţiere a elementelor musculare sînt indicate de apariţia picăturilor de glicogen în citoplasma mioblaştilor. O dată cu formarea miocardului apare fosfataza alcalină a cărei activitate este mai intensă în regiunile care delimitează cavităţile (C. Rîmniceanu, C. Miclea, M. Drăgan).

O serie de cercetători au urmărit variaţiile de intensitate şi localizare a enzimelor în dezvoltarea miocardului. Enzimele ciclului Krebs, ATP-aza, enzimele lizozomale, sulfatazele, aminooxidazele caracterizează stadii mai avansate ale dezvoltării (I. Diculescu şi D. Onicescu); fosfotransferazele care controlează respiraţia miocardului, raportul dintre procentajul lipoizilor şi cadenţa bătăilor inimii, încorporarea de P^{32} în poliglicerofosfatide ş.a., caracterizează prin apariţia şi intensitatea activităţii lor diferitele etape parcurse în dezvoltarea miocardului.

Miocardul este mai gros în ventriculi decît în atrii, acolo unde endocardul este mai subţire, musculatura este mai dezvoltată. Fibrele musculare formează fascicule cu direcţii foarte variate. Astfel, la nivelul atriilor, fasciculele sînt orientate circular şi oblic, unele fascicule circulare fiind comune pentru ambele cavităţi. La nivelul ventriculilor, fibrele musculare superficiale formează spirale care merg de la baza ventriculilor unde se inseră pe inelul fibros din jurul orificiului atrioventricular, spre vîrful inimii de unde se întorc spre bază şi se termină pe muşchii papilari; fibrele profunde sînt circulare. Unele fibre circulare străbat septul interventricular şi trec dintr-un ventricul în celălalt: sînt fibre în S. Între musculatura atrială şi cea ventriculară nu există o continuitate, bariera o constituie inelele fibroase.

Scheletul cardiac. În miocard se găseşte o importantă *reţea elastică,* care se uneşte cu reţeaua elastică din endocard şi epicard şi cu reţeaua elastică din pereţii vaselor mari. Elementul elastic e mai bogat în atrii decît în ventriculi. Fibrele musculare sînt legate între ele prin *fibre colagene* şi *reţele de fibre de reticulină* care fac şi legătura cu elementele similare din endocard şi epicard. În jurul orificiilor atrioventriculare şi arteriale ţesutul fibros formează inele — annuli fibrozi — pe care se inseră, după cum am văzut, fibrele miocardice. Inelele sînt formate din fascicule dense de fibre colagene, din fibre elastice, fibroblaşti şi adipocite. Inelele se continuă cu o masă, de acelaşi ţesut conjunctiv dens, de formă

Scanned with OKEN Scanner

triunghiulară — trigonumen fibrosus. În septul membranos, fibrele colagene dispuse în fascicule dau aspect de aponevroză.

Cu vîrsta, scheletul miocardului se calcifică și uneori chiar se osifică.

Epicardul este o membrană conjunctivă subțire acoperită de un mezoteliu care are aceleași caractere și se comportă la fel cu mezoteliul care acoperă pleura și peritoneul (v. vol. I, pag. 244). Epicardul conține multe fibre elastice dispuse în rețea. Elementele fibrilare, colagene și elastice, se continuă cu stroma miocardului. Acest țesut conjunctiv este infiltrat pe alocuri cu adipocite (mai ales la nivelul șanțurilor inimii, de-a lungul vaselor coronare).

Epicardul este foița viscerală a *pericardului*, sacul fibroseros în care este conținută inima. Structura foiței parietale a fost descrisă în capitolul țesuturilor conjunctive, împreună cu celelalte membrane seroase (pag. 244).

Vascularizația inimii. Inima este irigată de artere și arteriole provenite din cele două artere coronare. Arteriolele se capilarizează formînd în miocard o bogată rețea cu ochiuri alungite și la nivelul fasciculului Hiss o rețea capilară mai laxă. Sîngele din capilare este colectat de venulele care se unesc formînd venele cardiace care se deschid în sinusul coronian (la nivelul atriului drept). În miocard s-au descris și anastomoze arteriovenoase (șunturi arteriovenoase). Epicardul este de asemenea bogat vascularizat.

Rețele de *capilare limfatice* se găsesc în stratul subendocardic și în epicard; în miocard există niște spații interfasciculare căptușite de un endoteliu. Curentul de limfă crește în raport cu forța de contracție a miocardului.

Inervația inimii. Fibre nervoase mielinice și amielinice provenite din vag și simpatic formează plexuri în endocard, miocard și epicard.

Plexul endocardic se extinde în conjunctiv pînă sub endoteliu, fibrele desprinse din plex terminîndu-se în diferitele straturi endocardice unde formează aparate receptoare.

Plexul miocardic este alcătuit din fibre nervoase dispuse în fascicule groase și din fibre nervoase care formează o rețea fină în jurul celulelor miocardice.

Plexul subpericardic este o rețea de fibre amielinice în majoritatea lor, care se termină prin îngroșări nodulare — aparate terminale receptoare.

Au fost descrise (Dogiel, Smirnov) și plexuri simpatice din care pleacă fibre motorii la pereții arteriali, în epicard, în miocard și în endocard. Fibre foarte subțiri, vagale, desprinse din plexurile cardiace formează arborizații bogate în jurul unor celule nervoase ganglionare răspîndite în pereții inimii, cu predominență în atrii, în plexul subepicardic, în fasciculul Hiss, în baza aortei și arterei pulmonare. Celulele ganglionare trimit fibre amielinice ale căror ramificații fac sinapsa cu celulele miocardice. Terminațiile nervoase din miocard ar fi motorii.

Fibrele simpatice fac sinapsa în ganglionii spinali sau în ganglionii cervicali simpatici.

Scanned with OKEN Scanner

SISTEMUL VASCULAR LIMFATIC

Sistemul vascular limfatic, reprezentat prin conducte ramificate, de calibru variabil, conduce *limfa* din spaţiile extracelulare la inimă, prin intermediul sistemului venos.

Limfa este plasmă interstiţială modificată, al cărei rol major este de a readuce în sînge substanţele cu molecule mari care au difuzat prin pereţii capilarelor şi venulelor în spaţiile extracelulare. Spre deosebire de sînge, al cărui derivat este, limfa circulă numai într-o direcţie, de la periferie spre inimă, colectată de *capilare limfatice*, ea este transportată prin vase ramificate, de calibru variabil — *trunchiurile limfatice* care fuzionează în 2 mari canale. Există două mari canale colectoare: *canalul colector drept*, mai subţire, transportă limfa din porţiunea dreaptă superioară a corpului şi se deschide în vena nenumită la locul ei de origine din jugulara internă dreaptă şi din subclavie. *Canalul toracic*, cel mai mare vas colector transportă limfa din restul organismului şi se varsă la locul de joncţiune al venei jugulare interne stîngi cu vena subclavie stîngă.

Structura pereţilor componentelor sistemului limfatic este asemănătoare cu aceea a venelor, forţele care determină circulaţia venoasă dominînd şi circulaţia limfei. Textura elastică şi musculatura sînt foarte dezvoltate în unele regiuni, la amfibieni, reptile şi unele păsări, formînd „inimi limfatice". La mamifere, nemaiexistînd funcţia de propulsie, în locul inimilor limfatice au apărut organe de filtrare şi de îmbogăţire a limfei cu limfocite: *ganglionii limfatici*.

Limfa este un lichid incolor, gălbui sau opalescent după regiunile străbătute de vasele limfatice, în funcţie de regimul alimentar, perioadele de digestie şi de prezenţa de corpi străini coloraţi. În capilarele limfatice circulă plasma limfatică, lipsită în mod normal de elemente celulare dar încărcate cu substanţe diferite, unele care trebuie să fie recuperate de sînge, altele nocive care vor fi filtrate la nivelul ganglionilor limfatici de unde limfa va trece purificată şi cu un conţinut variabil de celule care vor depopula plasma sanguină: în primul rînd limfocite al căror număr creşte pe măsură ce trunchiurile limfatice străbat mai mulţi ganglioni limfatici, atingînd maximum în duetul toracic unde, pe lîngă limfocite se găsesc şi rare eozinofile şi monocite. Polimorfonuclearele neutrofile sînt extrem de rare, bazofilele şi trombocitele sînt absente.

Capilarele limfatice (v. vol. I, pag. 237) formează reţele mai mult sau mai puţin abundente: în piele, în mucoase şi în membranele seroase formează plexuri suprapuse, situate totdeauna sub reţeaua de capilare sanguine, iar în unele regiuni ale corpului ca în sistemul nervos central, în urechea internă, în membranele interne ale globului ocular, în măduva osoasă, vascularizaţia limfatică lipseşte. În organele limfoide, capilarele limfatice sînt înlocuite prin spaţii cu pereţi reticulo-endoteliali.

Trunchiurile limfatice sînt conducte care iau naştere din confluenţa capilarelor limfatice. Aceste vase limfatice au un calibru foarte variabil şi structura peretelui lor este în raport cu mărimea vasului. Ele

Scanned with OKEN Scanner

însoţesc venele şi au o structură asemănătoare. Peretele vaselor limfatice de calibru mic şi mijlociu este mai subţire decît peretele venelor şi este format dintr-un endoteliu cu celule poligonale înconjurat de un strat conjunctiv cu o bogată reţea elastică, numeroase fascicule colagene longitudinale şi puţine fibre musculare netede dispuse tangenţial sau transversal pe vas.

Tunicile nu sînt distincte. Aceste vase se anastomozează pe traiectul lor se găsesc ganglionii limfatici. Conductele limfatice cu diametrul mare au peretele mai gros; elementele componente formează ca şi la venele mari tunici suprapuse. Intima este formată dintr-un endoteliu şi o reţea elastică subendotelială cu ochiuri longitudinale; tunica medie, musculară, este alcătuită din mai multe fascicule de fibre musculare netede dispuse circular şi din rare fascicule dispuse tangenţial, din fibre elastice şi fibre colagene interpuse între elementele contractile. Adventiţia este tunica cea mai groasă, formată din fascicule colagene voluminoase dispuse paralel cu axul vasului şi din fibre musculare netede. Aceste tunici sînt în genere greu de delimitat. Ca şi la vene, găsim variaţii structurale regionale ale peretelui lor determinate de condiţiile locale ale circulaţiei. Unele trunchiuri limfatice prezintă valvule cu aceeaşi structură ca la vene. La baza valvulei, peretele este mai gros şi musculatura mediei este plexiformă.

În adventiţia canalelor colectoare mari se găsesc vasa vasorum.

Inervaţia vaselor limfatice de toate mărimile este bogată; fibre nervoase eferente inervează musculatura mediei, terminaţii nervoase eferente (senzitive) se găsesc şi în medie şi în adventiţie.

Scanned with OKEN Scanner

SISTEMUL HEMOPOETIC

ORGANELE HEMOPOETICE

Sistemul hemopoetic sau hematopoetic asigură de-a lungul întregii existenţe, regenerarea continuă, permanentă, a elementelor figurate ale sîngelui. Capacitatea de formare de noi elemente, *poeza,* cuplată cu aceea de distrugere a elementelor sanguine lezate şi îmbătrînite, *clazia,* stă la baza raportului constant dintre elementele figurate ale sîngelui.

Sistemul hemopoetic îndeplineşte, pe lîngă funcţia hemopoetică şi hemoclazică, un rol important în metabolismul general şi în autoapărarea organismului prin mecanismele de fagocitoză, ultrafagocitoză şi elaborarea şi secreţia de anticorpi. Acestea sînt funcţiile majore şi generale ale organelor care intră în componenţa sistemului hematopoetic: măduva osoasă hematogenă, ganglionii limfatici, splina, timusul şi formaţiunile limfoide din ţesutul conjunctiv al unor organe cavitare (tubul digestiv, căile aerifere) care au în constituţia lor elemente specializate de-a lungul filo- şi ontogenezei. În ţesutul conjunctiv al traiectului digestiv, formaţiunile limfoide împreună cu epiteliul care-l acoperă, constituie complexe limfoepiteliale, de proporţii mai mari — amigdala — sau mai mici — plăcile Peyer.

Organele hemopoetice sînt de origine mezenchimală, cu excepţia timusului care se dezvoltă din epiteliul entoblastic.

Structura fundamentală, comună, este un *citoreticul* format dintr-o reţea de fibre de reticulină dublată de celule stelate — celulele reticulate — de origine mezenchimală; citoreticulul timusului este de origine epitelială, celulele stelate sînt celule epitelio-reticulare. Citoreticulul este inclus într-o substanţă fundamentală în grade diferite de gelificare. Substanţa fundamentală extracelulară cuprinde un număr variabil de celule conjunctive care împreună cu fibrele conjunctive fine constituie *stroma* organelor hemopoetice.

Citoreticulul se prinde prin fibrele de reticulină de ţesutul conjunctiv din jurul vaselor şi de ţesutul care intră în constituţia capsulei şi al trabeculilor care descind din capsulă şi străbat organul.

Ţesutul conjunctiv capsular şi trabecular constituie un sistem de susţinere şi de rezistenţă, important atît pentru menţinerea formei şi a structurii organului cît şi pentru funcţiile lui.

Scanned with OKEN Scanner

În ochiurile citoreticulului se găseşte un *ţesut mieloid* în măduva osoasă roşie hematogenă, un *ţesut limfoid* în ganglionii limfatici, splină, timus şi în celelalte formaţiuni limfoide. Aceste ţesuturi sînt formate din elemente libere care reprezintă stadiile evolutive ale seriei eritrocitare, granulocitare, trombocitare, limfocitare şi monocitare în măduva osoasă (ţesutul mieloid) şi ale seriei limfocitare (ţesutul limfoid) al organelor limfopoetice, constituind *parenchimul* organelor respective.

După caracterul parenchimului distingem deci un organ mieloid şi organe limfoide.

Cele două ţesuturi pot trece dintr-o stare într-alta în condiţii normale, în timpul dezvoltării embrio-fetale (v. vol. I, pag. 298) iar la adulţi în condiţii neobişnuite, patologice.

Organele sistemului hemopoetic sînt caracterizate printr-o bogată vascularizaţie de o deosebită importanţă, ea impunînd arhitectonia fiecărui organ.

Vasele sanguine sînt însoţite de numeroase filete nervoase care se răspîndesc în tot organul.

După cum vom vedea, funcţiile sistemului hemopoetic sînt sub dependenţa sistemului nervos şi neuroendocrin, între acest sistem şi glandele endocrine existînd importante corelaţii.

Studiul organelor hemopoetice se face pe secţiuni microscopice colorate selectiv prin coloraţii histologice şi prin metode histochimice şi histoenzimatice; materialul poate proveni de la cadavru, dar de preferinţă se obţine prin *biopsie*. Metoda *aspiraţiei*, după puncţionarea organului, permite efectuarea de amprente pe lamă şi de frotiuri în care se poate examina prin aceleaşi tehnici de colorare ca pentru secţiuni, populaţia celulară din punct de vedere cantitativ şi calitativ.

Date importante se obţin de asemenea prin culturi in vitro şi microscopia electronică.

Marcajul cu izotopi radioactivi permite studiul dinamicii, de exemplu a ADN-ului, citofotometria şi calculul indicelui mitotic ne dau indicaţii asupra activităţii proliferative a celulelor în diferite condiţii fiziologice şi patologice, iar metoda fluorescenţei şi histoimunologia au adus informaţii preţioase la problema atît de importantă a imunocompetenţei.

Funcţiile citogenetice, metabolice şi de autoapărare sînt caracteristice şi unui alt sistem, format din celule dispersate, cu localizări foarte variate care au fost incluse de către Aschoff (1924) într-un sistem pe care l-a numit *sistemul reticuloendotelial* (S.R.E.), cunoscut astăzi şi sub denumirea de *sistem reticulo-histiocitar* (S.R.H.).

MĂDUVA OSOASĂ

Noţiuni generale despre măduva osoasă (localizare, structură, evoluţie) au fost date în capitolul „Ţesuturile conjunctive“ şi în capitolul „Sîngele“ (vol. I), deci nu vom reveni decît în măsura unei complete înţelegeri a structurii şi funcţiilor măduvei hematogene, la omul tînăr, adult şi matur.

Scanned with OKEN Scanner

Măduva hematogenă este singurul organ care formează și furnizează sîngelui eritrocitele, polimorfonuclearele, trombocitele și majoritatea monocitelor. Cu toate că limfocitele provin din organele limfoide, un număr mai restrîns își au originea tot în măduva hematogenă.

Structura măduvei hematogene. Măduva apare în timpul procesului de osificare; între os — organul conținător — și conținutul lui, măduva, care este și ea tot țesut conjunctiv modificat, s-au creat relații care vor persista toată viața. Evoluția măduvei, de la măduva osteogenă la cea hematogenă, apoi la măduva grasă și în sfîrșit la cea cenușie, se petrece concomitent cu transformările ce au loc la nivelul osului. La adultul tînăr și la maturi, afecțiuni ale oaselor se repercutează asupra structurii și funcțiilor măduvei, după cum alterări survenite la nivelul măduvei se reflectă în transformările structurii osului.

Capsula măduvei este porțiunea internă a osului — *endosteom,* lamă subțire de țesut conjunctiv care căptușește cavitățile medulare, formată din numeroase fibre colagene fine, osteoblaste și osteoclaste. Capsula este străbătută de vase sanguine și nervi. Ea trimite în măduvă trabecule subțiri, cu aceeași constituție, numite spicule.

Pentru studiul histologic pe secțiuni, este necesară decalcifierea osului, incluzia în celoidină și coloratia cu metoda May Grünwald-Giemsa.

Examenul acestei secțiuni (fig. 10) ne evidențiază o bogată populație celulară, neomogenă, formată din celule de diferite forme și mărimi, cu nuclei de blaste sau cu cromatină bogată, cu citoplasme bazofile, policromatofile și acidofile, cu o dispoziție neordonată sau formînd cuiburi și cordoane printre numeroasele vase capilare sinusoide (planșa 2). Acesta este parenchimul sau țesutul mieloid. În jurul vaselor sanguine, celule ale țesutului conjunctiv, fibrocite și adipocite a căror grăsime a fost dizolvată, se lasă ușor recunoscute. Ele fac parte din stroma măduvei.

Printr-o metodă de impregnare argentică pentru reticulină se evidențiază reticulul, parte integrantă a citoreticulului.

Fig. 10. Imaginea electronomicroscopică a unui sinusoid din măduva osoasă:
mb — membrană bazală; *cr* — celule reticuloendoteliale; *n* — normoblast; *ep* — eritroblast policromatofil (din Greep).

Citoreticulul formează prin anastomoza fibrelor de reticulină şi prin prelungirile celulelor stelate o reţea dublă cu ochiuri mici în care sînt cuprinse celulele „libere" şi cu ochiuri de dimensiuni mai mari şi neregulate care formează pereţii sinurilor sanguine. Celulele stelate de căptuşire a ochiurilor mici sînt *celulele reticulare* sau retocitele, iar celulele care căptuşesc sinurile sînt celule *reticulo-endoteliale* retotelii, celule reticulare alungite care şi-au modificat forma sub presiunea coloanei circulante din sinuri.

Populaţia celulară nu poate fi studiată însă din punct de vedere cantitativ şi calitativ decît în frotiul de măduvă hematogenă obţinut prin etalarea pe lamă a unei picături de măduvă aspirată prin puncţionarea sternului sau a osului iliac (la copil) după metoda iniţiată de Arinkin (1929). Frotiul, colorat cu metoda May Grünwald-Giemsa serveşte la efectuarea *mielogramei.* Pentru justa apreciere, mielograma trebuie să fie însoţită şi de studiul sîngelui periferic în frotiu.

Frotiul de măduvă ne oferă tabloul atît de diversificat al celulelor medulare (planşa IX, vol. I).

Celulele reticulare nediferenţiate asigură regenerarea elementelor sanguine. Aceste celule au contur neregulat fiind celule cu prelungiri, celule mari, cu citoplasma bazofilă, datorită prezenţei de ribozomi, cu un reticul endoplasmic redus şi mitocondrii mari. Nucleul lor este voluminos, rotund sau oval cu cromatina dispusă în reţea (nucleu de blaste), cu nucleoli. Aceste celule al căror număr este de 10^7 din totalitatea celulelor organului, sînt adesea în mitoză. Capacitatea lor de proliferare şi diferenţiere este ceea ce le caracterizează şi le identifică aproape cu celulele mezenchimale embrionare.

Celulele reticulare diferenţiate diferă de primele prin volumul mai mare, citoplasma slab acidofilă (ribozomi puţini) cu mitocondrii puţine şi conţine incluziuni diferite mai ales incluziuni lipidice, resturi de celule care atestă rolul lor în fagocitoză şi ultrafagocitoză, sînt celule reticulofagocitare.

Celulele reticulo-endoteliale sînt celule reticulare diferenţiate, de formă alungită, mari şi cu citoplasma oxifilă.

Hemocitoblaşti, celule din seria *eritrocitară, granulocitară, trombocitară, monocitară, limfocitară şi plasmocitară* (planşa VIII), a căror structură şi evoluţie ne este cunoscută (v. capitolul „Sîngele"), formează ţesutul mieloid. Pe lîngă aceste celule caracteristice hemopoezei, în frotiu ca şi în secţiuni se găsesc celule ale ţesutului conjunctiv, fibrocite, adipocite, histiocite, mastocite, plasmocite.

Toate celulele sînt incluse în substanţa fundamentală care constituie mediul de hrănire a lor dar care prin proprietăţile ei de polimerizare şi depolimerizare ar putea servi şi la mobilizarea celulelor maturate, prima etapă în citodiabază (Isaacs ş.a.).

Cu toate că celulele dintr-o secţiune de măduvă hematogenă par a fi neordonat dispersate în substanţa fundamentală, examenul atent al acestei secţiuni (obţinute prin *biopsie*) arată o tendinţă a celulelor din aceeaşi serie sau de acelaşi fel de a se aglomera cu predilecţie în anumite regiuni.

Scanned with OKEN Scanner

Astfel eritroblaştii formează cuiburi celulare în jurul sinurilor sanguine, avînd deci o dispoziţie centrală; celulele seriei limfoide se grupează în mici noduli (foliculi) printre cuiburile de eritroblaşti şi cele de granulocite, iar celulele conjunctive formează celulele adventiţiale ale vaselor sanguine şi împreună cu adipocitele se găsesc spre periferia măduvei.

Populaţia celulară suferă modificări cantitative, calitative, cît şi schimbări ale raportului dintre elementele diferitelor serii sub influenţa mai multor factori, unii fiziologici (de ex. vîrsta), alţii toxici (de ex. benzenul) sau infecţioşi.

Vascularizaţia. Din ramificarea arteriolelor centrale provenite din artera nutritivă iau naştere numeroase capilare care ocupă periferia măduvei. Capilarele se deschid în sinusuri de diferite forme care formează în centrul măduvei un sistem de sinusoide. Spre deosebire de capilare, sinusoidele sînt mult mai largi şi au un perete cu structură complexă şi variabilă (planşa 3) format din celule reticulo-endoteliale ce stau pe o membrană bazală în afara căreia se găsesc celule reticulare, adventiţiale. În unele sinusoide, membrana bazală este bine vizibilă şi altele poate să lipsească, iar alte sinusoide au un perete discontinuu.

Măduva hematogenă este lipsită de vase limfatice.

Inervaţia este bogată; fibrele nervoase însoţesc vasele şi i se atribuie rol vasomotor. S-au găsit şi terminaţiuni nervoase receptoare.

FUNCŢIILE MĂDUVEI HEMATOGENE

H e m o p o e z a este funcţia fundamentală care include capacitatea de diferenţiere, de proliferare, de maturare şi de eliberare în sînge a elementelor mature, sau citodiabaza.

Diferenţierea este procesul prin care din hemocitoblast apar celulele cap de serie care prin etape evolutive vor da elementele mature (planşa VIII, vol. I).

Proliferareu interesează toate elementele tinere dar cu deosebire eritroblaştii policromatofili şi promielociţii. Procesul de proliferare se desfăşoară prin două modalităţi: cea obişnuită, diviziune simetrică — prin care o celulă care se divide va da naştere la 2 celule-fiice de acelaşi tip şi o modalitate caracteristică — diviziune asimetrică — prin care apar două celule calitativ diferite, una asemănătoare cu celula-mamă şi alta mai evoluată.

Maturarea începe deci de la celulele cap de serie şi reprezintă evoluţia în diferite stadii pînă la elementele adulte care intră în componenţa sîngelui. Transformările care au loc în fiecare stadiu sînt foarte complexe, interesează atît componentele nucleului cît şi ale citoplasmei, cu schimbări în metabolismul celular ce se pot constata prin metode de histochimie şi histoenzimologie (planşa X, vol. I).

Citodiabaza este pătrunderea în circulaţie a elementelor mature. În mod normal, elementele imature nu pot străbate pereţii sinusoidelor, deoarece sînt lipsite de motilitate, avînd o hialoplasmă gelificată (S a b i n),

mișcările celulare apărînd la celulele mature cînd hialoplasma este mai diluată. Un alt factor îl constituie și substanța extracelulară care cînd este gelificată împiedică deplasarea celulelor imature, cînd este fluidă facilitează mișcarea lor și așa s-ar explica prezența în cazuri patologice a acestor elemente în circulație. Însăși structura pereților sinusoidelor poate fi un factor care facilitează sau împiedică pătrunderea anumitor elemente. La capitolul „Sîngele" s-au discutat mecanismele prin care se realizează citodiabaza.

Eritroclazia este funcția de distrugere a eritrocitelor alterate, îmbătrînite, care sînt fagocitate de macrofage.

Reglarea compoziției sîngelui se face pe cale nervoasă, fapt confirmat în ultimele decenii, rolul important avîndu-l hipotalamusul (Heilmeyer, Benetato ș.a.) dar există și mecanisme periferice. Acțiunea simpaticului și parasimpaticului a fost demonstrată de Danielopolu și Brauner. Cercetări experimentale au arătat rolul diferitelor glande endocrine, unii hormoni stimulează, alții inhibă procesul hematopoetic.

Funcția de autoapărare a organismului este realizată prin celulele reticulare diferențiate (macrofage) și celulele reticuloendoteliale, prin mecanismele de *fagocitoză* și *ultrafagocitoză* iar prin limfocite și plasmocite măduva participă la procesul de imunitate. Măduva hematogenă are capacitatea de a respinge homografele.

Funcția metabolică. Măduva participă la metabolismul grăsimilor, nucleoproteinelor, fierului, cuprului și cobaltului, prin celulele sale reticulare diferențiate și cele reticuloendoteliale.

Funcția osteogenică, deși nu mai are importanța din perioada embriofetală și din copilărie, continuă toată viața, dovadă prezența osteoblastelor și osteoclastelor din endosteum.

GANGLIONUL LIMFATIC

Organele limfopoetice apar pentru prima dată în filogenie la amfibieni sub forma de mici corpusculi anexați vaselor. Organe primitive se întîlnesc și la păsări ca, țesut limfoid difuz dispus de-a lungul curentului limfatic. La mamifere, organele limfoide ating dezvoltarea deplină și cu toate că ele diferă prin forma, mărimea, localizarea lor, toate sînt formate din același țesut — țesutul limfoid — care le conferă și funcțiuni comune. Țesutul limfoid constituie 5% din greutatea corpului, masa cea mai mare fiind cuprinsă în ganglionii limfatici.

Ganglionii limfatici sînt organe de formă ovoidă, de mărimi ce variază de la cîțiva milimetri la 2—3 cm, de culoare galben deschis sau brună. Așezați pe traiectul vaselor limfatice, ganglionii formează grupe mai mari sau mai mici localizate în țesutul conjunctiv din anumite regiuni ale corpului: la rădăcina membrelor (regiunea axilară și inghinală), la baza gîtului, la hilul pulmonar, la rădăcina mezenterului, în țesutul conjunctiv din jurul organelor, în strictă vecinătate cu pachetul vascular.

Ganglionii limfatici apar în a 3-a lună a vieții embrionului uman sub forma unor aglomerări de celule mezenchimale în strictă relație cu o bo-

gată rețea de vase limfatice. Unele celule rămîn anastomozate și vor forma citoscheletul, altele se vor diferenția în celulele țesutului limfoid iar din rețeaua limfatică se vor forma vasele aferente, sinusurile limfatice și vasele limfatice eferente. Țesutul limfoid se va organiza în foliculi constituind substanța corticală și în cordoane ce formează substanța medulară. Structura lor este deplină la cîteva zile de naștere. Dezvoltarea și integritatea funcțională a ganglionilor limfatici se găsește sub influența timusului, ganglionul fiind un organ limfoid *timodependent*. În perioada copilăriei, ganglionii ating dezvoltarea lor maximă; la pubertate începe un proces de involuție lentă ce se desfășoară treptat pînă la bătrînețe cînd culminează cu o transformare a lor sclero-adipoasă.

Structura ganglionului limfatic se studiază pe secțiuni histologice colorate cu metode selective pentru țesutul conjunctiv, citoreticul și țesutul limfoid. Studiul populației celulare se completează cu frotiuri obținute după puncția ganglionară, colorate cu metoda May-Grünwald Giemsa. Examenul calitativ și cantitativ al acestor frotiuri constituie *adenograma*, care, ca și mielograma trebuie să fie completată pentru diagnosticul urmărit cu examenul frotiului din sîngele periferic.

Toate metodele enunțate pentru cercetarea fină a organelor hemopoetice se aplică și ganglionului limfatic.

O secțiune prin ganglionul limfatic (planșa 4) ne arată prezența țesutului de înveliș — capsula — și organizarea parenchimului în două zone distincte: *corticala* și *medulara*. În corticală, elementele celulare formează aglomerări voluminoase — *foliculii limfoizi* — înconjurați de sinusurile limfatice. Foliculii sînt uniți prin punți de infiltrație imfocitară. În *medulară*, țesutul limfoid este organizat în cordoane separate prin sinusuri limfatice.

Capsula este formată din țesut conjunctiv fibros în care predomină fibrele colagene groase, fibre elastice și rare fibre musculare netede provenite din tunica musculară a vaselor limfatice aferente care străbat capsula. Aceasta menține forma de bob de fasole a organului, cu o suprafață convexă și opus ei o depresiune numită *hil* (planșele 8 și 9) la nivelul căreia capsula se îngroașe și se înfundă în organ. Suprafața convexă a capsulei este străbătută de vasele limfatice aferente care aici își pierd structura, elementele musculare răspîndindu-se printre elementele fibrilare ale conjunctivului. La nivelul hilului, 1—2 vase limfatice eferente părăsesc ganglionul alături cu vena. Ele formează împreună cu artera care pătrunde în organ, un pachet vascular.

Capsula trimite trabecule, cu aceeași structură, care formează pereți ce împart în loji porțiunea corticală iar în medulară se întretaie formînd o rețea trabeculară.

Fibrele colagene externe se continuă cu țesutul conjunctiv de la periferia organului.

Citoreticulul (planșa 5) are structura cunoscută, comună tuturor organelor hemopoetice. Ochiurile mici, căptușite de celulele reticulare, sînt ocupate de elementele libere care constituie țesutul limfoid la care se adaugă și unele celule ale țesutului conjunctiv; ochiurile largi, anfrac-

Biblioteca municipală Tîrgu-Mureș

Scanned with OKEN Scanner

tuoase, căptușite de celule reticulo-endoteliale, constituie sinusoidele în care circulă limfa (sinusurile limfatice). Reticulul extracelular este format din fibre argirofile și substanță fundamentală.

Populația celulară (planșa 6) este formată din celule reticulare și reticulo-endoteliale, hemocitoblaști, elementele seriei limfocitare și plasmocitare, macrofage, mastocite; rarele monocite și polimorfonucleare provin din sînge, ele nu se formează pe loc. *Celulele care predomină sînt limfocitele mici.* Limfocitele, elementele cele mai numeroase au origini diferite: unele sînt produse în ganglion, altele sînt venite prin vasele limfatice aferente și altele au origine timică și ajung în ganglion, pe calea sanguină străbătînd prin diapedeză peretele venelor postcapilare.

După mărimea și capacitatea de a sintetiza ADN, limfocitele sînt clasificate în limfocite mari (9 μ) care sintetizează activ ADN, cele mijlocii (8—9 μ) care nu toate sintetizează ADN și limfocitele mici (sub 8μ) care nu sintetizează ADN (Murray).

Populația celulară este organizată în *foliculi* și *cordoane.*

Foliculii constituie zona corticală; sînt formațiuni rotunde sau ovale, de mărimi variabile, care ocupă lojile delimitate de capsulă și trabeculi (2—3 foliculi într-o loje) și înconjurați de sinusurile perifoliculare. La naștere, toți foliculii au aceeași structură — *sînt foliculi primari* — de aspect uniform, compacți, formați din limfocite de talie mijlocie care prin diviziuni dau naștere limfocitelor mici care constituie populația majoră a periferiei foliculilor. Foliculii compacți, cu aceeași structură, se găsesc și în evoluția ulterioră a ganglionilor și sînt considerați ca o formă de repaus: sînt foliculii plini. După cîteva zile de la naștere apar și *foliculii secundari,* foliculi cu centrul clar (planșa 7) și cu periferia compactă care coexistă cu foliculii în repaus. Apariția foliculilor secundari este determinată de acțiunea unui antigen; proliferarea lor poate fi un răspuns și la acțiunea unor factori stressanți, a unor hormoni ș.a.

Foliculii secundari, foliculi cu centrul clar, apar și dispar în funcție de acțiunea stimulilor antigenici sau neantigenici. Centrul clar este *centrul germinativ-reacțional,* la nivelul lui limfopoeza este mai activă decît în restul foliculului: limfoclazia, fagocitoza, ultrafagocitoza și producerea de anticorpi sînt procese ce se desfășoară în acest centru clar unde se găsesc pe lîngă hemocitoblaști, macrofage a căror origine este celula reticulară mobilizată sau limfocitul mic, plasmocite provenite din transformarea limfocitelor mici. Limfocitul mic a pierdut capacitatea de diviziune dar el se poate transforma într-o celulă blastică sub acțiunea unui antigen, numită *imunoblast,* celula *pironinofilă* capabilă de a sintetiza anticorpi (Policard). Transformarea se petrece în centrul germinativ-reactiv. Imunoblastul este o celulă mare (15—30 μ) a cărei citoplasmă bazofilă conține un reticul endoplasmic bogat, cu corp Golgi dezvoltat, mitocondrii mari, numeroși ribozomi și fibrile perinucleare a căror apariție e determinată de un stimul antigenic. Nucleul voluminos conține o cromatină laxă și nucleoli mari. Periferia foliculului cu centrul clar, este formată din limfocite mici, unele dependente de timus (T-limfocite), altele (B-limfo-

Scanned with OKEN Scanner

cite) formate în centrul clar germinativ sau provenite din recirculaţia limfocitelor de origine ganglionară.

Cordoanele medulare sînt formate dintr-un număr mare de limfocite mici care continuă zona periferică a foliculilor, din plasmocite şi macrofage. Cordoanele se ramifică şi se anastomozează între ele fiind separate de sinusurile limfoide medulare.

Limfocitele mici, elementele esenţiale ale ganglionului limfatic au o durată de viaţă de 100—200 zile, putînd rămîne în ganglion timp de 2 luni, înainte de a intra în circulaţie.

Vascularizaţia. Circulaţia limfatică (planşa 8) este circulaţia funcţională a ganglionului. Limfa este adusă de vasele aferente, din spaţiile conjunctivului sau de la un alt ganglion limfatic. Vasele aferente şi-au pierdut elementele structurale ale peretelui lor în momentul străbaterii capsulei şi limfa trece în *sinusul subcapsular*, de aici în *sinusurile perifoliculare* care se continuă cu *sinusurile medulare*. Spre hil ele confluează în 1—2 vase limfatice eferente.

Circulaţia limfei în sinusoide este încetinită datorită calibrului lor neregulat, ceea ce facilitează o epurare a limfei care este efectuată de celulele reticuloendoteliale, prin capacitatea lor de fagocitoză şi ultrafagocitoză.

Circulaţia sanguină este circulaţia nutritivă a ganglionului limfatic (planşa 9). Artera venită prin hil se ramifică dînd arteriole care urmează calea trabeculilor; arteriole radiare irigă medulara, iar alte ramuri merg în corticală unde formează în jurul foliculilor un cerc din care se desprind anse capilare în formă de V sau U care formează un bogat plex. Sîngele este drenat în venule *venulele postcapilare* (fig. 11) al căror perete subţire este format din celule endoteliale cubice sau înalte şi dintr-un strat subendotelial subţire, conjunctiv, infiltrat cu limfocite mici venite din sînge şi care, prin diapedeză traversează endoteliul ajungînd în parenchimul organului. Venulele se unesc şi formează vene de calibru mai mare care părăsesc organul prin hil.

Fig. 11. Imagine electronomicroscopică a structurii peretelui venulei postcapilare din ganglionul limfatic:
En — nucleii celulelor endoteliale; *L* — limfocite; *H* — hematii (din Greep).

Centrul clar este irigat numai de capilare, restul corticalei, de arteriole şi venule.

Inervaţia. Fibre nervoase pătrund prin hil însoţind vasele, sînt fibre vasomotorii. Unele ramuri

se termină în trabeculi şi în capsulă, altele ajung în ţesutul limfoid şi în jurul sinusurilor. Terminaţiuni nervoase incapsulate Vater Pacini se găsesc în ţesutul conjunctiv din jurul organului.

FUNCŢIILE GANGLIONULUI LIMFATIC

Funcţia limfocitopoetică, în care rolul principal îl are centrul clar al foliculilor secundari dar şi în foliculii plini şi în cordoanele medulare se găsesc limfoblaşti, deşi în număr mai redus. Elementul matur al seriei limfocitare este limfocitul mic care şi-a pierdut capacitatea de proliferare. Limfocitele mici ajung în sînge fie direct străbătînd pereţii capilarelor sanguine, fie indirect pe calea sinusurilor limfatice de unde prin limfaticele eferente, trunchiurile limfatice şi ductele mari trec în sînge. Unele limfocite pătrund din nou în ganglion prin hil, aduse de arteră, ajung în capilare şi de aci în venulele postcapilare, străbat endoteliul şi ajung în ţesutul conjunctiv subendotelial. Ele rămîn în corticală, la periferia foliculilor, o perioadă de timp variabilă, apoi trec în cordoanele medularei de unde prin sinusurile pericordonale ajung în limfaticele eferente şi apoi prin canalele limfatice mari, în venele de la baza gîtului. Existenţa acestei recirculaţii a limfocitelor a fost demonstrată prin metoda marcajului urmată de autoradiografie. Factor important în această circulaţie este structura peretelui venelor postcapilare care permit limfocitelor să ajungă în corticala ganglionului.

Recirculaţia limfocitelor are o deosebită importanţă mai ales în unele procese patologice (leucemia limfatică cronică).

Funcţia limfocitolitică este cuplată cu cea limfocitopoetică; macrofagele fagocitează elementele limfocitare alterate venite prin circulaţia limfatică.

Funcţia de filtrare este determinată de circulaţia încetinită a limfei în sinusuri. Macrofagele (celulele reticulo-endoteliale mobilizate) îndeplinesc funcţia de epurare prin fagocitoză şi ultrafagocitoză. Epurarea este însoţită şi de depozitarea unor substanţe.

Celule alterate venite pe calea limfatică din diferite regiuni ale organismului, în cazuri neobişnuite, ca răni, arsuri, tumori, pot fi numai în parte fagocitate. Celulele tumorale trecînd prin staţia ganglionară de deservire pot rămîne cantonate un timp variabil formînd metastaze, ganglionul în acest caz de depăşire a funcţiei lui de epurare va deveni un factor de diseminare a celulelor tumorale sau a unor agenţi patogeni care n-au putut fi distruşi de macrofage. În condiţiile de depozitare de diferite materiale, ganglionii se hipertrofiază, devin uşor palpabili şi vizibili.

Funcţia metabolică. Celulele reticulare şi reticuloendoteliale intervin în metabolism prin lipodiereză, glicodiereză, proteinodiereză şi prin sinteza de proteine (imunoglobuline).

Scanned with OKEN Scanner

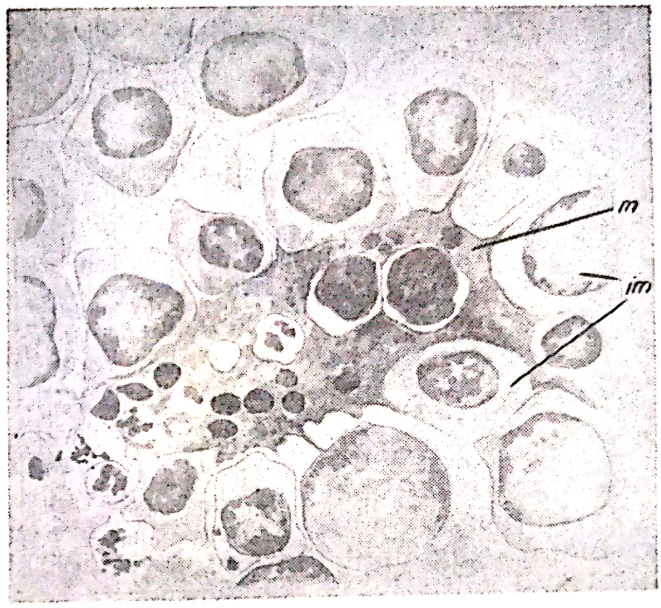

Fig. 12. Rozetă de imunoblast în jurul unui macrofag:
im — imunoblaste; *m* — macrofag (după E. Repciuc).

Funcţia imunitară. Ganglionul limfatic produce anticorpi, centrul clar din foliculii reactivi este structura care răspunde de această funcţie; anticorpii din plasmocite au fost vizualizaţi la microscopul cu fluorescenţă şi la microscopul electronic. Limfocitele participă la funcţia imunitară prin transformarea în imunoblaste. Acestea ca şi plasmocitele însoţesc totdeauna macrofagele deţinătoare ale antigenului. Experienţe cu antigen marcat au arătat prezenţa de antigen în imunoblaste după contactul lor cu macrofagul. E. Repciuc şi P. Nicolescu au descris prezenţa unor rozete de imunoblaste în jurul macrofagului (fig. 12). Limfocitele participă în imunitate şi prin transformarea lor în plasmocit, celulă care elaborează şi secretă gamaglobuline.

Limfocitele sintetizează imunoglobuline (Nossal).

Limfocitele au rol în rejecţia homografelor. În ţesutul conjunctiv de sub grefă s-a constatat o aglomerare de limfocite.

Ganglionul limfatic este un organ cu o mare reactivitate. Zona dintre corticală şi medulară numită zona de eroziune, este considerată de mulţi cercetători (D. Micu ş.a.) ca zona cea mai reactivă.

În cazurile de *deficienţă* funcţională a măduvei hematogene, ganglionul limfatic preia formarea elementelor din seria eritrocitară, mielocitară şi trombocitară, îndeplinind astfel funcţiile lui din perioada fetală.

SPLINA

Organ limfopoetic şi prin excelenţă eritrolitic, splina este situată pe traiectul vaselor sanguine, avînd o bogată vascularizaţie care stă la baza structurii ei diferenţiată de a celorlalte organe limfopoetice. Situată în

hipocondrul stîng splina are forma ovoidă, cu diametrul lung de 10—12 cm, lăţimea de 8—9 cm şi grosimea de 3—4 cm şi o greutate ce variază la omul viu adult, între 300—350 g. La cadavru, din cauza contracţiilor agonice care duc la golire de sînge a organului, greutatea nu depăşeşte 150 g. Forma şi localizarea splinei diferă după specie. Culoarea ei roşie închis devine violacee după moarte. Splina are o consistenţă moale, friabilă, fiind ca un burete îmbibat cu sînge.

Examenul macroscopic al unei secţiuni de splină arată prezenţa unei capsule fibroase groasă de cîţiva milimetri avînd o adîncitură — hilul splinei — în care se găseşte pachetul vasculo-nervos. Capsula înveleşte o masă roşie închisă care reprezintă *pulpa roşie* presărată de numeroşi corpusculi mici, albicioşi, — corpusculii Malpighi care formează *pulpa albă*. Înlăturînd, cu ajutorul unei fine pensule, elementele ce constituie aceste două componente, rămîne o structură cavernoasă, buretoasă (fig. 13) care reprezintă căile sanguine sinusoide ce străbat întreg organul.

Aceleaşi metode care se folosesc pentru studiul măduvei osoase hematogene şi ganglionul limfatic, se aplică şi pentru splină. Aprecierea cantitativă şi calitativă a elementelor libere ale splinei se face tot pe frotiul obţinut după puncţionare şi aspiraţie şi constituie *splenograma.*

Structura splinei intră în planul general de organizare al organelor hemopoetice. Pentru o mai bună înţelegere, cîteva noţiuni esenţiale în legătură cu dezvoltarea splinei apar necesare înainte de a aborda structura şi funcţiile.

Dezvoltare. Splina apare în a 6-a săptămînă a dezvoltării embrionului uman, ca o îngroşare a mezenchimului din vecinătatea venei subintestinale (viitoarea venă portă) ale cărei ramuri se deschid în ochiurile reţelei mezenchimale. O parte a celulelor mezenchimale, prin adaptare la această circulaţie venoasă, vor deveni celule reticulo-endoteliale iar restul celu-

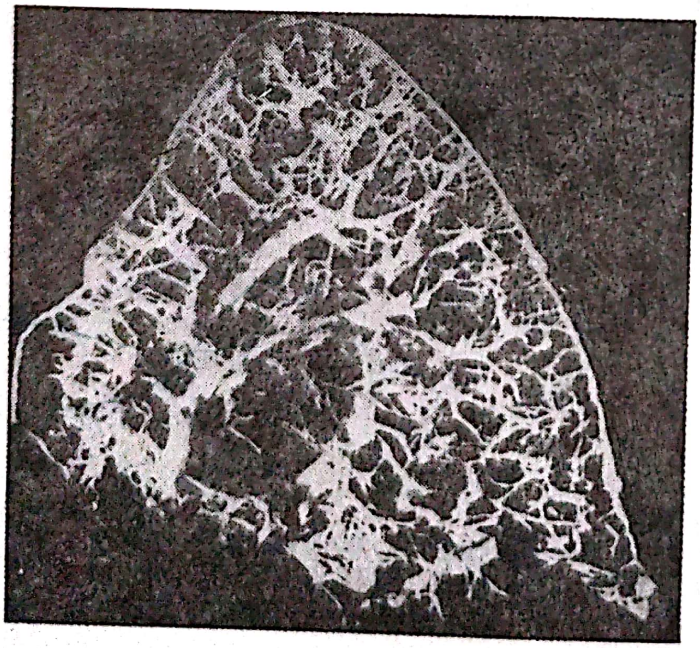

Fig. 13. Aspectul cavernos al splinei, datorat menţinerii elementelor de susţinere şi vasculare, după înlăturarea pulpei albe şi pulpei roşii (din Greep).

lelor vor deveni celulele reticulare care căptuşesc ochiurile reţelei fibrilare argirofile, componentă a citoreticulului. Circulaţia arterială se instalează mai tîrziu, sîngele arterial este drenat în vene după ce a străbătut ochiurile reticulului. Numai după stabilirea circulaţiei apar cele două substanţe: pulpa roşie şi pulpa albă. Dezvoltarea pulpei albe este dependentă de timus. Splina are dezvoltarea deplină la cîteva luni de la naştere; în perioada embriofetală, splina are funcţie eritropoetică şi hemopoetică, specializarea apărînd spre sfîrşitul perioadei fetale. Funcţia hemopoetică poate reapare la adult dar numai în cazuri patologice. Splina suferă o involuţie, legată de vîrstă, care interesează pulpa albă şi constă din reducerea corpusculilor Malpighi, elementele limfoide fiind înlocuite cu ţesut conjunctiv. Splina suferă deci un proces de scleroză.

STRUCTURA SPLINEI (planşa 10)

La om, splina este învelită de o capsulă fibroasă ce conţine şi rare fibre musculare netede. De faţa externă a capsulei aderă peritoneul, iar faţa internă se continuă cu trabecule ce conţin mai multe elemente contractile decît capsula. Trabeculele străbat organul reprezentînd nu numai structuri de ataşare a citoreticulului ci şi căi ale vaselor sanguine.

În trabeculii de la nivelul hilului se găseşte o ramură arterială şi alta venoasă, în restul trabeculilor numai ramuri venoase, venele urmînd exclusiv calea trabeculilor şi a capsulei.

Citoreticulul are structura cunoscută de la măduva osoasă hematogenă şi ganglionul limfatic. Celulele reticulare, celule mari stelate, formează prin prelungirile lor o reţea ale cărei ochiuri corespund ochiurilor formate de anastomoza fibrelor reticulare. Acestea constituie reticulul extracelular argirofil şi cu reacţie PAS pozitivă, fiind format din fibre colagene fine şi substanţă fundamentală. Reţeaua nu este uniformă, în unele regiuni fiind aproape deschisă, cu ochiuri mari, neregulate, ce constituie sinusurile splenice cu celulele sale reticulo-endoteliale, în alte regiuni ochiurile fiind mici, închise şi căptuşite de celule reticulare (fig. 14).

Pulpa albă (planşa 10), ţesutul limfoid al splinei este organizată în *teci limfoide perivasculare* subţiri, tecile Schweiger-Seidel, şi în *foliculi limfatici* sau corpusculii Malpighi, centraţi de cîte o arteriolă — *arteriola centrală*. Foliculii sînt aşezaţi uneori la bifurcaţia arterei centrale, avînd în acest caz, în secţiune transversală, două arteriole. Ţesutul limfoid prin creşterea lui poate deplasa spre periferie arteriola pulpei. Foliculii sînt bine dezvoltaţi, de mărimi şi forme variate (rotunzi, ovali) unii prezentînd centrul clar germinativ şi reactiv (planşa 10). Populaţia acestor foliculi, în centrul clar ca şi la periferie, este aceeaşi ca la ganglionul limfatic: celule blastice şi macrofage în centrul clar; prolimfocite şi numeroase limfocite la periferie.

Pulpa albă se formează, se menţine şi funcţionează sub dependenţa timusului, splina fiind ca şi ganglionul limfatic, un *organ limfopoetic timodependent*.

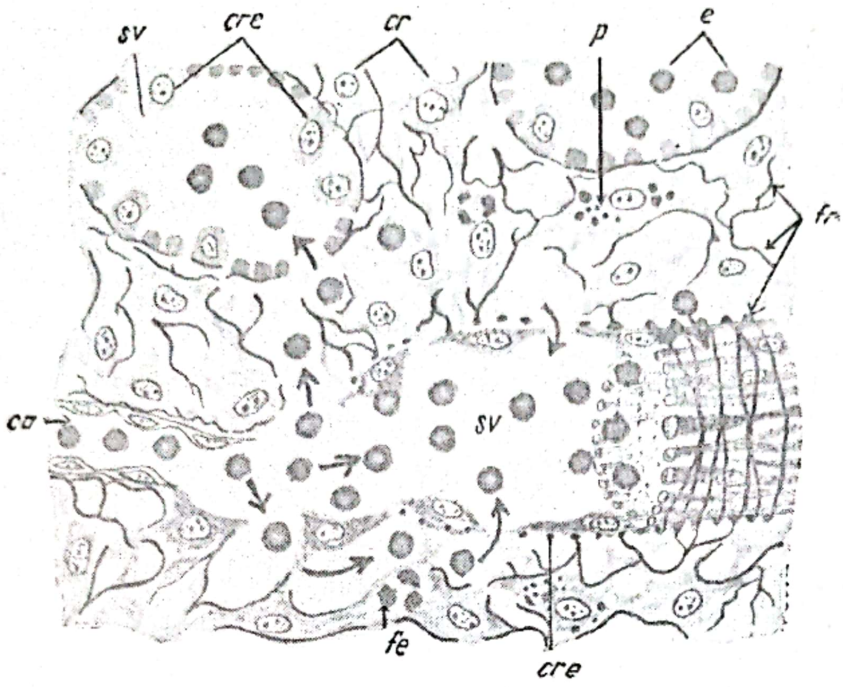

Fig. 14. Schema organizării structurale şi a circulaţiei la nivelul pulpei roşii splenice:
cr — celule reticulare (citoreticul); *cre* — celule reticuloendoteliale; *fr* — fibre de reticulină argirofile; *SV* — sinusuri venoase secţionate transversal şi longitudinal; *ca* — capilar arterial; *e* — eritrocite; *fe* — fragmente de eritrocite fagocitate; *p* — granule de pigment (hemosiderină) (după Copenhaver).

Arteriola centrală provine din ramificaţii ale arterelor trabeculare care au părăsit trabeculii şi a căror origine este artera splenică venită prin hil. Lumenul arteriolei centrale este căptuşit de un endoteliu cuboidal sau prismatic înalt; în acest ultim caz, lumenul este aproape închis (fig. 15). Endoteliul este ancorat prin prelungiri citoplasmatice în membrana bazală unde întîlnesc prelungirile celulelor adventiţiale, ceea ce realizează un curent citoplasmatic între cele două tipuri de celule. Închiderea lumenului este determinată de contracţiile tunicii musculare aşa încît în anumite condiţii, circulaţia sîngelui într-o asemenea arteră este suprimată. Ramuri ale arterei centrale se capilarizează formînd la periferia pulpei o reţea de capilare cu perete discontinuu (fig. 16); alte ramuri părăsesc însă pulpa şi se termină, după cum vom vedea, în diferite zone ale splinei.

Pulpa roşie (planşa 11) este formată din *sinusurile splenice* şi din cordoanele splenice (cordoanele Billroth), situate între sinusuri.

Sinusurile, conducte lungi, cu diametrul variabil (30—40 μ), sînt căptuşite de celule reticuloendoteliale. Microscopia electronică a arătat că între ele nu există desmosomi aşa încît ele se pot uşor elibera. Porţiunea bazală a celulelor prezintă striaţiuni a căror natură granulară şi dispoziţie în şiraguri verticale, paralele, au fost demonstrate tot la microscopul electronic.

Celulele reticulo-endoteliale stau pe o *membrană bazală* fenestrată, în a cărei structură intră o bogată substanţă fundamentală şi fibre argirofile. Membrana bazală se evidenţiază uşor prin reacţia PAS pozitivă.

Sinusurile largi conţin sînge dar uneori şi macrofage şi plasmocite; în alte sinusuri se găsesc numeroase limfocite iar în sinusurile cu lumenul foarte îngust, numai plasmă. Sinusurile conţin sînge venos.

Scanned with OKEN Scanner

Cordoanele splenice sînt formate din citoreticulul modificat, ale cărui ochiuri de dimensiuni variabile sînt căptușite de celule reticulo-endoteliale cu ramificație care separă cordoanele în compartimente ce comunică între ele și la rîndul lor cu sinusurile. Aceste celule reticuloendoteliale sînt mai active decît celulele sinusurilor. Aceste spații vasculare din pulpa roșie sînt considerate de mulți cercetători ca fiind tot sinusuri de un diametru mult mai mic, unele vizibile numai la microscopul electronic. Sîngele stagnează și nu va intra în circulație decît prin intermediul sinusurilor largi și în condiții de contracții ale splinei determinate de acțiunea a diferiți stimuli asupra fibrelor musculare netede din structura trabeculilor.

La periferia corpusculilor pulpei albe, interpusă între aceștia, pulpa roșie și trabeculi, se găsește o arie numită z o n a m a r g i n a l ă.

Vascularizația splinei. Artera splenică intră în organ la nivelul hilului unde se ramifică în 7—9 ramuri, fiecare ramură pătrunzînd într-un trabecul (v. fig. 12). Ramificația continuă, calibrul arterelor devenind din ce în ce mai mic; arterele cu diametrul de 0,3 mm părăsesc trabeculii, trec în citoreticul unde continuă să se ramifice dînd arteriolele învelite de teci limfoide și arteriolele centrale din corpusculii Malpighi. Am văzut că aceste arteriole se pot capilariza la periferia foliculilor sau împreună cu

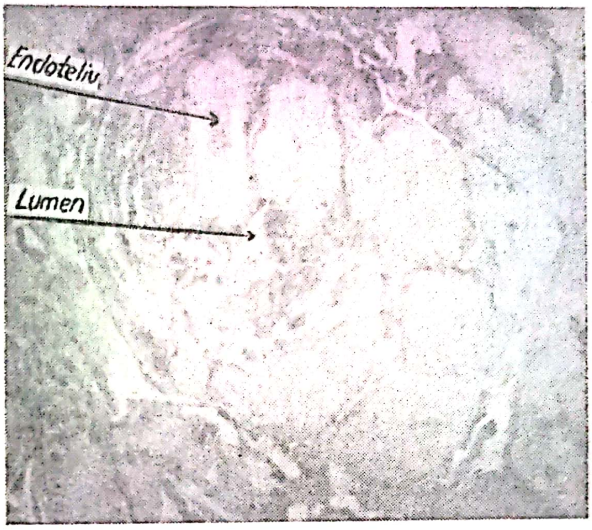

Fig. 15. Imagine electronomicroscopică a unei arteriole din centrul foliculului splenic. Se observă lumenul foarte închis din cauza endoteliului prismatic înalt (din Greep).

Fig. 16. Imagine electronomicroscopică ilustrînd relația dintre vasele arteriale (a), limfocite (l) și reticulul extracelular (re) din pulpa albă a splinei; *cr* — celula reticulară (din Greep).

alte ramuri trec în pulpa roşie vascularizînd cordoanele. Aceste arteriole se ramifică în vase scurte, drepte, cu un calibru de 25 μ, neanastomozate, numite *arteriole penicilate* al căror perete este format din endoteliu, membrană bazală groasă, fibre musculare de aspect epiteloid şi celule adventiţiale. Aceste arteriole se pot termina în zona marginală şi în cordoanele pulpei roşii, sau se capilarizează şi se termină printr-o pîlnie care comunică cu cordoanele, comunicare ce se poate realiza şi prin orificiile din peretele lor. Arteriolele penicilate care ies din cordoanele pulpei roşii pot da naştere la capilare arteriale (15—20 μ) care se termină în zona marginală, în cordoane şi în sinusuri splenice.

Sistemul venos este reprezentat de sinusurile venoase largi care drenează printr-un capilar scurt în venele trabeculare care dau ramuri din ce în ce mai groase, ce confluează în vena splenică; aceasta părăseşte organul prin hil.

Circulaţia splenică este deci foarte complexă. Ea a fost studiată la animale, pe viu, prin transluminare şi pe secţiuni histologice.

Inervaţia. Splina este inervată de fibre nervoase senzitive care se găsesc în capsulă şi de fibre vaso-motorii care însoţesc vasele sanguine.

FUNCŢIILE SPLINEI

Funcţia de *epurare a sîngelui* prin reţinerea şi fagocitoza eritrocitelor lezate sau îmbătrînite, este favorizată de circulaţia încetinită şi de prezenţa macrofagelor. Aceasta nu exclude şi oprirea şi distrugerea de leucocite şi plachete, eritroclazia rămânînd însă funcţia majoră a splinei.

Din distrugerea eritrocitelor, prin dezintegrarea hemoglobinei, se eliberează fier care este fixat şi depozitat de celulele macrofage (reticulare, reticulo-endoteliale) şi se formează pigmenţii biliari (planşa 11). Fierul este transformat în feritină, forma circulantă care la nivelul măduvei hematogene va servi la sinteza hemoglobinei eritrocitelor nou formate.

— Funcţia limfopoetică este apanajul pulpei albe. Tot aici se formează şi *unele monocite,* majoritatea acestora avînd originea în măduva osoasă hematogenă.

— Funcţia de reglator al circulaţiei sanguine. Splina este un rezervor temporar de sînge cu un număr crescut de eritrocite şi un conţinut mai bogat în hemoglobină. În condiţii de contracţie a fibrelor musculare, din capsulă dar mai ales din trabeculi, sub stimulul a numeroşi factori (endocrini, fizici ş.a.) se produce o eliberare bruscă a unei mase de sînge care va îmbogăţi cantitativ şi calitativ sîngele circulant.

— Funcţia imunitară. Prin celulele sale imuno-competente, — limfocitele şi plasmocitele din pulpa albă — splina produce anticorpi, funcţie dependentă de timus.

— Funcţia metabolică. Splina intervine în metabolismul apei, al fierului, calciului, potasiului, sulfului, în metabolismul lipidocolesterolic (I. C. Parhon), protidic şi glucidic.

Scanned with OKEN Scanner

TIMUSUL

Timusul este un organ limfoid, cu cea mai mare activitate limfopoetică din organism în perioada neonatală, în copilărie şi la pubertate, care diferă însă de celelalte organe limfoide atît prin originea embriologică cît şi prin rolul său de coordonator al dezvoltării şi menţinerii structurii şi funcţiilor, îndeosebi a ganglionilor limfatici şi splinei. În absenţa timusului, ţesutul limfoid se atrofiază, în sînge apare o limfopenie absolută şi se instalează o stare generală gravă care sfîrşeşte prin moarte. Timusul diferă şi în ce priveşte imunitatea; celulele timusului nu produc anticorpi, ele ajută însă la producerea anticorpilor, îndeosebi în ganglionii limfatici, splină, plăcile Peyer. În absenţa timusului se observă o deficienţă a reacţiilor imunitare, timusul fiind necesar menţinerii imunocompetenţei care implică imunitatea mediată de celule şi producerea de anticorpi. Prin imunocompetenţă se înţelege capacitatea de a produce anticorpi şi de a respinge grefele de ţesuturi străine.

Timusul apare timpuriu în filogenie (la peşti) şi în ontogenie este singurul organ limfoid cu dezvoltare deplină la naştere.

Dezvoltarea timusului. Originea timusului este epitelială, entodermică, din porţiunea externă a celei de a 3-a pungi branchiale. La embrionul uman de 10 mm lungime apar, în mezenchimul ce va forma mediastinul, două cordoane epiteliale simetrice a căror extremitate superioară proliferează formînd un bulb; porţiunea mijlocie dispare iar cea inferioară va forma în mediastinul embrionului de 25 mm, cele două jumătăţi ale timusului, înconjurate de mezenchim. Din celulele epiteliale se dezvoltă citoreticulul şi limfocitele, iar mezenchimul din jurul formaţiunii epiteliale va da capsula şi trabeculii care determină lobulaţia organului; astfel a apărut timusul, la embrionul de 40 mm lungime. Timusul este deci un organ lobulat, format din jumătăţi simetrice care se unesc pe linia mediană exceptînd zona apexului.

Timusul are dezvoltarea maximă în perioada copilăriei, după pubertate începînd o *involuţie fiziologică* treptată care nu va fi niciodată totală, chiar la vîrstele cele mai înaintate. Există şi o *involuţie accidentală* care poate surveni la orice vîrstă dar mai ales la adulţi, ca răspuns la unii factori stressanţi din cursul îmbolnăvirilor. Această involuţie este trecătoare, structura şi funcţiile timice revenind cînd încetează acţiunea factorilor de stress.

STRUCTURA

La examenul microscopic al unei secţiuni prin timus (planşa 3) se observă la periferie o capsulă subţire formată din ţesut conjunctiv fibros, cu variate tipuri de celule conjunctive (fibrocite, macrofage, mastocite, adipocite) vase şi nervi; din capsulă pornesc trabeculi care separă organul în lobuli de diferite forme şi mărimi, fiecare lobul avînd o

zonă periferică de aspect compact — zona corticală — şi o zonă centrală mai laxă, mai clară — zona medulară (planşa 14).

Structura fiecărui lobul reprezintă structura întregului organ, *unitatea morfofuncţională a timusului fiind lobulul timic.*

În structura unui lobul timic intră citoreticulul format din *celule epiteliale reticulare* care prin prelungirile lor formează o reţea. Celulele sînt mari, cu citoplasma acidofilă, cu nucleii mari săraci în cromatină, cu nucleoli. Microscopia electronică a arătat, pe lîngă structura fină a acestor celule, şi relaţiile dintre ele care argumentează natura lor epitelială. După conţinutul în ribozomi, aceste celule sînt unele *clare* şi altele *întunecate*, ambele tipuri conţin mitocondrii mai mari sau mai mici, un reticul endoplasmic neted, cu vezicule mari, aparat Golgi bine dezvoltat, ergastoplasmă dispusă ca în plasmocite, vacuole de secreţie, lizozomi şi corpusculi paranucleari centraţi de o veziculă secretoare (Törö I.). Unele celule epiteliale reticulare prezintă şi filamente perinucleare iar altele conţin limfocite timice — *timocite* — întregi sau fragmentate. Celulele epitelioreticulare conţin glicogen.

Joncţiunile dintre celule sînt foarte variate: desmozomi simpli, zonule occludens, tonofilamente, interdigitaţii neregulate şi legături prin unele prelungiri care se agaţă de corpul celulelor vecine.

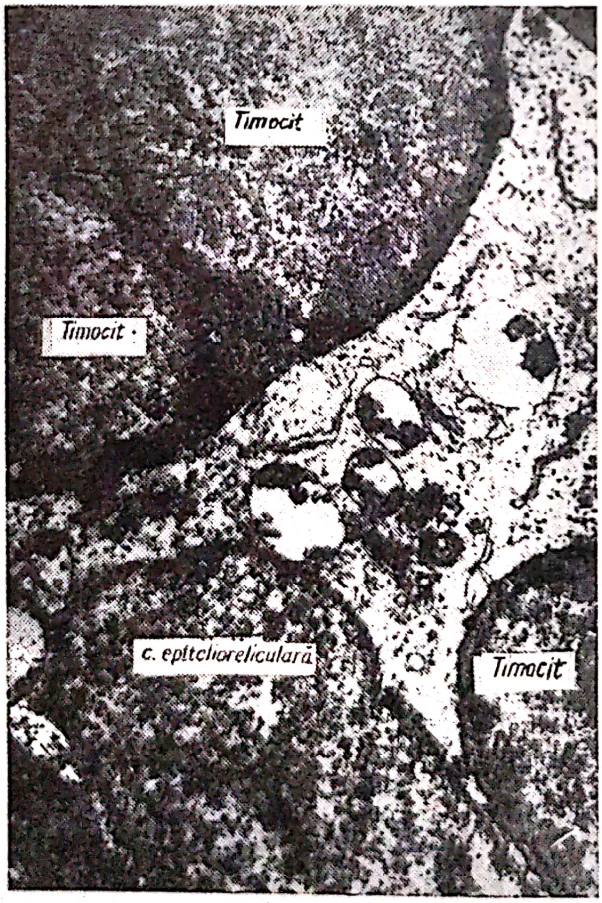

Fig. 17. Imagine electronomicroscopică din corticala lobulului timic (după Greep).

Pe lîngă acest citoreticul, există şi un reticul argirofil; acesta este căptuşit de celule reticulare mezenchimale care n-au tonofilamente şi desmozomi dar conţin incluziuni variate şi numeroşi lizozomi. Între celulele reticulare epiteliale şi celulele reticulare mezenchimale pare să existe un echilibru.

Celulele reticulo-mezenchimale, elementele fibrilare şi substanţa fundamentală reprezintă stroma.

Corticala lobulului este formată dintr-un bogat citoreticul epitelial în ochiurile căruia se găsesc numeroase limfocite sau timocite.

Timocitele sînt celule rotunde mari, mijlocii şi mici a căror citoplasmă mai săracă sau mai bogată (în raport cu mărimea lor, fig. 17) este *bazofilă* în grade diferite după cantitatea de ribozomi liberi, izolaţi sau în rozetă. Mitocondriile sînt mici, sistemul golgian slab dezvoltat. Nucleul este mare, cu cromatină bogată, cu unul sau mai mulţi nucleoli

și cu nucleolema poroasă. Se remarcă (prin metode histoenzimatice) o activitate enzimatică pronunțată a enzimelor ciclului Krebs și foarte slabă a fosfomonoesterazelor și a unor enzime respiratorii (ex. citocromoxidaza).

Timocitele ocupă aproape în întregime corticala. Ele sînt elementele caracteristice ale cortexului. *Originea timocitelor este epitelială,* unul din caracterele ce le diferențiază de limfocitele celorlalte organe limfopoetice. Studii comparative, din ultimii ani, efectuate la microscopul electronic, au arătat că timocitele sînt mai mici decît limfocitele, au dimensiuni mai omogene și ribozomi mai puțini. Cercetări biologice au demonstrat că timocitele sînt mai rezistente decît limfocite (M u r e ș a n și col.). În ceea ce privește imunocompetența, se știe că timocitele sînt inițial incompetente; cînd devin competente, ele nu sînt imunologic active, ele transmit numai competența lor limfocitelor din organele limfopoetice ca ganglionul limfatic, pulpa albă a splinei, plăcile Peyer.

Prin citofotometrie s-a demonstrat că timocitele sînt mai bogate în A.D.N. decît limfocitele ganglionare *(L. Tudor).*

Timocitele se nasc în corticală din celulele epitelioreticulare clare care sînt frecvente în mitoză, echivalente celulelor reticulare nediferențiate din organele limfopoetice de origine mezenchimală. Celulele clare generează timocitele mari din care prin diviziuni mitotice succesive, apar timocitele mijlocii și apoi cele mici care nu se mai divid. Între timocite și celulele epitelio-reticulare s-au observat punți citoplasmatice prin care se face hrănirea timocitelor și se transmit informațiile imunitare.

Microcinematografia a relevat două fenomene importante de relație între aceste două tipuri de celule: fenomenul de *„peripolesis"*, așezarea timocitelor în jurul celulelor epitelioreticulare și fenomenul de *„emperopolesis"*, pătrunderea și apoi ieșirea timocitelor din celulele epitelioreticulare.

Timocitele formate în corticală, trec în medulară și părăsesc timusul pe cale sanguină ajungînd la organele limfopoetice pe care le-a populat și pe care le controlează. Cercetări foarte recente (1969—1970) au arătat că timocitele trec și prin pulpa roșie a splinei, în sinusuri și cordoane ca și în sinusurile măduvei osoase.

Durata de viață a timocitelor este mai scurtă decît a limfocitelor.

În corticală, în afară de timocite, se mai găsesc rare macrofage, al căror număr crește cînd crește numărul timocitelor și extrem de rare plasmocite. În cazuri patologice se observă uneori și prezența de centri clari.

M e d u l a r a este partea centrală a lobului timic care se continuă uneori ca o bandă unică de la un lobul la altul prezentînd frecvent ramificații. Caracteristic pentru această zonă sînt formațiunile numite *corpusculii Hassal* sau corpusculii timici. În structura medularei intră și celule epitelioreticulare, celule reticulomezenchimale, celule blastice timocite și monocite.

Originea corpusculilor Hassal este celula epitelioreticulară modificată prin hialinizarea citoplasmei, hipertrofia celulei și a nucleului, apariția a numeroși lizozomi (T ö r ö). În structura corpusculilor intră un număr variabil de celule epiteliale, dispuse în jurul unei celule centrale. Cor-

Fig. 18. Schema vascularizației lobulilor timici:

a — arteriole circulare care marchează limita dintre medulară și corticala lobului; *rc* — rețea de capilare arteriale în corticală; *V* — vene; *cv* — capilare venoase (după Bargmann).

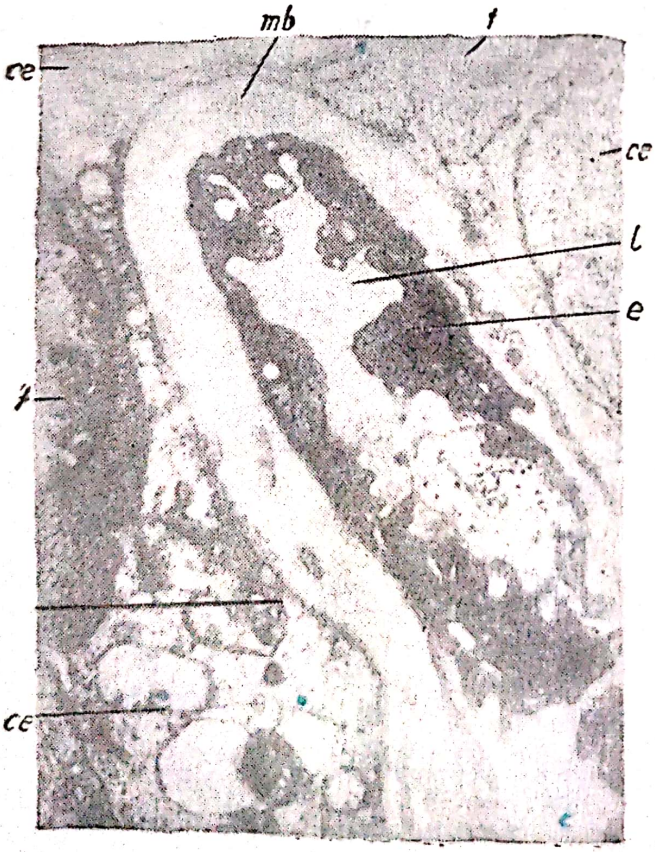

pusculii sînt de mărimi și stadii evolutive diferite. Celulele centrale sînt hipertrofiate, hialinizate, cheratinizate, calcificate sau necrozate; cele periferice se continuă cu citoreticulul. Celulele corpusculilor Hassal prezintă microvili, vezicule de pinocitoză și corpusculi paranucleari care stau la baza secreției unei substanțe PAS+. Celulele cu microvili formează și pereții unor chiste ce se observă în medulară. În citoplasma celulelor corpusculilor se găsesc timocite, prezența lor demonstrează o funcție fagocitară.

Semnificația funcțională a acestor corpusculi este discutată. Astfel, unii îi consideră ca rezultatul acțiunii unor factori stressanți, prezența lor în număr mare fiind în raport cu gradul de involuție a timusului; alții, bazați pe conținutul lor bogat în gamaglobuline, îi consideră participanți în mecanismele imunitare.

În medulară, stroma este mai bogată decît în corticală, de asemenea și vascularizația.

Vascularizația timusului (fig. 18). Ramuri ale arterei subclaviculare pătrund prin trabeculi în medulară pe care o irigă abundent. Din aceste ramuri se formează o rețea de arteriole la limita dintre medulară și cor-

Fig. 19. Imagine electronomicroscopică a unui capilar situat la joncțiunea dintre corticală și medulara lobului timic:

l — lumenul capilarului; *mb* — membrana bazală; *e* — endoteliu capilar; *t* — timocite; *ce* — celule epiteliale (după Greep).

Scanned with OKEN Scanner

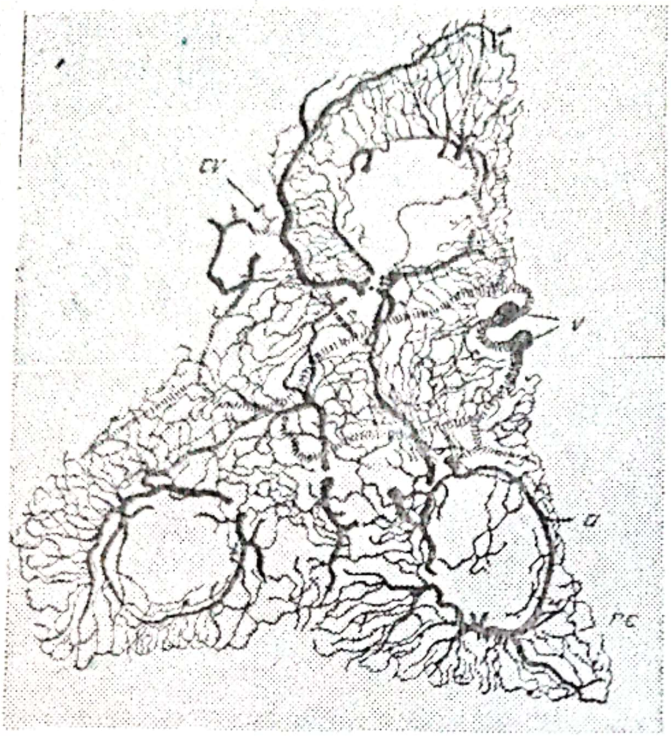

Fig. 18. Schema vascularizației lobulilor timici:

a — arteriole circulare care marchează limita dintre medulară și corticala lobului; *rc* — rețea de capilare arteriale în corticală; *V* — vene; *cv* — capilare venoase (după Bargmann).

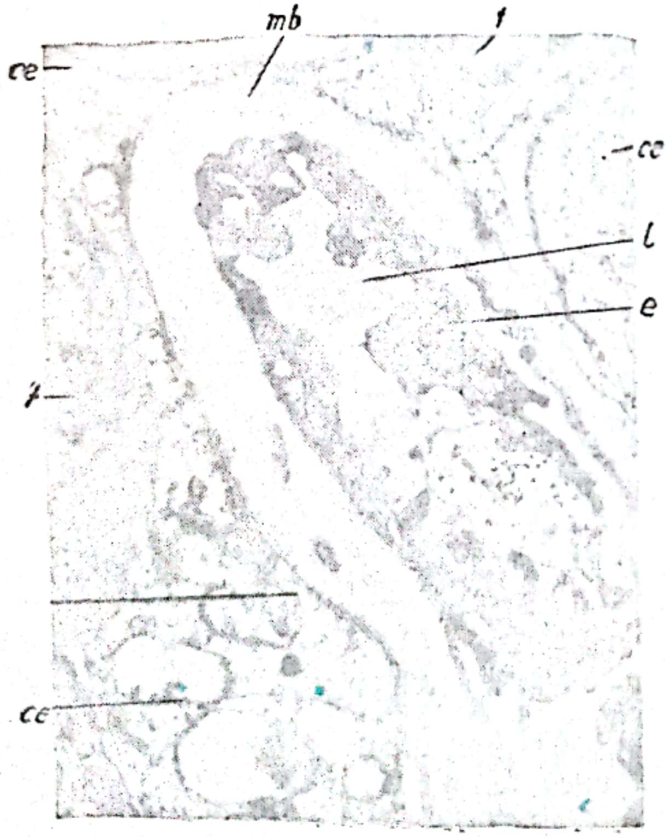

pusculii sînt de mărimi și stadii evolutive diferite. Celulele centrale sînt hipertrofiate, hialinizate, cheratinizate, calcificate sau necrozate; cele periferice se continuă cu citoreticulul. Celulele corpusculilor Hassal prezintă microvili, vezicule de pinocitoză și corpusculi paranucleari care stau la baza secreției unei substanțe PAS+. Celulele cu microvili formează și pereții unor chiste ce se observă în medulară. În citoplasma celulelor corpusculilor se găsesc timocite, prezența lor demonstrează o funcție fagocitară.

Semnificația funcțională a acestor corpusculi este discutată. Astfel, unii îi consideră ca rezultatul acțiunii unor factori stressanți, prezența lor în număr mare fiind în raport cu gradul de involuție a timusului; alții, bazați pe conținutul lor bogat în gamaglobuline, îi consideră participanți în mecanismele imunitare.

În medulară, stroma este mai bogată decît în corticală, de asemenea și vascularizația.

Vascularizația timusului (fig. 18). Ramuri ale arterei subclaviculare pătrund prin trabeculi în medulară pe care o irigă abundent. Din aceste ramuri se formează o rețea de arteriole la limita dintre medulară și cor-

Fig. 19. Imagine electronomicroscopică a unui capilar situat la joncțiunea dintre corticală și medulara lobului timic:

l — lumenul capilarului; *mb* — membrana bazală; *e* — endoteliu capilar; *t* — timocite; *ce* — celule epiteliale (după Greep).

Scanned with OKEN Scanner

ticală. Corticala este irigată de o rețea de capilare arteriale provenite din rețeaua arteriolară. Capilarele merg spre capsulă și trabeculi. Sîngele este drenat prin capilare venoase, prin venulele din zona de joncțiune a corticalei cu medulara, apoi prin vena medulară în venele trabeculare, sîngele ajunge în vena nenumită.

Capilarele timice (fig. 19) au un lumen mic căptușit de un epiteliu continuu, și o membrană bazală groasă străbătută de prelungirile bazale ale acestor celule care fac aci legătura cu prelungirile celulelor pericapilare: celulele epitelioreticulare care trimit prelungiri și printre timocitele perivasculare. Se creează astfel o barieră formată din peretele capilar, spațiul pericapilar și celulele epitelioreticulare pericapilare cu aceste prelungiri printre timocite: este o barieră între sînge și timus, care ar explica lipsa de răspuns a timusului la substanțele antigenice venite prin diferite căi. O cale importantă de circulație a timocitelor o constituie tecile perivasculare din zona de joncțiune cortex-medulă. Tecile sînt formate dintr-o venulă pericapilară cu lumen larg și endoteliu subțire, membrană bazală, spațiu perivascular și celule adventițiale epitelioreticulare în jurul cărora timocitele se dispun pe mai multe rînduri. Timocitele trec în spațiul perivascular și aci ajung în curentul sanguin.

Vasele limfatice sînt numai eferente și se găsesc exclusiv în medulară.

Inervația timusului este dată de fibre nervoase amielinice și mielinice, cele amielinice însoțesc vasele sanguine. Rare fibre fine șerpuiesc printre timocite inervînd corticala și medulara.

FUNCȚIILE TIMUSULUI

— Transplante de timus au demonstrat că este un *organ limfopoetic*, sursa limfocitelor fiind celula epitelioreticulară care s-a diferențiat sub stimulul mezenchimului înconjurător.

— Timusul este organul esențial pentru dezvoltarea celorlalte organe limfoide și menținerea funcțiilor lor, chiar și a măduvei hematogene. Din culturi de celule timice s-a izolat un factor care stimulează limfopoeza.

— Timusul intervine în *imunitate* nu prin producerea de anticorpi ci *prin transmiterea imunocompetenței potențiale a timocitelor, limfocitelor din celelalte organe limfopoetice.*

— Timusul participă la *metabolismul* hidromineral, în metabolismul fosforului și calciului, în metabolismul nucleoproteic și lipidic.

Interrelația timus — glande endocrine. În relație cu STH, timusul participă la creșterea organismului prin activarea celulelor cartilajului de creștere.

Cortizolul determină o involuție masivă a timusului începînd cu corticala, iar hormonii sexuali (testosteron și estrogeni) o distrugere totală. Hipertrofia timusului se observă în suprarenalectomie și în hipertiroidism.

Scanned with OKEN Scanner

ALTE STRUCTURI LIMFOIDE

După cum am văzut la începutul acestui capitol, o serie de formaţiuni limfoide sînt localizate în ţesutul conjunctiv lax al unor organe cavitare, mai ales în corionul mucoasei traiectului digestiv, prezenţa lor avînd semnificaţia unei reacţii contra antigenilor reprezentaţi de flora microbiană. Cu cît este mai bogată această floră, cu atît foliculii sînt mai mari şi mai numeroşi, cu centrul clar bine dezvoltat. Corionul bogat infiltrat şi cu numeroşi foliculi formează împreună cu epiteliul mucoasei chiar organe bine individualizate — organe limfoepiteliale, care în regiunea bucofaringiană formează un inel — inelul lui Waldeyer.

Aceste organe sînt amigdalele: linguale, palatine, faringiană şi tubară. Amigdalele prezintă aceeaşi evoluţie ca şi celelalte organe limfoide: slab dezvoltate la naştere, ating un maximum la pubertate, apoi involuează treptat, fără să dispară total. Involuţia constă în diminuarea ţesutului limfoid şi înlocuirea lui cu ţesut conjunctiv fibros.

Epiteliul amigdalian este stratificat pavimentos, cu excepţia epiteliului amigdalei faringiene şi tubare care este stratificat prismatic ciliat.

Pentru descrierea structurii amigdalei vom lua ca tip amigdala palatină.

AMIGDALA

Amigdala palatină, organ pereche, de formă ovalară, este situată între arcurile glosopalatine şi faringopalatine. În structura amigdalei intră ţesut limfoid organizat în *foliculi* de diferite mărimi şi în stadii funcţionale diferite, majoritatea fiind foliculi secundari, cu centrul germinativ şi de reacţie bine dezvoltat. Între foliculi se găseşte o bogată infiltraţie limfocitară, aşa încît întregul corion este transformat într-o masă limfoidă (planşa 15). Populaţia celulară este aceeaşi ca în ganglionul limfatic: limfocitele şi plasmocitele predomină. *Epiteliul,* stratificat pavimentos, este o continuare a mucoasei bucale, care la acest nivel prezintă 10—20 de adînciturі ce pătrund printre foliculi, formînd *criptele amigdaliene* (planşa 16). Unele cripte sînt ramificate. Sub celulele bazale ale epiteliului amigdalian se găseşte o membrană bazală, iar între aceasta şi ţesutul limfoid se află un strat foarte subţire de ţesut conjunctiv fibros, cu papile. Foliculii sînt dispuşi în jurul criptelor. Ţesutul lor de susţinere se continuă cu ţesutul conjunctiv al amigdalei. Mucoasa criptelor este mult mai subţire, iar epiteliul este modificat, cu aspect reticulat.

Întregul epiteliu, dar cu deosebire epiteliul din cripte, este străbătut de leucocitele venite din corion; ajungînd în cavitatea bucală, ele intră în constituţia salivei constituind corpusculii salivari vizibili la microscop, după centrifugarea salivei. Străbătînd epiteliul, leucocitele îi modifică structura, creează goluri care servesc pătrunderii florei microbiene saprofite din salivă. Celulele epiteliale degenerate, împreună cu limfocitele, constituie în fundul criptelor un excelent mediu de cultură pentru această

Scanned with OKEN Scanner

floră care, în anumite condiţii, se poate transforma în floră microbiană virulentă. Aceasta va exercita o „atracţie" mai mare asupra leucocitelor fagocitante (microfage) care se pot transforma în globule de puroi. Criptele adînci pot constitui astfel focare de infecţie în organism, necesitînd uneori extirparea amigdalei — amigdalectomia. Acest rol negativ al amigdalei este contrabalansat de funcţiile ei pozitive, ca centre de limfopoeză şi sursă de anticorpi prin limfocite şi plasmocite.

Amigdala este străbătută de prelungiri ale submucoasei, care conţine numeroase vase sanguine, limfatice, nervi şi glande mici mucoase, unele deschizîndu-se în cripte.

Vascularizaţia sanguină este aceeaşi ca la ganglionul limfatic.

Inervaţia este dată de fibre din nervul glosofaringian şi din ganglionul sfenopalatin. Submucoasa stă pe o musculatură striată care provine din muşchiul constrictor al faringelui.

Celelalte amigdale se deosebesc numai prin localizarea, mărimea, forma lor, numărul criptelor şi tipul epiteliului de înveliş.

Amigdalele se pot hipertrofia; la copii, hipertrofia amigdalei faringiene constituie *vegetaţiile adenoide,* care astupă orificiile nazale, creînd dificultatea de respiraţie cu repercusiuni asupra dezvoltării fizice corespunzătoare vîrstei şi frecvenţa îmbolnăvirilor aparatului respirator.

PLĂCILE PEYER

Plăcile Peyer sînt aglomerări de foliculi limfatici în ţesutul conjunctiv al mucoasei intestinale din jumătatea terminală a jejun-ileonului, ocupînd regiunea opusă inserţiei mezenterului. Formaţiuni limfoide microscopice, acoperite de epiteliu intestinal, ele se pot hipertrofia şi hiperplezia determinînd o cutare sau o aplatisare a epiteliului care le acoperă şi o invadare a submucoasei, prin disocierea musculaturii intestinale devenind vizibile cu ochiul liber.

În structura unei plăci Peyer intră 4—6 foliculi limfatici şi o infiltraţie limfoidă (fig. 20), majoritatea foliculilor avînd centrul clar germinativ, reactiv. Primii centri clari care apar în foliculi la nou-născut sînt în plăcile Pleyer şi aceasta se datorează prezenţei florei microbiene intestinale care acţionează ca un stimul antigenic specific. Plăcile Peyer sînt mai dezvoltate la copii, ţesutul limfoid suferind apoi o involuţie treptată, evidentă la bătrîni.

Structura. În structura plăcilor Peyer intră deci ţ e s u t l i m f o i d dispus în ochiurile c i t o r e t i c u l u l u i format din celule reticulare stelate ca cele din ganglionul limfatic.

P o p u l a ţ i a c e l u l a r ă este reprezentată de celulele reticulare, de hemocitoblaşti şi limfoblaşti, situaţi cu deosebire în centrii clari împreună cu macrofagele, *limfocitele* şi *plasmocitele* la periferia foliculilor.

Cercetările din ultimii ani (L y n n a, 1968, ş.a.), bazate pe marcajul cu timidină triţiată a timocitelor (limfocitele timice) au dovedit că plăcile Peyer, în timpul dezvoltării, sînt dependente, ca şi ganglionul limfatic



Fig. 20. Placă Peyer — intestin subțire.

și splina, de timus. Astfel a fost combătută opinia că plăcile Peyer ca și măduva osoasă hematogenă se dezvoltă fără intervenția timusului.

Vascularizația. Plăcile Peyer sînt irigate de capilare radiare provenite din arteriolele ce formează un inel perifolicular.

În jurul foliculilor se găsesc capilare sinusoide limfatice ce vor da vase limfatice aferente care drenează în vasele limfatice mezenterice. Nu se cunosc vase limfatice aferente.

Funcțiile. Plăcile Peyer sînt o importantă *sursă de limfocite,* ele ajung în sînge, fie direct pe calea capilarelor sanguine, fie indirect prin vasele limfatice.

Plăcile Peyer sînt o importantă *sursă de anticorpi* elaborați de plasmocite și limfocite, ca răspuns la prezența stimulului antigenic permanent, reprezentat prin flora microbiană intestinală.

Scanned with OKEN Scanner

SISTEMUL RETICULOHISTIOCITAR (SRH) SAU RETICULOENDOTELIAL (SRE)

În 1924, Aschoff reunește sub denumirea de sistem reticuloendotelial (SRE) celule cu morfologie variată și localizări diferite în organism, dar cu aceeași origine — mezenchimală — și care au capacitatea de fagocitoză și de a se colora cu coloranți acizi introduși experimental.

Acesta a fost punctul de plecare în cercetarea din ce în ce mai complexă și mai aprofundată a acestui sistem.

Astfel s-a stabilit încă din al treilea deceniu al secolului nostru că fagocitoza este o funcție proprie multor celule care nu fuseseră incluse în acest concept și că numai anumite celule au proprietatea de a fixa în citoplasma lor coloranți acizi (de exemplu, tripan, pirol, carmin litinat), ca și alte substanțe necolorate, introduse experimental sau care circulă în curentul sanguin și limfatic, substanțe în stare coloidală cu micele electronegative. Această capacitate a fost numită *coloidopexie* (Ș. Brătianu și Lombart) sau *ultrafagocitoză*. Acest cuplu funcțional — fagocitoză și ultrafagocitoză — a constituit multă vreme criteriul de clasificare a celulelor complexului reticuloendotelial.

Denumirea de sistem reticuloendotelial se folosește și astăzi, deși termenul de sistem reticulohistiocitar are o mai largă întrebuințare.

Treptat, cadrul care include elementele sale componente s-a extins datorită investigațiilor făcute și cu alte metode, ca metodele biomorfologice, histochimice și de microscopie electronică. Astfel, la originea embriologică și la funcția de fagocitoză și ultrafagocitoză, se adaugă pinocitoza și rofeocitoza, capacitatea de mobilizare, de proliferare, de transformare reversibilă, de transformare genetică, de transformare a potențialului morfofuncțional într-o morfofiziologie specializată (diferențierea), potențial hemopoietic, captarea antigenilor și transferul de fragmente antigenice, sinteza de anticorpi, participarea la metabolism.

Elementele celulare ale SRH sînt:

— celulele reticulare fixe și mobilizate din reticulul organelor hemopoietice;

— celulele reticuloendoteliale ce căptușesc sinusurile limfatice din ganglionii limfatici, sinusurile venoase din splină și măduva osoasă, celulele sinusoidale din ficat (celulele nediferențiate și celulele Kupffer), celulele reticulului timic (Törö, 1970);

Scanned with OKEN Scanner

— histiocitul din ţesutul conjunctiv;
— monocitul sanguin, forma circulantă a histiocitului fix din ţesutul conjunctiv;
— celulele alveolare pulmonare (celulele cu praf);
— microglia (Ş. Brătianu, I. Niculescu şi I. Bazgan);
— limfocitul (Bessis);
— timocitul (Törö);
— plasmocitul;
— eosinocitul tisular;
— mastocitul.

Rolul sistemului reticulohistiocitar se deduce din funcţiile componentelor sale morfologice:

Rol în hematopoieză şi *hemoclazie,* îndeplinit numai de unele celule.

Rol în metabolism, prin proprietatea de pinocitoză, fagocitoză şi ultrafagocitoză, cu prelucrarea cu ajutorul enzimelor intracelulare a substanţelor captate, depozitarea temporară a unor substanţe provenite din metabolism şi eliberarea lor la necesităţi e organismului; în transportul intermediar între mediul intern şi celulele specializate, intervine în metabolismul lipidic, în lipopexie şi lipodiareză, în metabolismul glucidic, protidic, mineral (de exemplu, metabolismul fierului).

Celulele SRH din suprarenală participă la biogeneza corticosteroizilor.

Rol în autoapărarea organismului: celulele SRH au capacitatea de a „diferenţia" particulele străine (bacterii, virusuri, particule inerte) de cele native (o celulă izologă sau o macromoleculă), care sînt lăsate să circule liber (Wilkins, 1970).

Substanţele străine sînt captate, distruse sau sînt făcute invulnerabile prin mecanismul de pinocitoză, micropinocitoză, fagocitoză, ultrafagocitoză, prin care SRH efectuează o activitate de epurare a organismului.

Rolul sistemului reticulohistiocitar în imunitate se exercită prin celulele reticulomacrofage care captează antigenul, prin limfocite, timocite şi plasmocite. Limfocitele sînt responsabile de imunitatea întîrziată prin migrarea lor la locul de pătrundere a antigenului sau de eliberare din macrofage, limfocitul avînd în structura sa un factor anticorp. Celulele care sintetizează şi eliberează anticorpi în organism sînt plasmocitele, care determină imunitatea imediată. Cele două tipuri de imunitate au deci ca substrat morfologic elemente ale SRH. Rolul timocitelor constă în transformarea lor în imunocite.

Funcţiile SRH sînt reglate de sistemul nervos central. Benetato, Baciu ş.a. au demonstrat acest rol în fagocitoză şi hematopoieză. În limfopoieză, SRH suferă influenţa stimulatoare a timusului. În imunitate, rolul timusului este hotărîtor.

SRH este stimulat de hormonii corticosteroizi. Sub influenţa unor droguri care acţionează asupra fracţiunilor microzomale, SRH poate fi stimulat sau deprimat (Wools, 1970), deprimarea fiind echivalentă cu o blocare parţială a sistemului, pe o perioadă de timp mai scurtă sau mai lungă.

Scanned with OKEN Scanner

GLANDELE ENDOCRINE

Integrarea și coordonarea funcțiilor organismului sînt realizate de sistemul nervos în corelație cu glandele endocrine.

Spre deosebire de glandele exocrine, glandele endocrine sau glandele de secreție internă sînt lipsite de canal excretor și secretă direct în sînge produșii lor de elaborare, substanțe chimice specifice numite *hormoni* (denumire dată de Starling în 1902 de la cuvîntul grecesc *hormae* = stimulez).

Hormonii acționează la distanță în cantități mici de substanță și energie. Ei reglează prin mecanisme de activare, inhibiție și menținere, nutriția, creșterea, diferențierea și funcțiile celulelor țesuturilor și ale organelor care devin structurile sau organele „țintă" pentru acești hormoni. Între glanda endocrină care a elaborat hormonul și organul „țintă" se creează o interrelație deosebit de interesantă din punct de vedere morfofiziologic și patologic, modificările survenite în organul „țintă" reflectînd modificări morfofiziologice ale glandei endocrine respective, după cum orice schimbare în structura morfologică și comportamentul fiziologic al glandei se oglindește în morfologia și funcțiile organului „țintă".

Un rol important au hormonii în menținerea mediului intern, deci în mecanismele de homeostazie, prin reglarea repartiției substanțelor alimentare, a apei și a electroliților.

Secreția internă, denumire inițiată de Claude Bernard, apare pe scara filogenetică la nevertebrate o dată cu apariția primului rudiment de sistem nervos și este localizată în înseși celulele nervoase, care prezintă în citoplasma lor granule cromafine (cu afinitate pentru sărurile de crom), corelate cu secreția de adrenalină. S-a constatat, la unele nevertebrate, existența unui „hormon de metamorfoză", elaborat de mici formațiuni situate în regiunea cefalică și unele substanțe care determină maturația ouălor, comportîndu-se asemenea gonadostimulinelor elaborate de lobul anterior al hipofizei vertebratelor; din pediculii oculari ai unor crustacee s-a extras o substanță care acționează asupra cromatoforelor ca și intermedina secretată de hipofiza vertebratelor. Aceste cîteva exemple dovedesc existența unei secreții interne și la nevertebrate, corelată cu sistemul nervos.

Scanned with OKEN Scanner

Glandele endocrine sînt însă caracteristice vertebratelor. Structura lor complexă, vascularizaţia bogată şi inervaţia sînt în strînsă legătură cu complexitatea sistemului nervos.

Sînt considerate glande cu secreţie internă: hipofiza, tiroida, paratiroidele, suprarenalele, epifiza, insulele pancreatice, formaţiunile endocrine din testicul şi ovar. Organul tranzitoriu, placenta, secretă hormoni de tipul unor hormoni hipofizari. Cercetările din ultimele decenii au dovedit că şi unele celule nervoase din creier (hipotalamus) elaborează şi secretă hormoni.

Glandele endocrine, cu excepţia tiroidei, sînt organe mici. Unele produc unu sau doi hormoni (de exemplu, tiroida, paratiroidele, insulele pancreatice), altele (de exemplu, suprarenalele şi hipofiza) un număr mare; hipofiza secretă şase hormoni cunoscuţi.

Hormonii sînt de natură proteică, glicoproteică şi sterolică.

Putem clasifica glandele endocrine în: a) organe bine individualizate: hipofiza, tiroida, paratiroidele, suprarenalele şi epifiza, care vor face obiectul acestui capitol; b) glandele endocrine, care constituie o parte a unei glande exocrine în care se găsesc incluse insulele pancreatice şi formaţiunile endocrine din gonade, care vor fi studiate împreună cu pancreasul, testiculul şi ovarul.

Planul general de organizare a glandelor endocrine cuprinde:

— *un ţesut conjunctiv fibros*, care formează capsula şi trabeculii, cu rol în menţinerea formei şi structurii organului, constituie şi căile de pătrundere şi ieşire a vaselor şi nervilor;

— *un ţesut conjunctiv intraglandular*, cuprins între capsulă şi trabeculi, cu o structură fină, constituie *stroma*, cu rol activ în morfofiziologia organului;

— un *parenchim secretor;*

— *vase* şi *nervi.*

Parenchimul este reprezentat de celule epiteliale sau epiteloide, de mărimi variabile şi formă în genere poliedrică, cu structuri citoplasmatice legate de un metabolism activ şi de un proces secretor. Celulele sînt dispuse în cordoane (scurte, lungi, formînd reţele sau delimitînd cavităţi) separate prin capilare, fiecare celulă luînd contact cu vasul printr-o porţiune din suprafaţa sa.

Stroma este formată din elemente celulare, fibrilare, substanţă fundamentală, capilare sanguine şi limfatice, nervi. Comună tuturor glandelor endocrine, ea diferă însă de la o glandă la alta, atît cantitativ cît şi prin predominenţa uneia sau alteia dintre componente.

Celulele stromale (fibroblaste, fibrocite, histiocite, mastocite, limfocite, plasmocite) reacţionează la acţiunea diferiţilor hormoni, îndeosebi la cei secretaţi de lobul anterior al hipofizei.

Elementele fibrilare (colagene, elastice şi reticulare) se găsesc în număr variabil în stroma diferitelor glande endocrine. În stroma tuturor acestor organe abundă fibrele de reticulină care înconjură grupe de celule sau chiar fiecare celulă parenchimală, constituind elementul fibrilar fun-

damental; împreună cu fibrele colagene intră în structura membranelor bazale. Ambele tipuri de fibre răspund în grade diferite la acțiunea unor hormoni.

Se remarcă sărăcia în fibre elastice a stromei majorității glandelor endocrine.

Substanța fundamentală este un complex glicoproteic în care mucopolizaharidele acide (MPZ — a) au rolul dominant; prin proprietatea lor de polimerizare în grade diferite conferă substanței fundamentale un deosebit dinamism care stă la baza variațiilor morfofuncționale nu numai ale stromei, ci și ale parenchimului. Substanța fundamentală este mai abundentă în glandele endocrine cele mai active. Prin structura sa dinamică, ea răspunde în grade diferite la acțiunea hormonilor. Substanța fundamentală înglobează celulele, fibrele și capilarele sanguine și limfatice, intră în structura membranelor bazale, mediază legăturile dintre membranele plasmatice ale celulelor stromale și parenchimale și contactul acestora cu conținutul vaselor capilare (sînge, limfă).

Prin spațiile perifibrilare și lacune circulă plasma interstițială, care vehiculează, o dată cu substanțele de aport, și diferiți hormoni.

Astfel, substanța fundamentală este un factor major în realizarea interrelațiilor necesare morfofiziologiei glandelor endocrine.

Capilarele sanguine au pereți continui în toate glandele endocrine, endoteliul este însă fenestrat, ceea ce facilitează pătrunderea în celule a substanțelor de aport necesare elaborării hormonilor și pătrunderea rapidă a acestora în circulație.

Vascularizația glandelor endocrine este bogată și specială fiecărei glande.

Inervația este de natură vegetativă (simpatică și parasimpatică); prezența interoceptorilor a fost pusă în evidență în țara noastră de I. T. Niculescu și colab.

Între glandele endocrine există corelații stabilite prin mecanismele de excitație și inhibiție exercitate de hormoni, a căror secreție este declanșată de acțiunea reflexă a sistemului nervos. Hormonii nu acționează independent. În acest sens, glandele endocrine nu pot fi privite izolat, ci ca un sistem endocrin.

Hormonii sînt agenții efectori atît ai fiziologiei cît și ai patologiei sistemului endocrin. Prin interferența acțiunilor lor se stabilește un echilibru hormonal care este tulburat în diferite grade de noxe care ating una sau alta din componentele acestui sistem.

Știința care se ocupă de morfologia și funcționarea normală și patologică a sistemului endocrin este endocrinologia. Școala românească de endocrinologie a fost întemeiată de savantul C. I. Parhon, autor și al primului tratat de endocrinologie din lume. C. I. Parhon a pus pentru prima dată problema secreției interne a ovarului, a adus prețioase contribuții la cunoașterea rolului glandelor paratiroide, a rolului tiroidei în metabolismul lipidic și glucidic, la cunoașterea valorii endocrine a epifizei ș.a. El a arătat corelațiile dintre ovar și tiroidă, insistînd asupra importanței corelațiilor glandulare în patologia endocrină.

Scanned with OKEN Scanner

HIPOFIZA

Hipofiza sau glanda pituitară este un organ complex, epitelionervos, situat la baza creierului de care este legat printr-un pedicul — tija infundibulară sau tija pituitară. De formă ovoidă, cu axul lung transversal, de dimensiune redusă (1,3 cm diametrul transversal şi 0,5 cm diametrul vertical), hipofiza este mai mare la femeie, decît la bărbat, mai voluminoasă în timpul gestaţiei cît şi la multipare. Este aşezată într-o depresiune a osului sfenoid numită *sella turcica* (şaua turcească), peste care se extinde *dura mater* a creierului, formînd un diafragm ce se reflectă asupra hipofizei, constituind capsula fibroasă a organului.

Examenul macroscopic evidenţiază două porţiuni distincte prin dimensiuni, consistenţă şi culoare: o porţiune mai voluminoasă, moale, friabilă şi de culoare roz-gălbuie, este *lobul anterior*, şi o porţiune posterioară mai mică, mai dură, fibroasă şi de culoare cenuşiu-albicioasă: *lobul posterior*. Acest lob este o dependenţă a creierului intermediar, de care este ataşat prin tija hipofizară. Glanda este învelită de o capsulă fibroasă, reflectare a durei mater.

Examenul microscopic ne relevă însă complexitatea structurală a acestei glande. O secţiune anteroposterioară (fig. 21) arată că între cei doi lobi, alipit de lobul posterior, se găseşte la om o foiţă celulară subţire care constituie *lobul intermediar* şi o răsfrîngere a lobului anterior, formînd un colier în jurul tijei hipofizare, *porţiunea tuberală*.

Lobul anterior împreună cu lobul intermediar şi porţiunea tuberală formează complexul epitelial, numit *adenohipofiză*. Lobul posterior împreună cu tija hipofizară şi eminenţa mediană *(tuber cinereum)* formează neurohipofiza.

A) *Adenohipofiza:*
- — lobul anterior sau *pars distalis*
- — lobul intermediar sau *pars intermedia*
- — porţiunea tuberală sau *pars tuberalis*

B) *Neurohipofiza:*
- — lobul posterior sau *pars nervosa*
- — tija infundibulară sau *infundibulum* cu
- — eminenţa cenuşie *(tuber cinereum)*

Histogeneza. Adenohipofiza şi neurohipofiza au structură, funcţii şi origini diferite.

Astfel, adenohipofiza se dezvoltă din punga Rathke provenită din evaginarea epiblastului care căptuşeşte bolta gurii primitive *(stomodeum)*. Această evaginare devine o formaţiune veziculară căptuşită cu un epiteliu unistratificat cilindric, ce va pierde legătura cu locul de origine şi se va dispune pe faţa ventrală a primordiului nervos. Prin proliferarea epiteliului care formează peretele său anterior, punga Rathke devine o formaţiune din ce în ce mai masivă, micşorînd treptat cavitatea. Din

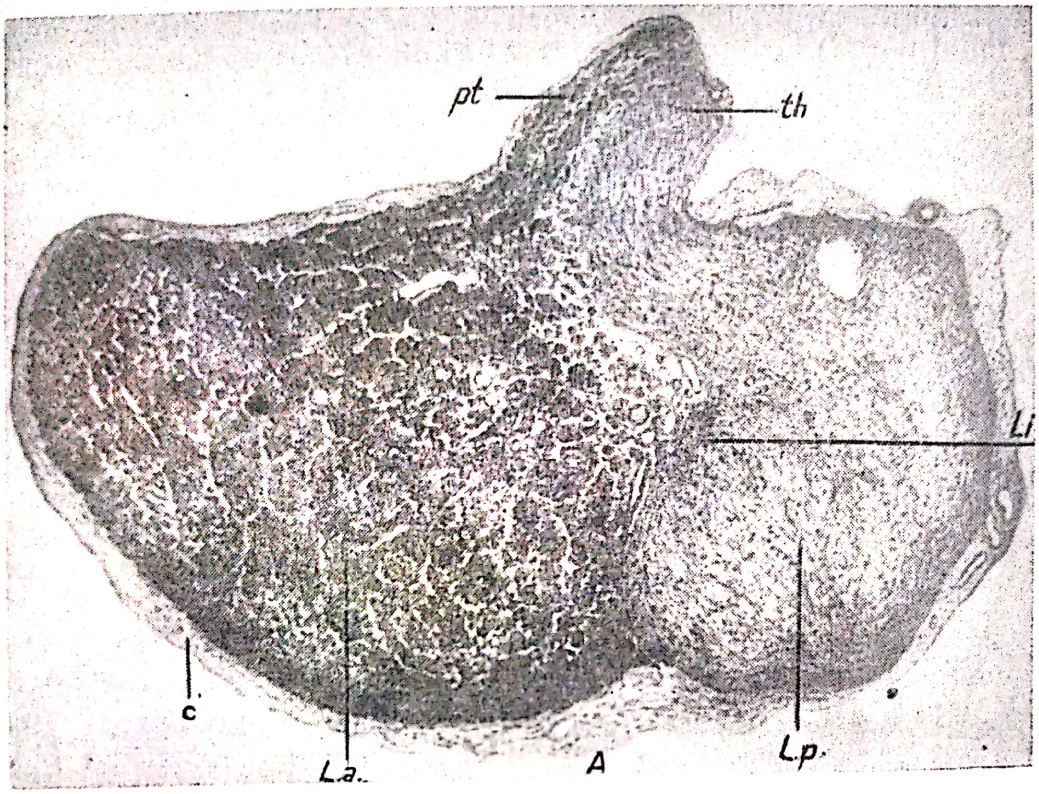

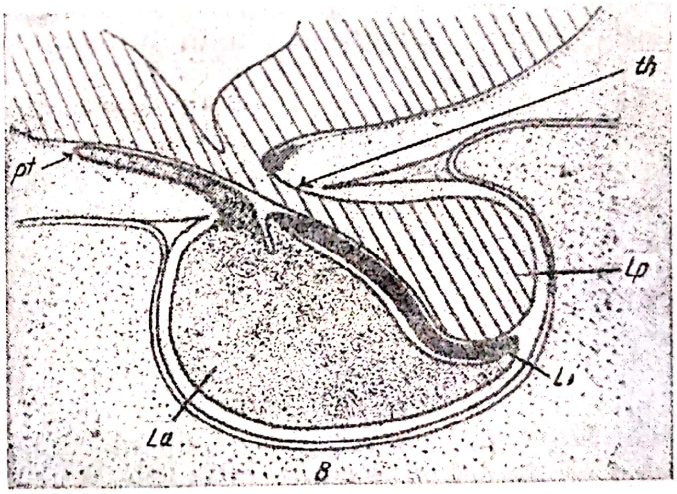

Fig. 21.:
A — secțiune anteroposterioară prin hipofiză; *B* — schema; *La* — lob anterior; *lp* — lob posterior; *li* — lob intermediar; *pt* — porțiunea tuberală; *th* — tija hipofizară.

peretele anterior se formează lobul anterior — *pars distalis* — prin așezarea celulelor în cordoane și prin implicarea acestora cu capilarele sanguine care formează o bogată rețea vasculară.

Din peretele posterior al pungii Rathke ia naștere lobul intermediar — *pars intermedia.*

Adenohipofiza este deci de origine epitelială ectoblastică.

Neurohipofiza provine din diencefal. Primordiul nervos apare din evaginarea planșeului diencefalului, de care rămîne atașat printr-un diver-

ticul gol numit *infundibulum*. Diverticulul se va transforma într-un organ plin, lobul nervos al hipofizei, care va rămîne legat de baza diencefalului prin tija hipofizară.

ADENOHIPOFIZA

Structura şi funcţiile adenohipofizei

Porţiunea cea mai voluminoasă, care reprezintă 75% din hipofiză, este adenohipofiza, a cărei componenţă majoră este lobul anterior sau *pars distalis*.

Lobul anterior este format din parenchim şi stromă vasculonervoasă.

Parenchimul. În structura parenchimului intră celule epiteliale dispuse în cordoane scurte sau cuiburi (planşa 17); între cordoane şi cuiburi se găsesc capilare largi cu pereţi continui şi endoteliu fenestrat. Fine fibre de reticulină formează o bogată reţea în jurul celulelor, cordoanelor şi capilarelor.

Celulele epiteliale prezintă o mare varietate de mărime, formă, structură şi afinităţi tinctoriale. Caracterele citologice diferă cu specia şi la aceeaşi specie în funcţie de anumite stări fiziologice sau patologice.

Cele mai multe studii s-au făcut la animale de laborator, în condiţii experimentale, şi mai puţine la om, deoarece parenchimul adenohipofizei se distruge rapid post-mortem. Datele despre morfofiziologia hipofizei la om au fost obţinute după intervenţii chirurgicale asupra hipofizei (hipofizectomii) şi post-mortem de la subiecţi cu tumori ale hipofizei sau ale altor glande endocrine, sau în urma unui accident, recoltarea hipofizei făcîndu-se după un timp foarte scurt (cîteva ore) într-un fixator adecvat. Ne vom referi la structura şi histofiziologia adenohipofizei umane, folosind şi datele corespunzătoare de la animalele de laborator.

Metode de studiu. Citologia adenohipofizei se cercetează prin metode histologice, histochimice, histoenzimologice, prin microscopia electronică şi prin imunofluorescenţă. Imunofluorescenţa este tehnica de fluorocromare a anticorpilor serici. În endocrinologie, pentru a stabili localizarea în celulele glandulare a hormonilor de natură proteică, se foloseşte metoda fluorescenţei în lumina U.V.

Histologic, prin metode de colorare obişnuită cu un colorant bazic (de exemplu, hematoxilina) şi un colorant acid (de exemplu, eozina), au fost evidenţiate de multă vreme trei tipuri celulare după afinitatea lor tinctorială: celule acidofile, celule bazofile şi celule cromofobe (fără afinitate pentru nici unul dintre aceşti coloranţi).

În 1940, Romeis, printr-o metodă tricromă, descrie la om şase tipuri de celule şi foloseşte pentru desemnarea lor nomenclatura greacă, prin litere greceşti. El distinge, în grupa celulelor acidofile, *celulele alfa* carminofile (cu afinitate pentru colorantul carmin) şi *celulele epsilon* oranjofile (cu afinitate pentru colorantul orange G).

În grupa celulelor epsilon, el distinge un tip de celule caracteristice perioadei de gestaţie şi lactaţie, pe care le numeşte *celule eta* sau celule epsilon modificate.

Scanned with OKEN Scanner

Grupa celulelor bazofile cuprinde alte trei tipuri de celule: *celulele theta, celulele delta* şi *celulele zeta.*

Romeis numeşte celulele cromofobe *celule gamma.*

De atunci au apărut o serie de metode tricrome, între care menţionăm metoda Azan, metoda Gömöri, metoda Hurduc. Unele convin în special evidenţierii categoriilor celulare acidofile, altele categoriilor de celule bazofile.

Însăşi nomenclatura diferă după autori: astfel, celulele theta (Romeis) sînt numite de Herlant celule beta şi de Ezrin celule beta 2, iar celulele zeta (Romeis) sînt celulele beta 1 (Ezrin) şi celulele gamma (Herlant).

Herlant (1967) recomandă o metodă tetracromă (cei patru coloranţi fiind eritrozina, albastrul de anilină, orange G şi albastrul de alizarină), combinată cu tehnicile histochimice PAS, albastru alcian — PAS şi aldehidă-tionină (AT) — PAS, bazate pe structura chimică glicoproteică cunoscută a unor hormoni adenohipofizari, alăturînd şi tehnica imunofluorescenţei pentru evidenţierea hormonilor de natură protidică.

Prin aceste metode, Herlant descrie în adenohipofiza umană următoarele categorii celulare (fig. 22):

A) *Celule acidofile:* a) celule cu granulaţii oranjofile care corespund celulelor alfa carminofile ale lui Romeis; b) celule eritrozinofile, corespondentul celulelor epsilon oranjofile ale lui Romeis. Celulele de gestaţie eta sînt celule eritrozinofile modificate.

B) *Celulele bazofile:* a) celulele beta (theta Romeis), cu granulaţii mici colorate cu albastru alcian în albastru şi cu AT în negru, dar PAS negative; b) celule delta (beta Romeis), cu granulaţii mici şi puţine, cu reacţia PAS slab pozitivă; c) celule bazofile mari, de formă neregulată, bogate în incluziuni lipidice PAS pozitive (celulele delta Romeis); d) celule gamma, cu citoplasma palidă şi granulaţii mici purpurii, cu reacţia PAS pozitivă, reactive la albastru alcian şi la AT. Celulele conţin şi incluziuni lipidice PAS pozitive. La animale, granulaţiile sînt amfofile. Aceste celule gamma corespund celulelor zeta (Romeis).

Pe lîngă aceste celule cromofile, şi Herlant descrie celulele cromofobe mici, numeroase la naştere şi în copilărie, numărul lor descrescînd cu vîrsta. Ele sînt considerate sursa celulelor cromofile.

Celulele secretoare conţin granulaţii care sînt suportul hormonului sau însuşi hormonul respectiv. După excreţia în sînge, celulele se degranulează, degranularea indicînd stadiul final al secreţiei.

Durata de viaţă a celulelor secretoare nu se cunoaşte: după o perioadă de activitate, ele se transformă în plasmodii (V. D. Mîrza şi M. Hurduc) sau degenerează şi dispar printr-un proces de topire (fonta holocrină). Înlocuirea celulelor descrise se face mai rar prin mitoză şi mai frecvent prin amitoză, care prezintă aspecte diferite; unele forme de amitoză ar realiza după concepţia lui V. D. Mîrza şi M. Hurduc trecerea unei varietăţi de celule într-alta.

Celulele parenchimale sînt sediul elaborării şi secreţiei hormonilor adenohipofizei: hormonul somatotrop (STH), hormonul tireotrop (TH).

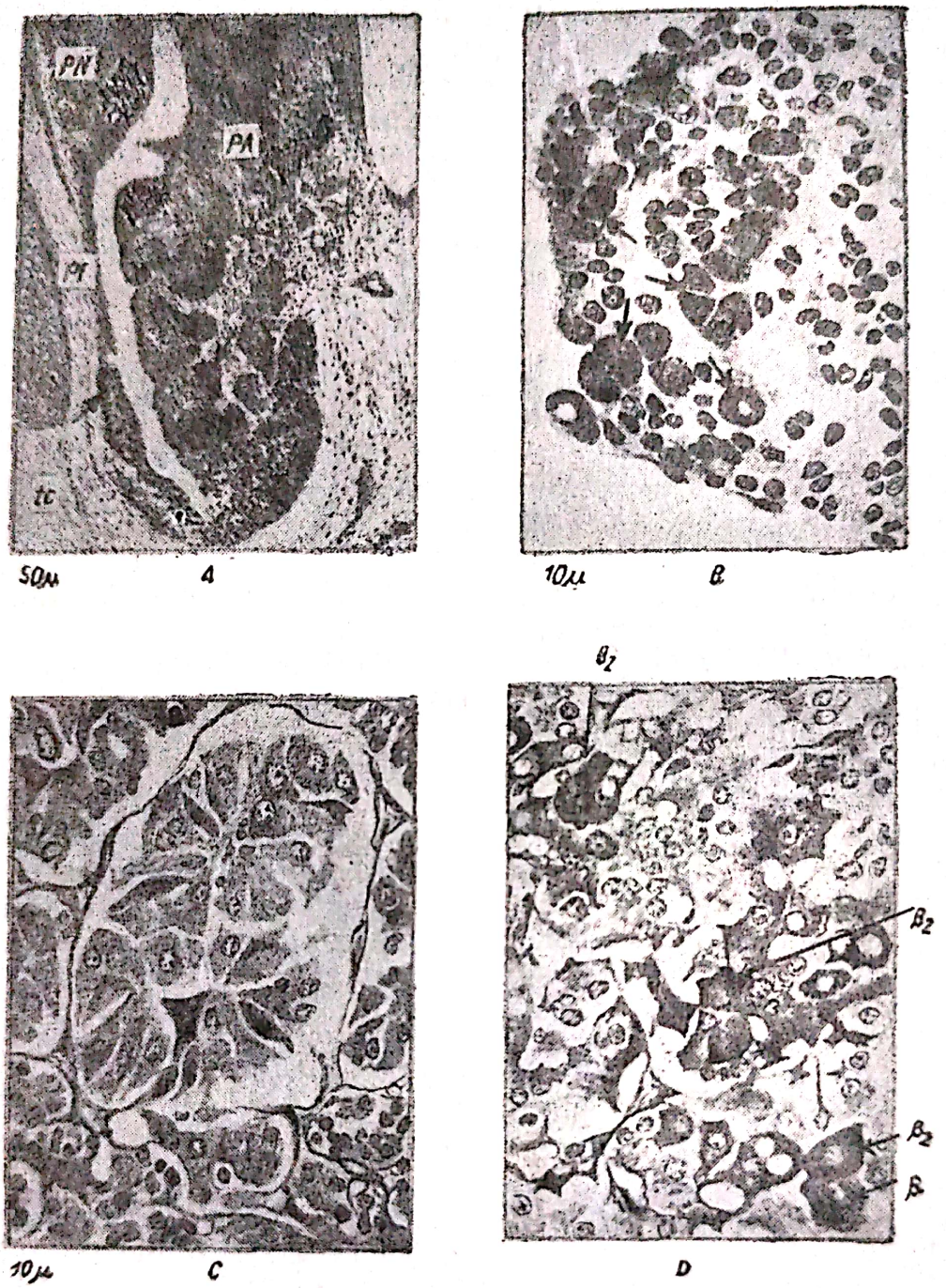

Fig. 22. Aspecte ale hipofizei umane la diferite vîrste, după Herlant: *A* — secțiune prin hipofiza unui făt de 10 săptămîni; *PN* — pars neuralis; *PI* — pars intermedia; *PA* — pars anterior. Celule beta secretoare de MH, întunecate (v. săgeata) apar simultan în PI și PA la marginea țesutului conjunctiv (t.c.); *B* — cultură de hipofiză (16 săptămîni) în mediu bogat oxigenat, cu numeroase celule palide care secretă prolactina și celule întunecate beta, secretoare de MH; *C* — hipofiza unui copil de 10 ani, care a avut o hipoplazie a zonei fasciculate a ambelor suprarenale, cu celule corticotrope hipertrofiate; *D* — secțiuni în hipofiza umană; colorată cu metoda combinată aldehidă tionină — *PAS*. Celulele tireotrope („beta 2", după Ezerin) sînt intens colorate în negru cu aldehidă tionină. Celulele „beta 1" areactive la aldehidă tionină, dar *PAS*-pozitive (Herlant și Pasteels, „Rev. Histoph. Human Ant. Pituitary", 1967).

Scanned with OKEN Scanner

hormonul adrenacorticotrop (ACTH), hormonii gonadotropi (luteotrop (LH), şi foliculinotrop (FSH)), hormonul prolactina (LTH) şi hormonul melanostimulator (MH).

Herland consideră că fiecare hormon este secretat de o anumită celulă cromofilă.

Structura şi funcţiile celulelor parenchimale

Celulele cromofobe sînt celule mici (7 microni) nediferenţiate, cu citoplasmă puţină, agranulară, cu slabe afinităţi tinctoriale, cu 1-2-3 nuclei Numeroase la nou-născut şi în copilărie, foarte puţine la adult, ele constituie sursa celulelor secretoare.

Celulele acidofile alfa oranjofile au forme variabile, dimensiuni între 10—15 microni şi 1—2 nuclei. Citoplasma prezintă variaţii de culoare în raport cu starea funcţională. Au o ergastoplasmă bogată, numeroşi ribozomi liberi, numeroase mitocondrii şi un aparat Golgi dezvoltat. În citoplasmă se găsesc numeroase granulaţii mici, oranjofile, la formarea cărora participă reticulul endoplasmic, mitocondriile şi aparatul Golgi. Granulaţiile sînt caracteristice, refringente şi vizibile în celula vie; ele conţin proteine sulfurate. În microscopia electronică sînt dispuse în pachete (fig. 23), spre deosebire de granulaţiile secretorii ale altor celule din adenohipofiză (fig. 24 şi 25).

Aceste celule secretă hormonul creşterii sau hormonul somatotrop (STH). Acest hormon este o proteină formată la om din 245 de aminoacizi (Li, Dixon, 1966). STH stimulează capacitatea ribozomilor şi a polizomilor de a încorpora aminoacizi în anumite regiuni ale celului şi, astfel, prin efectul anabolic asupra proteinelor, face să crească masa protoplasmatică; el stimulează condrogeneza şi osteogeneza. Hormonul este secretat de celulele alfa oranjofile sub acţiunea hipotalamusului.

Celulele alfa se diferenţiază timpuriu; granulaţiile au fost observate, la microscopul electronic, la fătul de 3 luni.

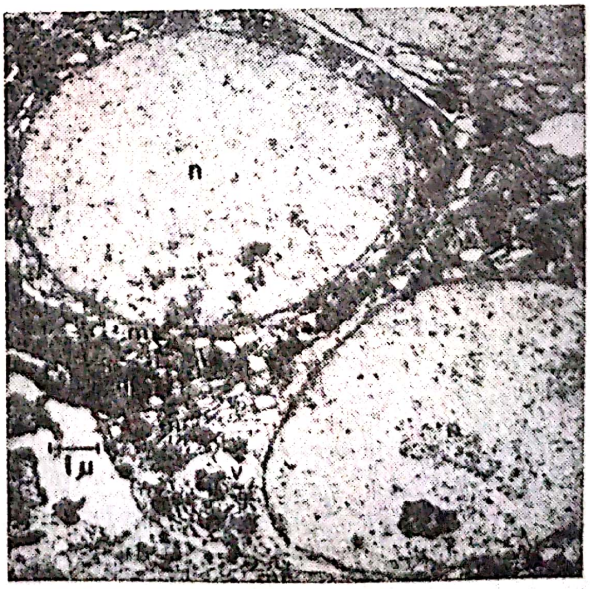

Fig. 23. Imagine electronomicroscopică a celulelor acidofile din lobul anterior al hipofizei (şobolan femelă):

g — granule secretorii; *v* — vacuole ergastoplasmatice; *m* — mitocondrii; *mc* — membrană celulară; *er* — saci ergastoplasmatici; *n* — nucleu.

hormonul adrenacorticotrop (ACTH), hormonii gonadotropi (luteotrop (LH), şi foliculinotrop (FSH)), hormonul prolactina (LTH) şi hormonul melanostimulator (MH).

Herland consideră că fiecare hormon este secretat de o anumită celulă cromofilă.

Structura şi funcţiile celulelor parenchimale

Celulele cromofobe sînt celule mici (7 microni) nediferenţiate, cu citoplasmă puţină, agranulară, cu slabe afinităţi tinctoriale, cu 1-2-3 nuclei Numeroase la nou-născut şi în copilărie, foarte puţine la adult, ele constituie sursa celulelor secretoare.

Celulele acidofile alfa oranjofile au forme variabile, dimensiuni între 10—15 microni şi 1—2 nuclei. Citoplasma prezintă variaţii de culoare în raport cu starea funcţională. Au o ergastoplasmă bogată, numeroşi ribozomi liberi, numeroase mitocondrii şi un aparat Golgi dezvoltat. În citoplasmă se găsesc numeroase granulaţii mici, oranjofile, la formarea cărora participă reticulul endoplasmic, mitocondriile şi aparatul Golgi. Granulaţiile sînt caracteristice, refringente şi vizibile în celula vie; ele conţin proteine sulfurate. În microscopia electronică sînt dispuse în pachete (fig. 23), spre deosebire de granulaţiile secretorii ale altor celule din adenohipofiză (fig. 24 şi 25).

Aceste celule secretă hormonul creşterii sau hormonul somatotrop (STH). Acest hormon este o proteină formată la om din 245 de aminoacizi (Li, Dixon, 1966). STH stimulează capacitatea ribozomilor şi a polizomilor de a încorpora aminoacizi în anumite regiuni ale celulei şi, astfel, prin efectul anabolic asupra proteinelor, face să crească masa protoplasmatică; el stimulează condrogeneza şi osteogeneza. Hormonul este secretat de celulele alfa oranjofile sub acţiunea hipotalamusului.

Celulele alfa se diferenţiază timpuriu; granulaţiile au fost observate, la microscopul electronic, la fătul de 3 luni.

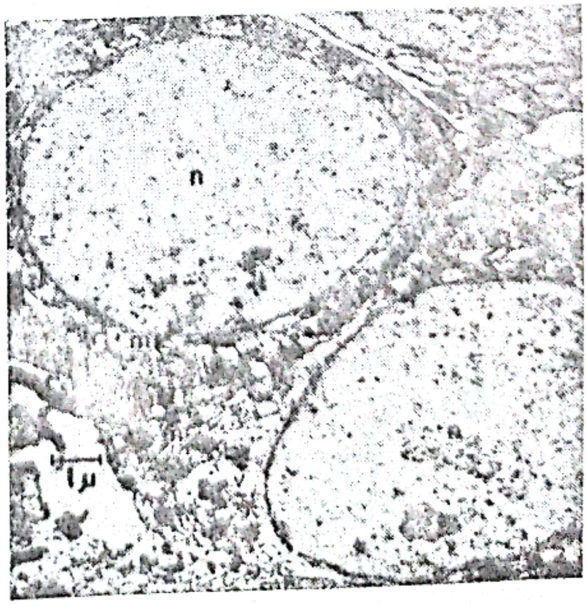

Fig. 23. Imagine electronomicroscopică a celulelor acidofile din lobul anterior al hipofizei (şobolan femelă):

g — granule secretorii; *v* — vacuole ergastoplasmatice; *m* — mitocondrii; *mc* — membrană celulară; *er* — saci ergastoplasmatici; *n* — nucleu.

Fig. 24. Imagini electronomicroscopice ale diferitelor tipuri de celule din lobul anterior al hipofizei (şobolan mascul):

celule bazofile tireotrope (bt) au granulele mult mai mici decît celulele adiacente acidofile somatotrope (as).



Fig. 25. Imagini electronomicroscopice ale diferitelor tipuri de celule din lobul anterior al hipofizei (şobolan mascul):

celule bazofile gonadotrope cu granulele împrăştiate şi foarte mici — sub 150 microni diametru; *g* — granule secretorii; *v* — vacuole ergastoplasmatice, neregulate ca formă, pline cu un material mai întunecat decît matricea citoplasmatică; *m* — mitocondrii; *mc* — membrana celulară; *n* — nucleul nesegmentat (v. săgeata, fig. 25) datorită înfundăturilor citoplasmei (după Greep).

Scanned with OKEN Scanner

Secreția în exces (hipersecreția) hormonului somatotrop produce înainte de pubertate gigantismul, iar la adult — acromegalia. În acromegalie se observă creșterea și îngroșarea oaselor membrelor superioare și inferioare și a oaselor feței cu prognatismul maxilarului inferior, deplasarea dinților, creșterea limbii (macroglosie) și creșterea în genere a viscerelor. Rolul celulelor acidofile în secreția hormonului somatotrop a fost demonstrat de Gh. Marinescu (1891) prin studiul histologic al tumorilor hipofizare, de la subiecții cu acromegalie, tumorile fiind formate din aceste celule. Observațiile făcute de savantul român au fost ulterior confirmate de Benda la începutul secolului nostru și de alți cercetători, iar recent imunofluorescența a adus și dovada biologică a localizării hormonului somatotrop în granulațiile celulelor alfa.

Celulele acidofile eritrozinofile au formă poliedrică, un nucleu neregulat, citoplasma cu ergastoplasmă bogată, formată din saci turtiți și numeroși ribozomi liberi. Unele celule au granule de secreție mici (0,150 microni); numeroase și răspîndite în toată citoplasma, foarte fragile, ele dispar rapid după fixările neadecvate. Aceste celule sînt numeroase și prezente în copilărie, la adulți și la vîrstnici. După stressuri repetate la animale s-a observat hipertrofia acestor celule care în microscopia electronică prezintă o ergastoplasmă vacuolară, numeroși ribozomi si polizomi, iar micile granule de secretie dispuse preferențial spre membrana plasmală. Aceste celule sînt considerate ca sediul elaborării și secreției hormonului corticotrop (ACTH). În sprijinul acestei afirmații vin observațiile lui Herlant făcute pe hipofizele de la femei între 26 și 67 de ani, după extirparea ambelor suprarenale impusă de terapeutica unor carcinoame. El a observat prezența de cordoane celulare cu granulații eritrozinofile. Fragilitatea acestor granulații, care dispar foarte repede post-mortem, a făcut pe unii cercetători să le considere cromofobe și să atribuie secreția de ACTH celulelor cromofobe (Green ș.a.).

În perioada de gestație apar celule acidofile voluminoase, cu granule de secreție mari (300 milimicroni) eritrozinofile. Citoplasma acestor celule conține o ergastoplasmă dezvoltată și numeroși ribozomi liberi. Sînt „celulele de gestație" absente la copii ca și la femei în afara gestației. În perioada de lactație, aceste celule, foarte numeroase, secretă *prolactina*, hormonul lactogen (LTH); ele sînt prezente și în hipofiza nou născuților, în primele zile ale vieții, cînd există o ușoară stimulare mamară tranzitorie.

Dovada localizării secreției de prolactină în celulele eritrozinofile este numărul lor crescut în gestație, în post-partum și în lactație, constatat prin secțiunile histologice de hipofiză și în culturile de hipofiză umană. Culturile arată o predominență spectaculară de eritrozinofile, celelalte tipuri de celule și îndeosebi celulele alfa cu granulații oranjofile care secretă STH fiind în număr foarte redus sau chiar absente (Herlant).

Prolactina, luteotrofina (LTH) sau hormonul lactogen este de natură proteică, cu un bogat conținut în aminoacizi dicarboxilici. Prolactina

Scanned with OKEN Scanner

stimulează activitatea corpului galben din ovar şi menţinerea lui în timpul gestaţiei, dezvoltarea glandei mamare şi producerea lactozei în timpul lactaţiei.

Celulele bazofile (beta) sînt celule mari poligonale; au citoplasma slab bazofilă şi granulaţii mici PAS negative, dar au reacţia intens pozitivă la albastrul alcian şi la aldehidă tionină. Aceste celule se găsesc atît în partea anteromediană a adenohipofizei, cît şi la graniţa dintre adenohipofiză şi lobul posterior, formînd zone de infiltraţie în lobul nervos.

Celulele beta 1 (Ezrin) sînt considerate de acest autor ca secretoare de ACTH. După concepţia lui Herlant, celulele beta din zona mediană secretă ACTH, iar cele periferice şi de infiltraţie în lobul posterior secretă MH, hormonul cu acţiune asupra melanocitelor, analog cu intermedina; ambii hormoni au o structură chimică asemănătoare. ACTH este un lanţ de 32 de aminoacizi, format din două fragmente inegale şi cu potenţiale diferite, unul acid, celălalt bazic. Prin imunofluorescenţă s-a stabilit pe hipofizele de porci că ACTH este secretat de celulele bazofile beta. Preparate de hipofiză umană tratate cu un ser imun contra ACTH porcin arată că reacţia este localizată tot în celulele bazofile beta (Herlant). Hormonul care stimulează melanocitele este format din aceiaşi aminoacizi ca şi ACTH şi prezintă cele două porţiuni inegale, cu potenţialităţi diferite; una din aceste porţiuni răspunde la reacţiile imunogene.

Pe baza structurii chimice şi a imunofluorescenţei, Herlant a ajuns la concluzia că ambii hormoni sînt secretaţi de celulele bazofile beta care diferă numai prin poziţia lor în adenohipofiză.

Există argumente pro şi contra localizării hormonului corticotrop în celulele eritrozinofile şi argumente care pledează pentru localizarea hormonului în celulele beta. Din aceste contradicţii reiese că, la întrebarea care sînt celulele secretoare de ACTH la om, încă nu s-a dat un răspuns clar.

ACTH stimulează biosinteza şi secreţia de glucocorticoizi, hormoni importanţi corticosuprarenali. Secreţia hormonului ACTH este reglată de un factor de eliberare secretat de hipotalamus şi de nivelul în sînge al hormonilor corticosteroizi, printr-un mecanism feed-back.

Celulele bazofile delta (Herlant), sinonime cu celulele theta (Romeis) şi cu celulele beta 2 (Ezrin şi Murray), secretă hormonul tireotrop (TH); celulele delta se colorează ca şi celulele tireotrope de la animale. Sînt celule poliedrice mari, cu nucleu intens colorat şi cu citoplasma granulară. Granulele sînt mici, conţin glicoproteine, cu reacţia PAS slab pozitivă şi reacţiile la albastrul alcian şi la aldehidă tionină pozitive. Pe lîngă granule se găsesc în citoplasmă şi incluziuni de mărimi diferite cu reacţia PAS pozitivă.

Hormonul tireotrop este o glicoproteină care stimulează funcţiile tiroidei, şi anume: fixarea iodului circulant cu utilizarea lui în biosinteza

Scanned with OKEN Scanner

hormonilor tiroidieni și secreția lor. Secreția hormonului tireotrop este declanșată de hipotalamus, reglarea secreției fiind dependentă de un factor eliberat de hipotalamus și de nivelul hormonilor tiroidieni din circulație.

În tireidectomia experimentală (la șobolan) s-a constatat o hipertrofie a celulelor tireotrope delta și dispariția granulelor din citoplasmă care devine vacuolară. La om, insuficiența hormonului tireotrop este însoțită de apariția de celule bazofile delta mari, cu granulații numeroase și prezență de coloid. În insuficiența tiroidiană (hipotiroidism), celulele delta sînt hipertrofiate și degranulate, iar în hiperactivitatea glandei tiroide (hipertiroidism), numărul celulelor delta este scăzut, citoplasma mult redusă și vacuolizată, iar nucleul în stare de prepicnoză sau chiar picnotic.

Celulele bazofile gamma (Herlant) sînt celule mari, cu granulații specifice foarte mici (mai mici decît granulațiile celulelor delta), colorate în albastru purpuriu, mai aglomerate la periferia celulei. Granulele au reacția PAS, albastru alcian și aldehidă tionină slab pozitive. Citoplasma conține și incluziuni de diferite mărimi cu o constituție chimică complexă (centrul incluziunilor este PAS pozitiv, iar periferia se colorează în albastru cu albastru alcian și în albastru negru cu aldehidă tionină). Incluziunile sînt mai mari și mai puține decît în celulele delta.

Celulele bazofile gamma secretă hormonii gonadotropi (FSH și LH). FSH este o glicoproteină care stimulează creșterea și maturarea foliculilor ovarieni și producerea de spermatozoizi. LH este tot o glicoproteină cu rol important pentru ovulația și formarea corpului galben, glandă endocrină a ovarului; LH stimulează și celulele Leydig din țesutul interstițial al testiculului, care constituie glanda endocrină a acestei gonade.

Celulele bazofile gamma lipsesc la copii, apar la pubertate, fiind numeroase la adulții tineri. La femei sînt bine dezvoltate pînă la menopauză, după care involuează. La bătrîni, atît la femei cît și la bărbați, celulele sînt mici, cu citoplasma lipsită de granulații, dar cu incluziuni PAS pozitive. Nucleul lor este picnotic.

Dovezi ale funcției lor gonadotrope: după castrare, la femei și bărbați, în scop terapeutic și la animale experimental, celulele sînt mult hipertrofiate și formează aglomerări masive. În ageneziile ovariene (lipsa dezvoltării ovarelor), celulele prezintă structuri caracteristice unei hipersecreții.

După castrare, celulele hipertrofiate prezintă uneori o vacuolă mare, luînd astfel aspectul de „inel cu pecete"; ele sînt celulele de castare.

Și în privința celulelor sursă a hormonilor gonadotropi există păreri diferite. Astfel, Ezrin consideră că LH este secretat de celulele beta 2, iar FSH de celulele alfa eritrozinofile.

În concluzie, în etapa actuală există o concordanță în ceea ce privește localizarea hormonilor somatotropi, a prolactinei și a hormonului care stimulează melanocitele, dar și opinii divergente în privința localizării hormonului corticotrop și a hormonilor gonadotropi.

Scanned with OKEN Scanner

Fig. 26. Aspect al structurii lobulului intermediar al hipofizei umane:
f — foliculi cu coloid (c); *cb* — celule bazofile; *s* — stromă (după Copenhaver).

Noi am folosit clasificarea lui Herlant, fondată pe o tehnică mai completă, care permite o mai bună diferențiere a celulelor. În privința semnificației funcționale a fiecărui tip de celulă am semnalat și opinia altor cercetători, deoarece interpretarea comportă dificultăți care nu sînt legate numai de tehnica folosită, ci și de tabloul variat pe care-l oferă hipofiza; aceasta se găsește sub influența hormonilor produși de celelalte glande endocrine a căror secreție o stimulează, așa că în anumite împrejurări hormonii acestor glande interferează răspunsul dat acțiunii unui hormon ce poate fi aparent dat și de un alt tip de celulă decît cea care răspunde de secreția trofinelor respective.

Din cele expuse reiese că ceea ce caracterizează adenohipofiza este polimorfismul celular, în continuă schimbare, datorat reactivității ei speciale față de hormonii secretați de celelalte glande ale sistemului endocrin. Aspectul morfologic variază în cursul ontogenezei postnatale: copilărie, pubertate, la adulți în funcție de sex (de exemplu, modificările ciclice ale glandelor genitale la femeie — climacterium).

Porțiunea tuberală *(pars tuberalis)* lipsește la unele specii, la altele este slab dezvoltată, iar la om prezintă cea mai mare dezvoltare; este formată din celule poliedrice, de aspect uniform, contrastînd cu diversificarea din *pars distalis*. Celulele sînt mari (25—60 microni), cu citoplasma slab bazofilă, numeroase mitocondrii care atestă un metabolism activ și puține granulații de secreție. Celulele formează cordoane scurte, separate prin capilare, și o stromă mai bogată decît în lobul anterior. Semnificația funcțională a acestor celule nu este cunoscută.

Porțiunea intermadiară *(pars intermedia)* la unele specii lipsește (păsări, mamifere), la altele este bine dezvoltată, constituind lobul intermediar. La om, este o foiță epitelială ce se continuă cu lobul anterior și se alipește de lobul posterior. În structura acestei foițe avasculare se găsesc cordoane de celule bazofile venite din lobul anterior și care pătrund în lobul posterior (fig. 26). Pe lîngă aceste cordoane există și mici foliculi ce conțin coloid. Celulele acestor foliculi pot prezenta cili.

Scanned with OKEN Scanner

NEUROHIPOFIZA

Lobul posterior al hipofizei împreună cu tija hipofizară şi eminenţa cenuşie *(tuber cinereum)* formează neurohipofiza. Porţiunea majoră a neurohipofizei — lobul posterior — este constituit dintr-un parenchim, o stromă conjunctivo-vasculară şi din fibre nervoase (fig. 18 şi 27).

Parenchimul este format din celule gliale speciale — pituicitele — şi din celule epiteliale. Acestea din urmă, migrate din lobul anterior, sînt dispuse la periferia lobului, la frontiera dintre lobul nervos şi cel epitelial. Celulele caracteristice sînt celulele gliale, numite „pituicite" (B u c y, 1932). Ele diferă de gliile sistemului nervos central prin mărimea şi forma lor; sînt considerate ca o „diferenţiere adaptativă a gliilor" la condiţiile în care s-au dezvoltat (de exemplu, influenţa pungii Rathke).

P i t u i c i t e l e au formă neregulată şi prezintă prelungiri scurte şi ramificate; după morfologia lor se disting două tipuri de pituicite (D e l l m a n, 1962): fibroase şi protoplasmatice. *Pituicitele fibroase* au prelungiri mai lungi, citoplasmă puţină, nuclei alungiţi sau ovali, mai mult sau mai puţin cromatici: *pituicitele protoplasmatice* sînt mai mici decît cele fibroase, de mărimi totuşi diferite, polimorfe, cu citoplasmă bogată, cu un nucleu mic rotund, cu cromatină multă. Prelungirile lor sînt scurte şi se pare că se termină în apropierea corpului celular. Prelungirile lungi ca şi cele scurte se termină prin picioruşe pe pereţii vaselor. În citoplasma unor pituicite s-au observat incluziuni care atestă un rol secretor, totuşi ele nu au o funcţie majoră, ci numai rolul de a elibera hormonii secretaţi de celulele nervoase din hipotalamus.

C e l u l e l e e p i t e l i a l e b a z o f i l e, deşi diferite ca formă şi mărime de celulele bazofile din *pars distalis*, sînt socotite ca migrate din lobul anterior prin intermediul porţiunii intermediare rudimentare la

Fig. 27. Reprezentarea schematică a organizării neurohipofizei:
s — stromă; *p* — terminaţiuni în pelisadă ale fibrelor nervoase; *pit* — pituicite; *ax* — axon; *f* — fibre nervoase; *cH* — corp Hering (după Greep).

NEUROHIPOFIZA

Lobul posterior al hipofizei împreună cu tija hipofizară şi eminenţa cenuşie *(tuber cinereum)* formează neurohipofiza. Porţiunea majoră a neurohipofizei — lobul posterior — este constituit dintr-un parenchim, o stromă conjunctivo-vasculară şi din fibre nervoase (fig. 18 şi 27).

Parenchimul este format din celule gliale speciale — pituicitele — şi din celule epiteliale. Acestea din urmă, migrate din lobul anterior, sînt dispuse la periferia lobului, la frontiera dintre lobul nervos şi cel epitelial. Celulele caracteristice sînt celulele gliale, numite „pituicite" (B u c y, 1932). Ele diferă de gliile sistemului nervos central prin mărimea şi forma lor; sînt considerate ca o „diferenţiere adaptativă a gliilor" la condiţiile în care s-au dezvoltat (de exemplu, influenţa pungii Rathke).

P i t u i c i t e l e au formă neregulată şi prezintă prelungiri scurte şi ramificate; după morfologia lor se disting două tipuri de pituicite (D e l l m a n, 1962): fibroase şi protoplasmatice. *Pituicitele fibroase* au prelungiri mai lungi, citoplasmă puţină, nuclei alungiţi sau ovali, mai mult sau mai puţin cromatici: *pituicitele protoplasmatice*, sînt mai mici decît cele fibroase, de mărimi totuşi diferite, polimorfe, cu citoplasmă bogată, cu un nucleu mic rotund, cu cromatină multă. Prelungirile lor sînt scurte şi se pare că se termină în apropierea corpului celular. Prelungirile lungi ca şi cele scurte se termină prin picioruşe pe pereţii vaselor. În citoplasma unor pituicite s-au observat incluziuni care atestă un rol secretor, totuşi ele nu au o funcţie majoră, ci numai rolul de a elibera hormonii secretaţi de celulele nervoase din hipotalamus.

C e l u l e l e e p i t e l i a l e b a z o f i l e, deşi diferite ca formă şi mărime de celulele bazofile din *pars distalis*, sînt socotite ca migrate din lobul anterior prin intermediul porţiunii intermediare rudimentare la

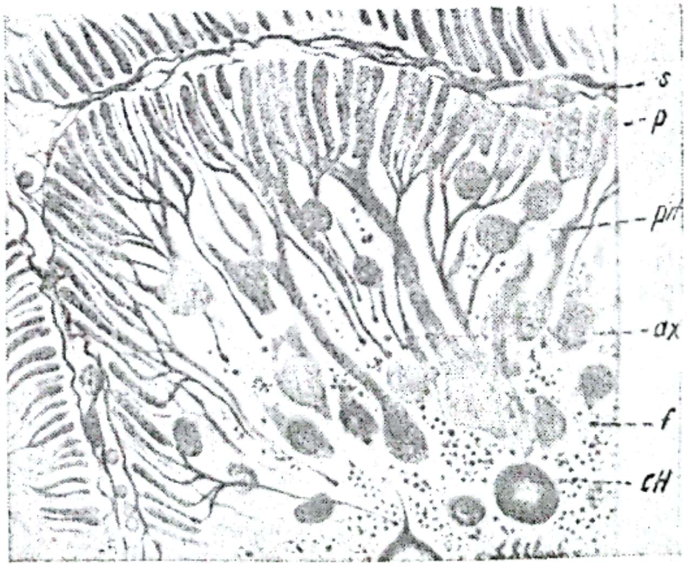

Fig. 27. Reprezentarea schematică a organizării neurohipofizei:

s — stromă; *p* — terminaţiuni în pelisadă ale fibrelor nervoase; *pit* — pituicite; *ax* — axon; *f* — fibre nervoase; *cH* — corp Hering (după Greep).

Scanned with OKEN Scanner

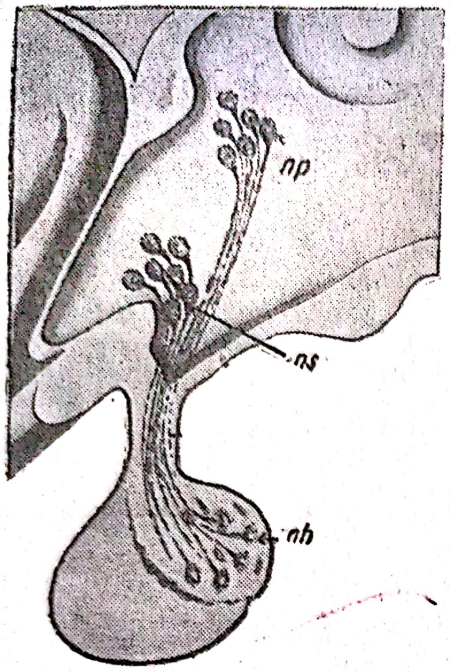

Fig. 28. Diagrama tractului hipotalamico-hipofizar la om:
Fibre nervoase din nucleii supraoptici (ns) și paraventriculari (np) ai hipotalamusului, conduc neurosecreția spre vasele sanguine ale neurohipofizei (nh) prin tija infundibulară (ti) (după Copenhaver).

om. Migrarea lor, prin mișcări ameboide, a avut loc în timpul dezvoltării embrionare.

Stroma, abundentă, bogată în mastocite, conține multe capilare sanguine al căror perete este întărit de numeroase fibre reticulare, cele mai fine intrînd în structura membranei bazale. Fibrele colagene formează septe care împart lobul în lobuli neregulați.

Fibrele nervoase sînt în majoritate amielinice și provin din tractul supraopticohipofizar. Celulele lor de origine se găsesc în nucleii supraoptici și paraventriculari din hipotalămus (fig. 28). Originea lor a fost studiată de Ramon Y. Cajal (1894) și observațiile lui confirmate de o serie de autori, printre care Pines (1924), I. Niculescu și I. Răileanu (1925—1927).

Fibrele nervoase sînt numeroase și dispuse paralel în tija hipofizară, și cu dispoziție neregulată în lobul posterior, unde ramificațiile lor se dispersează și se termină prin dilatații în măciucă, formînd o palisadă la periferia lobulilor. O parte din fibre se termină în jurul pituicitelor, altele formează vîrtejuri în jurul vaselor, constituind dispozitive receptorii evidențiate histologic de Bavrentiev, Pines, I. Niculescu. Fibre nervoase din traiect sînt de diferite lungimi (Pallay) și se termină la diferite nivele în neurohipofiză.

Caracteristic pentru lobul posterior este prezența în substanța interstițială, la nivelul măciucilor terminale și de-a lungul fibrelor nervoase, a unor formațiuni de dimensiuni variabile, numite *corpii Herring* sau *substanța Herring* de natură mucopolizaharidică. Ea constituie „principiul fiziologic activ al lobului posterior" (Z. F. Christ, 1966): neurosecretina. Această substanță se evidențiază și de-a lungul fibrelor nervoase ale fasciculului hipotalamohipofizar. După secționarea acestui fascicul s-a demonstrat că substanța Herring se acumulează la extremitatea proximală a neuronului secționat, dovedindu-se că ea este produsul de secreție a celulelor nervoase din nucleii supraoptici și paraventriculari și că este secretată de-a lungul fibrelor nervoase din lobul posterior. Neuronii de origine au citoplasmă bogată în substanță Nissl, un nucleu mare cu nucleol, prelungiri scurte (dendrite) și o prelungire unică — axonul, care constituie fibrele tractului supraopticohipofizar. Terminațiile acestor fibre conțin mitocondrii și vezicule sinaptice.

Dovada morfologică a activității secretorii a acestor celule nervoase o constituie prezența în citoplasmă a numeroase granule și vezicule vizi-

Scanned with OKEN Scanner

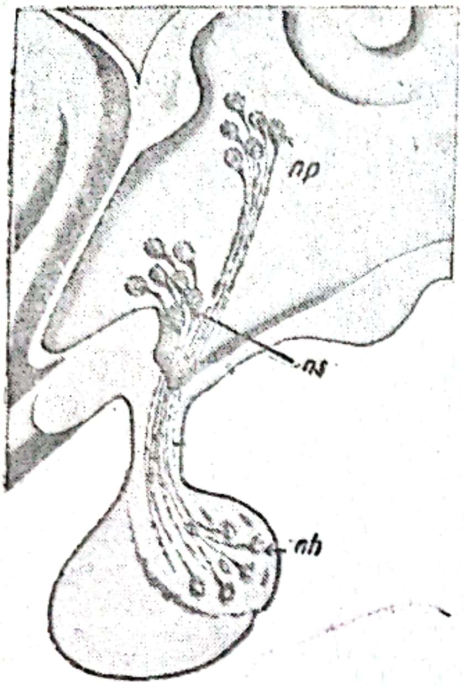

Fig. 28. Diagrama tractului hipotalamico-hipofizar la om:
Fibre nervoase din nucleii supraoptici (ns) și paraventriculari (np) ai hipotalamusului, conduc neurosecreția spre vasele sanguine ale neurohipofizei (nh) prin tija infundibulară (ti) (după Copenhaver).

om. Migrarea lor, prin mișcări ameboide, a avut loc în timpul dezvoltării embrionare.

Stroma, abundentă, bogată în mastocite, conține multe capilare sanguine al căror perete este întărit de numeroase fibre reticulare, cele mai fine intrînd în structura membranei bazale. Fibrele colagene formează septe care împart *lobul în lobuli* neregulați.

Fibrele nervoase sînt în majoritate amielinice și provin din tractul supraopticohipofizar. Celulele lor de origine se găsesc în nucleii supraoptici și paraventriculari din hipotalămus (fig. 28). Originea lor a fost studiată de Ramon Y. Cajal (1894) și observațiile lui confirmate de o serie de autori, printre care Pines (1924), I. Niculescu și I. Răileanu (1925—1927).

Fibrele nervoase sînt numeroase și dispuse paralel în tija hipofizară, și cu dispoziție neregulată în lobul posterior, unde ramificațiile lor se dispersează și se termină prin dilatații în măciucă, formînd o palisadă la periferia lobulilor. O parte din fibre se termină în jurul pituicitelor, altele formează vîrtejuri în jurul vaselor, constituind dispozitive receptorii evidențiate histologic de Bavrentiev, Pines, I. Niculescu. Fibre nervoase din traiect sînt de diferite lungimi (Pallay) și se termină la diferite nivele în neurohipofiză.

Caracteristic pentru lobul posterior este prezența în substanța interstițială, la nivelul măciucilor terminale și de-a lungul fibrelor nervoase, a unor formațiuni de dimensiuni variabile, numite *corpii Herring* sau *substanța Herring* de natură mucopolizaharidică. Ea constituie „principiul fiziologic activ al lobului posterior" (Z. F. Christ, 1966): neurosecretina. Această substanță se evidențiază și de-a lungul fibrelor nervoase ale fasciculului hipotalamohipofizar. După secționarea acestui fascicul s-a demonstrat că substanța Herring se acumulează la extremitatea proximală a neuronului secționat, dovedindu-se că ea este produsul de secreție a celulelor nervoase din nucleii supraoptici și paraventriculari și că este secretată de-a lungul fibrelor nervoase din lobul posterior. Neuronii de origine au citoplasmă bogată în substanță Nissl, un nucleu mare cu nucleol, prelungiri scurte (dendrite) și o prelungire unică — axonul, care constituie fibrele tractului supraopticohipofizar. Terminațiile acestor fibre conțin mitocondrii și vezicule sinaptice.

Dovada morfologică a activității secretorii a acestor celule nervoase o constituie prezența în citoplasmă a numeroase granule și vezicule vizi-

Scanned with OKEN Scanner

bile nu numai în microscopia electronică, ci și la microscopul fotonic. Acești neuroni sînt alăturați endoteliului vaselor hipotalamice.

Din lobul posterior s-a extras, la începutul secolului nostru, substanțe cu rol în contracția musculaturii uterine, în determinarea creșterii presiunii sanguine și în diminuarea diurezei. P i n e s demonstrează (1924) că și extractele de hipotalamus au o acțiune antidiuretică. Ulterior, prin distrugerea tijei infundibulare s-a obținut o creștere importantă a diurezei, demonstrîndu-se în acest fel că la producerea și secreția acestor principii participă întregul sistem hipotalamoneurohipofizar.

Astăzi cunoaștem că acest sistem secretă doi hormoni: a) *vasopresina* sau hormonul *antidiuretic,* numit *adiuretină* (ADH); b) *oxitocina,* care provoacă contracțiile musculaturii uterului gravid în perioada de travaliu și excreția de lapte din ductele mamare în lactație. Oxitocina acționează împreună cu vasopresina în reabsorbția sodiului de către rinichi, ceea ce explică existența oxitocinei și la bărbat, în aceeași proporție ca la femei.

Deci, acești doi hormoni extrași din lobul posterior sînt elaborați de celulele nervoase din anumite regiuni ale hipotalamusului, care sînt neurosecretoare. Neurosecreția este transportată de-a lungul axonilor în lobul posterior, unde este depozitată în terminațiile în măciucă ale fibrelor nervoase și în pituicite. Se pare că pituicitele n-au numai rol de stocare, ci și o acțiune asupra substanței secretate. De la pituicite și de la terminațiile nervoase care vin în contact cu peretele capilarelor sanguine, cei doi hormoni trec în sînge. Acești hormoni sînt de natură proteică.

Tija pituitară și eminența mediană au un rol minor în funcțiile sistemului hipotalamohipofizar.

Vascularizația hipofizei (planșa 19) este asigurată de arterele hipofizare superioare și inferioare provenite din arterele carotide interne. Arterele hipofizare inferioare vascularizează lobul posterior, unde formează o bogată rețea capilară. Arterele hipofizare superioare formează un plex capilar în porțiunea tuberală, din care se detașează anse capilare care vascularizează eminența mediană și tija pituitară. Sîngele din plexul capilar este drenat în capilarele venoase din porțiunea tuberală și irigă lobul anterior. Deci, lobul posterior este irigat de capilare arteriale, iar cel anterior de capilare venoase. Sîngele din ambii lobi este drenat de venele hipofizare care se deschid în sinusul cavernos.

Rețeaua de capilare venoase din adenohipofiză se găsește interpusă între rețeaua de capilare venoase din porțiunea tuberală și tija pituitară și vena hipofizară, creîndu-se astfel un sistem portal venos de o mare importanță funcțională. Acest sistem a fost descris prima dată, la începutul secolului nostru, de G r. P o p a și F i e l d i n g.

Prin sistemul portal și anastomozele capilare dintre cei doi lobi se creează o unitate funcțională între adenohipofiza de origine epitelială și neurohipofiza de origine nervoasă.

În jurul anselor capilare din tija hipofizară se găsesc terminațiuni ale fibrelor nervoase din hipotalamus care eliberează mediatori chimici în plexul sistemului portal (în eminența mediană și tija hipofizară) după

Scanned with OKEN Scanner

Landsmeer (1963) sau în vasele scurte care leagă cei doi lobi, ajungînd astfel în adenohipofiză. În acest mod, secreţia de ACTH, TH, FSH şi LH este controlată de sistemul hipotalamoneurohipofizar.

Inervaţia hipofizei. Fibrele nervoase, în majoritate amielinice, sînt de origine parasimpatică în neurohipofiză, unele dintre ele ajungînd la graniţa dintre cei doi lobi şi prea puţine pătrunzînd chiar în lobul anterior. Fibrele simpatice provin din ganglionul simpatic cervical superior, pătrund în adenohipofiză, însoţind vasele sanguine, şi se termină în parte la nivelul celulelor secretoare (I. Niculescu şi colab.).

Prin cercetări de histoenzimologie şi prin fluorescenţa secundară la U.V., I. Diculescu şi colab. au demonstrat pe hipofizele de cîine şi cal sărăcia adenohipofizei în fibre nervoase colinergice şi prezenţa în neurohipofiză a fibrelor nervoase colinergice şi adrenergice.

EPIFIZA

Epifiza sau glanda pineală este un organ mic (8/3—5 mm), de forma unui con turtit (con de pin, de unde şi denumirea de glandă pineală) sau a unei migdale, de culoare roşie-cenuşie. Este situată în depresiunea superioară a corpilor cvadrigemeni, ataşată la tavanul ventriculului III printr-un pedicul scurt şi gol, căptuşit cu celule ependimare.

Histogeneza. Epifiza apare în a 5-a săptămînă a vieţii embrionare, ca o evaginare a tavanului diencefalului. Primordiul este un nodul plin cu celule rotunde care prin proliferare formează în ţesutul mezenchimal cordoane epiteliale orientate (în luna a 3-a) în sensul vaselor sanguine. Celulele din cordoane se diferenţiază din luna a 7-a fetală în celule mari şi clare, viitoarele celule „parenchimale" caracteristice glandei, *pinocitele* sau *pinealocitele*, şi în celule mici şi întunecate, care s-ar denumi *celule interstiţiale*. Prin dezvoltarea ţesutului conjunctivovascular, provenit din meninge, cordoanele celulare sînt fragmentate în insule care constituie *lobulii epifizei*. Diferenţierea se continuă şi după naştere, prelungindu-se pînă la vîrsta de 5 ani, cînd glanda atinge structura organului adult.

STRUCTURA ŞI FUNCŢIILE EPIFIZEI

Structura glandulară a epifizei a fost descrisă pentru prima dată la începutul secolului al XIX-lea, deşi funcţia ei secretorie fusese intuită chiar din vremea lui Galen. Observaţiile anatomoclinice ale tumorilor epifizare corelate cu precocitatea sexuală au fost prima dovadă a rolului de glandă endocrină a epifizei, care datează de la începutul secolului al XX-lea. De atunci, cu toate controversele inerente, s-au acumulat, datorită perfecţionării tehnicilor de cercetare histologică, aplicării metodelor de histochimie şi histoenzimologie, cercetărilor biochimice şi fizio-

Landsmeer (1963) sau în vasele scurte care leagă cei doi lobi, ajungînd astfel în adenohipofiză. În acest mod, secreţia de ACTH, TH, FSH şi LH este controlată de sistemul hipotalamoneurohipofizar.

Inervaţia hipofizei. Fibrele nervoase, în majoritate amielinice, sînt de origine parasimpatică în neurohipofiză, unele dintre ele ajungînd la graniţa dintre cei doi lobi şi prea puţine pătrunzînd chiar în lobul anterior. Fibrele simpatice provin din ganglionul simpatic cervical superior, pătrund în adenohipofiză, însoţind vasele sanguine, şi se termină în parte la nivelul celulelor secretoare (I. Niculescu şi colab.).

Prin cercetări de histoenzimologie şi prin fluorescenţa secundară la U.V., I. Diculescu şi colab. au demonstrat pe hipofizele de cîine şi cal sărăcia adenohipofizei în fibre nervoase colinergice şi prezenţa în neurohipofiză a fibrelor nervoase colinergice şi adrenergice.

EPIFIZA

Epifiza sau glanda pineală este un organ mic (8/3—5 mm), de forma unui con turtit (con de pin, de unde şi denumirea de glandă pineală) sau a unei migdale, de culoare roşie-cenuşie. Este situată în depresiunea superioară a corpilor cvadrigemeni, atașată la tavanul ventriculului III printr-un pedicul scurt şi gol, căptuşit cu celule ependimare.

Histogeneza. Epifiza apare în a 5-a săptămînă a vieţii embrionare, ca o evaginare a tavanului diencefalului. Primordiul este un nodul plin cu celule rotunde care prin proliferare formează în ţesutul mezenchimal cordoane epiteliale orientate (în luna a 3-a) în sensul vaselor sanguine. Celulele din cordoane se diferenţiază din luna a 7-a fetală în celule mari şi clare, viitoarele celule „parenchimale" caracteristice glandei, *pinocitele* sau *pinealocitele*, şi în celule mici şi întunecate, care s-ar denumi *celule interstiţiale*. Prin dezvoltarea ţesutului conjunctivovascular, provenit din meninge, cordoanele celulare sînt fragmentate în insule care constituie *lobulii epifizei*. Diferenţierea se continuă şi după naştere, prelungindu-se pînă la vîrsta de 5 ani, cînd glanda atinge structura organului adult.

STRUCTURA ŞI FUNCŢIILE EPIFIZEI

Structura glandulară a epifizei a fost descrisă pentru prima dată la începutul secolului al XIX-lea, deşi funcţia ei secretorie fusese intuită chiar din vremea lui Galen. Observaţiile anatomoclinice ale tumorilor epifizare corelate cu precocitatea sexuală au fost prima dovadă a rolului de glandă endocrină a epifizei, care datează de la începutul secolului al XX-lea. De atunci, cu toate controversele inerente, s-au acumulat, datorită perfecţionării tehnicilor de cercetare histologică, aplicării metodelor de histochimie şi histoenzimologie, cercetărilor biochimice şi fizio-

logice, informaţii preţioase care au impus concepţia despre epifiză ca glandă endocrină şi nu ca organ vestigial lipsit de importanţă pentru funcţiile organismului. Demonstrarea rolului endocrin al epifizei se datorează în largă măsură cercetărilor şcolii româneşti de endocrinologie.

Structura epifizei. Epifiza este învelită de o capsulă conjunctivă subţire şi rezistentă provenită din *pia mater*. Capsula trimite septe sau trabeculi în interiorul organului care-l separă în lobuli neregulaţi (planşa 20). Trabeculii conţin fibre colagene, celule conjunctive, numeroase vase şi fibre nervoase.

În interiorul lobulilor se găseşte o *stromă* bogată reprezentată de fibre de reticulină intricate cu fibre gliale, care formează o reţea densă. Dintre celulele stromale, *mastocitele* au un rol deosebit de important prin conţinutul lor în histamină. Se consideră că activitatea hipotensivă a extractelor de epifiză s-ar datora histaminei eliberate de către mastocite. Există, în număr variabil şi în raport cu specia, limfocite, plasmocite, macrofage, fibroblaşti şi fibrocite, melanofore. *Celulele pigmentare* sînt mai numeroase la adult decît la copii, conţin pigment feruginos, sau melanic, sau lipofuscină. Acestor celule li se atribuie un rol secretor.

În cuprinsul stromei se găsesc celule de origine nervoasă: *pinocitele* şi *celulele interstiţiale*, vase sanguine şi fibre nervoase; celulele nervoase sînt extrem de rare.

Pinocitele şi celulele interstiţiale sînt considerate ca celule „parenchimale", reprezentînd cele două tipuri majore de celule caracteristice glandei pineale.

Pinocitele sau celulele principale, cele mai numeroase celule din epifiză, au fost descrise la microscopul fotonic ca avînd diferite mărimi şi forme; sînt celule cu prelungiri subţiri, radiare (mai numeroase la om), ce se termină în butoni sau coşuleţe pe peretele vascular. Citoplasma bazofilă conţine incluziuni lipidice, prezintă o activitate moderată a fosfatazei alcaline şi intensă a succindehidrogenazei. În unele celule se evidenţiază glicogen, RNP, granule argentofine, pigment lipofuscină. Nucleul, rotund, oval, reniform dinţat sau lobulat, conţine nucleoli, adesea incluziuni şi corpusculi veziculoşi acidofili corelaţii cu

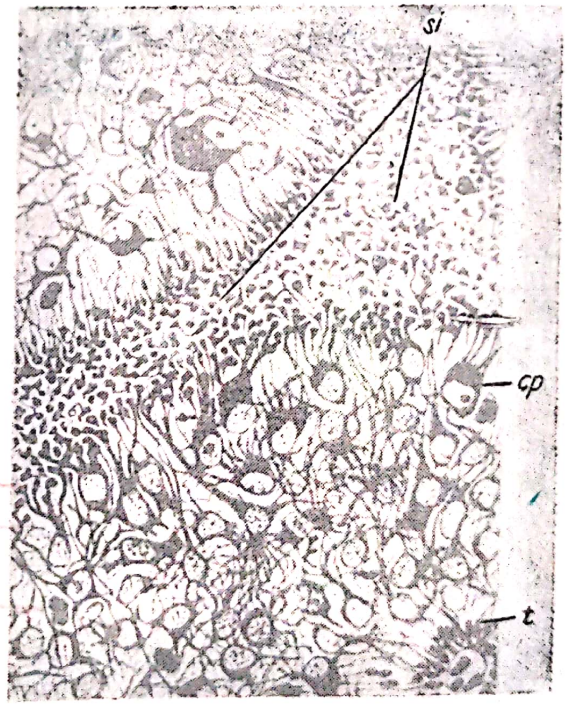

Fig. 29. Reprezentarea schematică a structurii glandei pineale umane (adult):

si — sept interlobular; *cp* — celule parenchimale (pinocite); *t* — terminaţii în butoni ale prelungirilor celulelor parenchimale pe un vas sanguin situat în spaţiul interlobular (din Greep).

logice, informaţii preţioase care au impus concepţia despre epifiză ca glandă endocrină şi nu ca organ vestigial lipsit de importanţă pentru funcţiile organismului. Demonstrarea rolului endocrin al epifizei se datorează în largă măsură cercetărilor şcolii româneşti de endocrinologie.

Structura epifizei. Epifiza este învelită de o capsulă conjunctivă subţire şi rezistentă provenită din *pia mater*. Capsula trimite septe sau trabeculi în interiorul organului care-l separă în lobuli neregulaţi (planşa 20). Trabeculii conţin fibre colagene, celule conjunctive, numeroase vase şi fibre nervoase.

În interiorul lobulilor se găseşte o *stromă* bogată reprezentată de fibre de reticulină intricate cu fibre gliale, care formează o reţea densă. Dintre celulele stromale, *mastocitele* au un rol deosebit de important prin conţinutul lor în histamină. Se consideră că activitatea hipotensivă a extractelor de epifiză s-ar datora histaminei eliberate de către mastocite. Există, în număr variabil şi în raport cu specia, limfocite, plasmocite, macrofage, fibroblaşti şi fibrocite, melanofore. *Celulele pigmentare* sînt mai numeroase la adult decît la copii, conţin pigment feruginos, sau melanic, sau lipofuscină. Acestor celule li se atribuie un rol secretor.

În cuprinsul stromei se găsesc celule de origine nervoasă: *pinocitele* şi *celulele interstiţiale*, vase sanguine şi fibre nervoase; celulele nervoase sînt extrem de rare.

Pinocitele şi celulele interstiţiale sînt considerate ca celule „parenchimale", reprezentînd cele două tipuri majore de celule caracteristice glandei pineale.

Pinocitele sau celulele principale, cele mai numeroase celule din epifiză, au fost descrise la microscopul fotonic ca avînd diferite mărimi şi forme; sînt celule cu prelungiri subţiri, radiare (mai numeroase la om), ce se termină în butoni sau coşuleţe pe peretele vascular. Citoplasma bazofilă conţine incluziuni lipidice, prezintă o activitate moderată a fosfatazei alcaline şi intensă a succindehidrogenazei. În unele celule se evidenţiază glicogen, RNP, granule argentofine, pigment lipofuscină. Nucleul, rotund, oval, reniform dinţat sau lobulat, conţine nucleoli, adesea incluziuni şi corpusculi veziculoşi acidofili corelaţii cu

Fig. 29. Reprezentarea schematică a structurii glandei pineale umane (adult):

si — sept interlobular; *cp* — celule parenchimale (pinocite); *t* — terminaţii în butoni ale prelungirilor celulelor parenchimale pe un vas sanguin situat în spaţiul interlobular (din Greep).

Scanned with OKEN Scanner

o secreție nucleară. O activitate mitotică importantă se observă la 2 săptămîni după naștere.

Ultrastructura celulelor principale. Microscopia electronică demonstrează prezența a două tipuri de pinocite: *clare* și *întunecate,* care diferă mai puțin prin structură și mai mult prin bogăția structuratelor citoplasmice și nucleare.

În privința structurii nucleului, o diferență de densitate dată de cantitatea de cromatină face ca nucleul celulelor clare să apară mai strălucitor decît nucleul celulelor întunecate. Forma nucleilor, prezența și mărimea nucleolilor ca și structura membranei nucleare sînt similare la ambele tipuri celulare.

Reticulul endoplasmic, în majoritate neted în celulele clare, este rugos în celulele întunecate. Ribozomii liberi, răspîndiți printre cisterne în celulele clare, formează și rozete în celulele întunecate. Aspectul întunecat se datorează îndeosebi abundenței ribozomilor.

În celulele clare s-au descris microtubuli și filamente, atît în jurul nucleului cît și în prelungiri.

Mitocondriile, prezente în citoplasmă și în prelungiri, au mărimi și forme variabile în ambele tipuri celulare, fiind însă mai numeroase și avînd matricea mai densă în celulele întunecate.

Pachete de microcilindri s-au descris în celulele întunecate, în care sistemul Golgi este dezvoltat și situat în jurul nucleului. Incluziuni lipidice de diferite mărimi, corpi denși rotunzi, ovali sau fusiformi înveliți de o membrană, sînt frecvente în citoplasmă, mai rare în prelungiri, atît în celulele clare cît și în cele întunecate; vezicule granulare și agranulare sînt dispuse lîngă membrana plasmatică și în prelungiri.

În vecinătatea nucleului s-au observat formațiuni lamelare înconjurate de vezicule și lamele concentrice. Între celulele principale, membranele plasmale prezintă zonule ocludens (v. *Citologia).*

Prelungirile celulare se termină în butoni la nivelul spațiilor pericapilare și intercelulare. Terminațiile în butoni conțin aceleași structuri ce se găsesc în citoplasmă și prelungiri.

Celulele clare și celulele întunecate sînt stadii funcționale ale aceleiași celule, celula pinocitară. Veziculele granulare și agranulare sînt implicate în transportul și stocarea produșilor de secreție. Sistemele lamelare cu veziculele în coroană seamănă cu panglicile înconjurate de vezicule sinaptice din celulele nervoase (v. *Țesutul nervos);* împreună cu celelalte structuri, ele ne arată originea nervoasă a pinocitelor.

Celulele interstițiale (fig. 30) reprezintă 5% din totalul celulelor „parenchimale". Situate în spațiile pericapilare sau în vecinătatea lor, celulele interstițiale au prelungiri lungi și subțiri care formează o împîslire în jurul pinocitelor și a altor celule, în jurul vaselor și fibrelor nervoase, venind în relație cu toate aceste componente. Caracteristic pentru celulele interstițiale este prezența de filamente care formează fascicule similare celor din astrocite și prezența de corpi mari limitați de o membrană. Matricea acestor formațiuni este intens osmiofilă și ele au o activitate fosfatazică acidă intensă și o reacție arilsulfatazică pozitivă. Aceste

aspecte apropie celulele interstiţiale de microglii.

Citoplasma conţine un reticul endoplasmic rugos; cisternele, mai mari decît în celulele principale, sînt dispuse ordonat, paralel, ribozomi liberi şi ataşaţi membranelor reticulului endoplasmic abundenţi, aparatul Golgi dezvoltat, dar mitocondriile sînt mai puţin numeroase decît în celulele principale. Nucleul rotund sau oval, mai mic decît al pinocitelor, este mai dens, avînd o cantitate mai mare de cromatină şi nucleoli mici.

Epifiza conţine *concreţiuni* formate dintr-o matrice organică mineralizată. Ele par organizate din straturi concentrice. Numărul şi mărimea acestor concreţiuni, cunoscute şi sub denumirea de acervuli sau nisipul cerebral, variază cu vîrsta şi nu se găsesc la toate speciile. Sediul lor este spaţiul intercelular şi capsula. Semnificaţia lor este necunoscută.

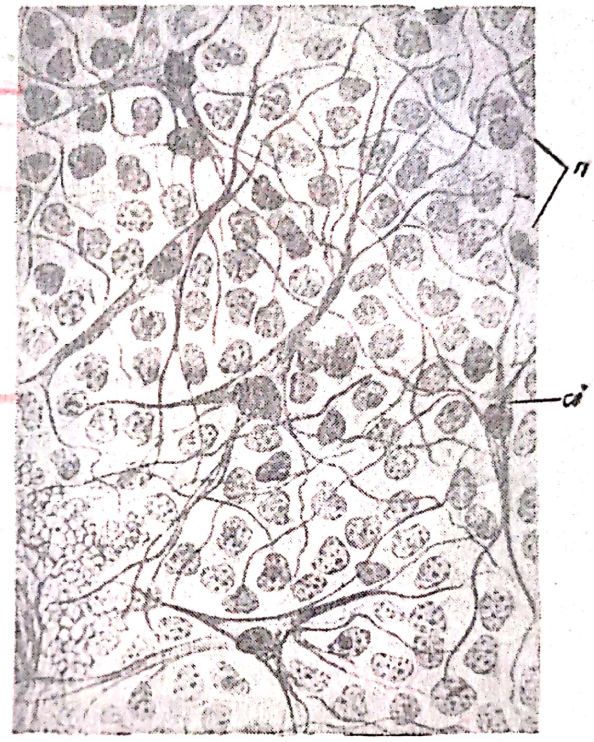

Fig. 30. Celule interstiţiale (ci) din glanda pineală; *n* — nucleii pinocitelor. Metoda de impregnare cu argint (din Copenhaver).

Vascularizaţia epifizei este bogată şi provine din plexurile choroide.

Inervaţia. Epifiza conţine numeroase fibre nervoase amielinice şi mielinice cu origine în ganglionul cervical superior, şi numeroase fibre de origine centrală din regiunea paraventriculară şi periependimară. La microscopul electronic au fost semnalate fibre şi terminaţiuni nervoase şi în spaţiile pericapilare, şi între celulele principale şi interstiţiale. Terminaţiile lor în buton conţin vezicule agranulare şi granulare de diferite mărimi. Experimental s-a constatat că veziculele participă la metabolismul noradrenalinei.

Funcţiile epifizei. Demonstrarea rolului endocrin al epifizei se datorează în largă măsură cercetărilor şcolii româneşti de endocrinologie. Epifizhormonul, extractul glandular, are rol în dezvoltarea aparatelor genitale şi a sexualităţii. Experimental, la şobolani, epifizectomia determină apariţia precoce a pubertăţii. În cazurile de tumori care duc la distrugerea structurii normale a glandei, echivalentă cu epifizectomia experimentală, s-a observat apariţia pubertăţii la fete şi băieţi în jurul vîrstei de 5 ani; administrarea de epifizhormon întîrzie pubertatea.

Epifiza are rol în metabolismul mineral (C. I. Parhon), în metabolismul lipidic, cercetări histochimice pe epifiza de şobolan au arătat mo-

dificări ale fosfolipidelor în timpul ciclului estral, în metabolismul proteic şi glucidic (Şt. Milcu şi Ioana Milcu). Epifizectomia determină o creştere a glicemiei, după cum a arătat Ioana Milcu şi colab., cu scăderea glicogenezei musculare şi hepatice, administrarea de epifizhormon avînd un efect pozitiv asupra glicogenezei hepatice. Epifiza conţine serotonină secretată de celulele pineale şi melatonină cu acţiune asupra melanocitelor.

Epifiza are corelaţii cu tiroida, paratiroidele, pancreasul endocrin, constatate de o serie de cercetători. R. Miline a demonstrat că epifiza are o funcţie anticorticotropă, antitireotropă şi antiandrogenă, adăugînd la lista corelaţiilor ei cu glandele endocrine şi corelaţiile cu adenohipofiza. A fost semnalată şi o corelaţie cu timusul.

Involuţia epifizei. În copilărie, pinocitele prezintă unele semne de secreţie, atingînd maximum de activitate secretorie în timpul adolescenţei. Epifiza involuează cu vîrsta, dar o involuţie totală nu se observă nici la bătrîni, la care există încă pinocite cu semne de activitate secretorie (Şt. Milcu), cu toate că numărul concreţiunilor este mult crescut.

Epifiza este deci o glandă endocrină ale cărei celule secretorii păstrează caracterele originii lor nervoase.

TIROIDA

Cea mai voluminoasă glandă endocrină — tiroida — îşi datorează denumirea localizării ei în strictă vecinătate cu cartilajul tiroid al laringelui. Formată din doi lobi uniţi printr-un istm, tiroida este alipită de trahee, la nivelul inelelor 2 şi 3.

Volumul şi greutatea tiroidei (20—40 g) variază în raport cu vîrsta, fiind mai voluminoasă la copii şi tineri, în raport cu sexul, mai mare la femei, mai ales în gestaţie şi lactaţie, cu regimul alimentar mai bogat sau mai sărac în iod, cu temperatura mediului la care organismul este adaptat şi cu mulţi alţi factori.

Tiroida este învelită de o capsulă conjunctivă care se continuă cu fascia cervicală de care este separată însă printr-un ţesut conjunctiv lax, ceea ce facilitează intervenţia chirurgicală asupra glandei.

Histogeneza. Primordiumul glandei tiroide umane este o evaginare a entodermului planşeului gurii primitive, din care se dezvoltă şi limba. Mugurele tiroidian se alungeşte formînd un canal, *ductul tireoglos*, care descinde median înaintea diverticulului traheal (la embrionul de 31 mm). Porţiunea distală a ductului se dilată formînd o veziculă mare, în a 7-a săptămînă a dezvoltării embrionare, se transformă într-o formaţiune masivă din care se vor dezvolta doi lobi laterali uniţi printr-un istm: tiroida primitivă. Ductul se obliterează şi dispare treptat, în timp ce porţiunea sa caudală formează tiroida primitivă; restul ductului constituie *foramen caecum* al limbii. Uneori, legătura dintre tiroidă şi limbă persistă, fie ca duct tireoglos, fie ca o masă informă de ţesut tiroidian localizată excentric, numită lobul piramidal sau formînd în limbă o structură tiroidiană, tiroida linguală.

Scanned with OKEN Scanner

dificări ale fosfolipidelor în timpul ciclului estral, în metabolismul proteic şi glucidic (Şt. Milcu şi Ioana Milcu). Epifizectomia determină o creştere a glicemiei, după cum a arătat Ioana Milcu şi colab., cu scăderea glicogenezei musculare şi hepatice, administrarea de epifizhormon avînd un efect pozitiv asupra glicogenezei hepatice. Epifiza conţine serotonină secretată de celulele pineale şi melatonină cu acţiune asupra melanocitelor.

Epifiza are corelaţii cu tiroida, paratiroidele, pancreasul endocrin, constatate de o serie de cercetători. R. Milne a demonstrat că epifiza are o funcţie anticorticotropă, antitireotropă şi antiandrogenă, adăugînd la lista corelaţiilor ei cu glandele endocrine şi corelaţiile cu adenohipofiza. A fost semnalată şi o corelaţie cu timusul.

Involuţia epifizei. În copilărie, pinocitele prezintă unele semne de secreţie, atingînd maximum de activitate secretorie în timpul adolescenţei. Epifiza involuează cu vîrsta, dar o involuţie totală nu se observă nici la bătrîni, la care există încă pinocite cu semne de activitate secretorie (Şt. Milcu), cu toate că numărul concreţiunilor este mult crescut.

Epifiza este deci o glandă endocrină ale cărei celule secretorii păstrează caracterele originii lor nervoase.

TIROIDA

Cea mai voluminoasă glandă endocrină — tiroida — îşi datorează denumirea localizării ei în strictă vecinătate cu cartilajul tiroid al laringelui. Formată din doi lobi uniţi printr-un istm, tiroida este alipită de trahee, la nivelul inelelor 2 şi 3.

Volumul şi greutatea tiroidei (20—40 g) variază în raport cu vîrsta, fiind mai voluminoasă la copii şi tineri, în raport cu sexul, mai mare la femei, mai ales în gestaţie şi lactaţie, cu regimul alimentar mai bogat sau mai sărac în iod, cu temperatura mediului la care organismul este adaptat şi cu mulţi alţi factori.

Tiroida este învelită de o capsulă conjunctivă care se continuă cu fascia cervicală de care este separată însă printr-un ţesut conjunctiv lax, ceea ce facilitează intervenţia chirurgicală asupra glandei.

Histogeneza. Primordiumul glandei tiroide umane este o evaginare a entodermului planşeului gurii primitive, din care se dezvoltă şi limba. Mugurele tiroidian se alungeşte formînd un canal, *ductul tireoglos*, care descinde median înaintea diverticulului traheal (la embrionul de 31 mm). Porţiunea distală a ductului se dilată formînd o veziculă mare, în a 7-a săptămînă a dezvoltării embrionare, se transformă într-o formaţiune masivă din care se vor dezvolta doi lobi laterali uniţi printr-un istm: tiroida primitivă. Ductul se obliterează şi dispare treptat, în timp ce porţiunea sa caudală formează tiroida primitivă; restul ductului constituie *foramen caecum* al limbii. Uneori, legătura dintre tiroidă şi limbă persistă, fie ca duct tireoglos, fie ca o masă informă de ţesut tiroidian localizată excentric, numită lobul piramidal sau formînd în limbă o structură tiroidiană, tiroida lingvală.

Inițial, tiroida este constituită din cordoane anastomozate de celule epiteliale în sînul țesutului mezenchimal. Ulterior, cordoanele vor fi fragmentate de țesutul conjunctivo-vascular în mici mase în care va apărea un lumen. Mărirea acestui lumen determină așezarea celulelor epiteliale pe un singur rînd în jurul acestei cavități. Astfel se constituie *foliculii primari* înconjurați de țesut conjunctiv bine vascularizat. La început, foliculii mici coexistă cu cordoanele celulare de care sînt atașați prin anastomoze, apoi ei se desprind; cavitatea lor se umple cu o substanță coloidă care devine din ce în ce mai abundentă, foliculii constituind aproape întreaga glandă. Apar între a 12-a și a 14-a săptămînă a vieții fetale și primii care se diferențiază sînt foliculii din zona centrală a tiroidei.

Pentru înțelegerea variațiilor morfofuncționale ale tiroidei umane în diferite condiții, începînd cu ontogeneza din perioada fetală și de-a lungul existenței, este necesară o privire asupra structurii și funcției acestei glande în scara filogenetică. Prin investigații cu iod radioactiv s-a constatat că funcția tiroidiană apare la protocordate, totuși, în ceea ce privește vertebratele inferioare, cunoștințele noastre sînt încă insuficiente. Prin studiul morfologic comparativ al tiroidei la diferite clase de vertebrate, de la pești la mamifere, M. Pitiș și colab. au demonstrat că diferențele de structură sînt în raport cu evoluția filogenetică, structura perfecționîndu-se în paralel cu evoluția sistemului nervos și endocrin. Corelația dintre diferențierea tiroidei, a sistemului nervos central și a sistemului endocrin a fost semnalată prin cercetări de histoenzimologie de C. Rîmniceanu, C. Miclea și M. Drăgan în cursul dezvoltării embrionare la păsări. Suprimînd părți importante din encefalul embrionului de găină la care a rămas numai bulbul, C. Rîmniceanu și C. Miclea au demonstrat că sistemul nervos central și hipofiza nu sînt necesare în prima perioadă a dezvoltării embrionare, dar dezvoltarea în continuare și diferențierea morfofuncțională din a doua perioadă sînt oprite, ceea ce indică necesitatea existenței integrității encefalului și prezenței hipofizei în evoluția normală a tiroidei.

STRUCTURA TIROIDEI

Tiroida este învelită de o capsulă conjunctivă din care se extind tuberculi ce împart glanda în lobuli. Lobulul este format dintr-o stromă conjunctivo-vasculo-nervoasă și din țesut glandular reprezentat prin foliculi sau vezicule pline cu o substanță coloidă (planșa 21). Structura veziculară este constantă la toate vertebratele de la pești la mamifere, fiind o adaptare la depozitarea coloidului, produs specific al celulelor glandulare tiroidiene care formează pereții cavității.

Structura lobulară este mai pronunțată la copii, la vîrstnici și în cazurile patologice. Lobulii tiroidieni conțin 20—40 de foliculi uniți printr-o delicată stromă conjunctivă. Mărimea și forma foliculilor prezintă o mare variabilitate, aspectul heterogen fiind mai pronunțat la om decît la alte

Scanned with OKEN Scanner

Inițial, tiroida este constituită din cordoane anastomozate de celule epiteliale în sînul țesutului mezenchimal. Ulterior, cordoanele vor fi fragmentate de țesutul conjunctivo-vascular în mici mase în care va apărea un lumen. Mărirea acestui lumen determină așezarea celulelor epiteliale pe un singur rînd în jurul acestei cavități. Astfel se constituie *foliculii primari* înconjurați de țesut conjunctiv bine vascularizat. La început, foliculii mici coexistă cu cordoanele celulare de care sînt atașați prin anastomoze, apoi ei se desprind; cavitatea lor se umple cu o substanță coloidă care devine din ce în ce mai abundentă, foliculii constituind aproape întreaga glandă. Apar între a 12-a și a 14-a săptămînă a vieții fetale și primii care se diferențiază sînt foliculii din zona centrală a tiroidei.

Pentru înțelegerea variațiilor morfofuncționale ale tiroidei umane în diferite condiții, începînd cu ontogeneza din perioada fetală și de-a lungul existenței, este necesară o privire asupra structurii și funcției acestei glande în scara filogenetică. Prin investigații cu iod radioactiv s-a constatat că funcția tiroidiană apare la protocordate, totuși, în ceea ce privește vertebratele inferioare, cunoștințele noastre sînt încă insuficiente. Prin studiul morfologic comparativ al tiroidei la diferite clase de vertebrate, de la pești la mamifere, M. Pitiș și colab. au demonstrat că diferențele de structură sînt în raport cu evoluția filogenetică, structura perfecționîndu-se în paralel cu evoluția sistemului nervos și endocrin. Corelația dintre diferențierea tiroidei, a sistemului nervos central și a sistemului endocrin a fost semnalată prin cercetări de histoenzimologie de C. Rîmniceanu, C. Miclea și M. Drăgan în cursul dezvoltării embrionare la păsări. Suprimînd părți importante din encefalul embrionului de găină la care a rămas numai bulbul, C. Rîmniceanu și C. Miclea au demonstrat că sistemul nervos central și hipofiza nu sînt necesare în prima perioadă a dezvoltării embrionare, dar dezvoltarea în continuare și diferențierea morfofuncțională din a doua perioadă sînt oprite, ceea ce indică necesitatea existenței integrității encefalului și prezenței hipofizei în evoluția normală a tiroidei.

STRUCTURA TIROIDEI

Tiroida este învelită de o capsulă conjunctivă din care se extind tuberculi ce împart glanda în lobuli. Lobulul este format dintr-o stromă conjunctivo-vasculo-nervoasă și din țesut glandular reprezentat prin foliculi sau vezicule pline cu o substanță coloidă (planșa 21). Structura veziculară este constantă la toate vertebratele de la pești la mamifere, fiind o adaptare la depozitarea coloidului, produs specific al celulelor glandulare tiroidiene care formează pereții cavității.

Structura lobulară este mai pronunțată la copii, la vîrstnici și în cazurile patologice. Lobulii tiroidieni conțin 20—40 de foliculi uniți printr-o delicată stromă conjunctivă. Mărimea și forma foliculilor prezintă o mare variabilitate, aspectul heterogen fiind mai pronunțat la om decît la alte

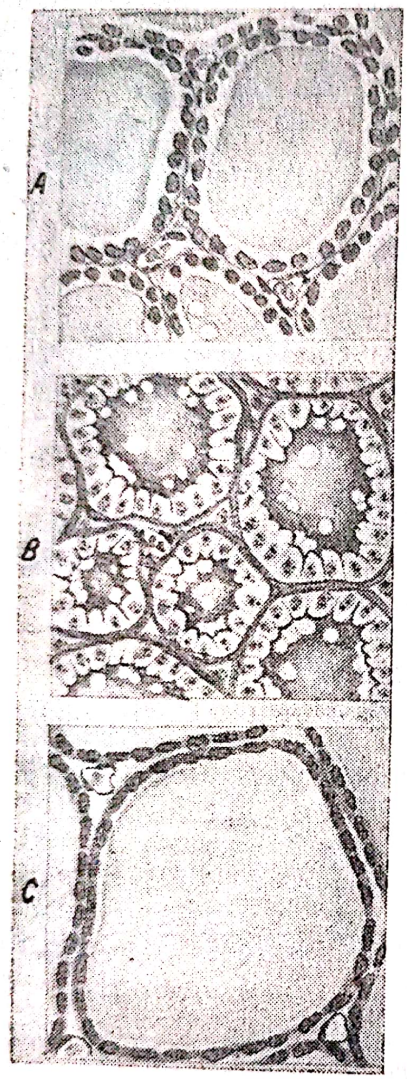

Fig. 31. Aspecte variate ale foliculilor și epiteliului tiroidian în funcție de activitatea secretorie:

A — aspecte de secreție normală; foliculi cu coloid bogat, vîscos și cu epiteliu cubic; *B* — aspecte de hipersecreție: foliculi cu celule epiteliale înalte și coloid puțin, cu vacuole; *C* — aspecte de hiposecreție: folicul tiroidian mare cu coloid gros și celule epiteliale turtite.

specii. Foliculii sînt mai mici la copii, se măresc la pubertate și se micșorează după vîrstă de 50 de ani.

Foliculul și stroma din jurul lui constituie unitatea morfofuncțională a tiroidei.

Foliculul este format dintr-un perete alcătuit din celule epiteliale dispuse pe un singur rînd, a căror formă și dimensiuni variabile indică starea funcțională a glandei, și dintr-o substanță vîscoasă, coloidul, care ocupă cavitatea foliculului. Coloidul prezintă variații de viscozitate, sesizabilă prin coloratia histologică: intens acidofilă cînd vîscozitatea este crescută și intens bazofilă cînd coloidul este diluat, variații care sînt în corelație cu diversificările de formă și mărime ale epiteliului și dependentă de gradul de stimulare a tiroidei de către hormonul tireotrop (TH) secretat de adenohipofiză. Astfel, celulele epiteliale sînt cilindrice, înalte, hipertrofiate, hiperplaziate și coloidul este diluat cînd stimularea celulelor este intensă (fig. 31, B). Celulele sînt cubice și coloidul mai bogat, mai vîscos, în stimularea normală (fig. 31, A), iar în deficiența activității hormonului tireotrop sau în lipsa de stimulare, celulele sînt turtite, coloidul foarte vîscos, lumenul folicular foarte larg (fig. 31 C). *Deci, după mărimea foliculilor, după forma, mărimea și numărul celulelor epiteliale și după cantitatea și calitatea coloidului se poate aprecia starea funcțională a glandei.*

Celulele sînt de mărimi și forme variabile în raport cu vîrsta, cu sexul, regimul alimentar, anotimpurile ș.a.

Parenchimul tiroidei cuprinde două tipuri de celule epiteliale: a) celulele foliculare care formează peretele folicular; b) celulele parafoliculare care nu vin în contact cu lumenul și formează aglomerări între foliculi.

Celulele foliculare sînt polarizate, un pol vine în contact cu coloidul, celălalt cu stroma perifoliculară. Nucleul respectă forma celulei, oval în celulele înalte de hipersecreție, sferic în celulele cubice și turtit în celulele joase de hiposecreție. Celulele au citoplasmă bazofilă.

Scanned with OKEN Scanner

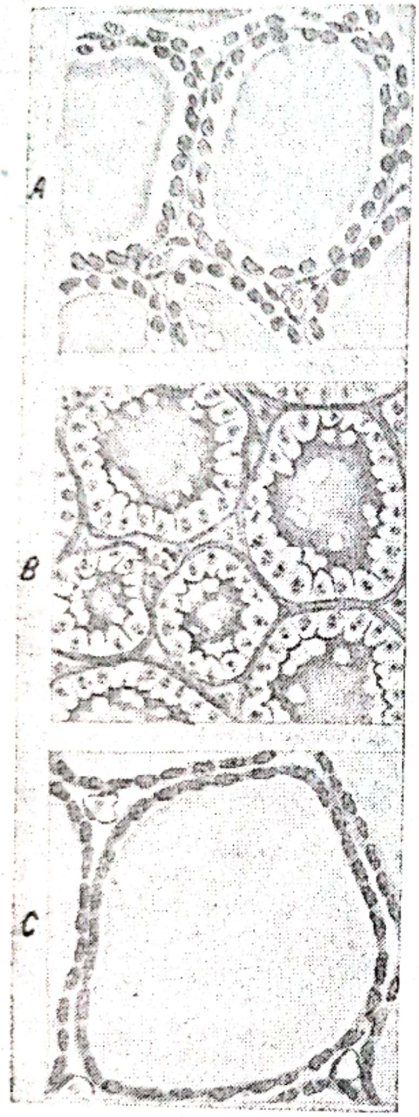

Fig. 31. Aspecte variate ale foliculilor şi epiteliului tiroidian în funcţie de activitatea secretorie:

A — aspecte de secreţie normală; foliculi cu coloid bogat, vîscos şi cu epiteliu cubic; *B* — aspecte de hipersecreţie: foliculi cu celule epiteliale înalte şi coloid puţin, cu vacuole; *C* — aspecte de hiposecreţie: folicul tiroidian mare cu coloid gros şi celule epiteliale turtite.

specii. Foliculii sînt mai mici la copii, se măresc la pubertate şi se micşorează după vîrstă de 50 de ani.

Foliculul şi stroma din jurul lui constituie unitatea morfofuncţională a tiroidei.

Foliculul este format dintr-un perete alcătuit din celule epiteliale dispuse pe un singur rînd, a căror formă şi dimensiuni variabile indică starea funcţională a glandei, şi dintr-o substanţă vîscoasă, coloidul, care ocupă cavitatea foliculului. Coloidul prezintă variaţii de viscozitate, sesizabilă prin coloraţia histologică: intens acidofilă cînd vîscozitatea este crescută şi intens bazofilă cînd coloidul este diluat, variaţii care sînt în corelaţie cu diversificările de formă şi mărime ale epiteliului şi dependentă de gradul de stimulare a tiroidei de către hormonul tireotrop (TH) secretat de adenohipofiză. Astfel, celulele epiteliale sînt cilindrice, înalte, hipertrofiate, hiperplaziate şi coloidul este diluat cînd stimularea celulelor este intensă (fig. 31, B). Celulele sînt cubice şi coloidul mai bogat, mai vîscos, în stimularea normală (fig. 31, A), iar în deficienţa activităţii hormonului tireotrop sau în lipsa de stimulare, celulele sînt turtite, coloidul foarte vîscos, lumenul folicular foarte larg (fig. 31 C). *Deci, după mărimea foliculilor, după forma, mărimea şi numărul celulelor epiteliale şi după cantitatea şi calitatea coloidului se poate aprecia starea funcţională a glandei.*

Celulele sînt de mărimi şi forme variabile în raport cu vîrsta, cu sexul, regimul alimentar, anotimpurile ş.a.

Parenchimul tiroidei cuprinde două tipuri de celule epiteliale: a) celulele foliculare care formează peretele folicular; b) celulele parafoliculare care nu vin în contact cu lumenul şi formează aglomerări între foliculi.

Celulele foliculare sînt polarizate, un pol vine în contact cu coloidul, celălalt cu stroma perifoliculară. Nucleul respectă forma celulei, oval în celulele înalte de hipersecreţie, sferic în celulele cubice şi turtit în celulele joase de hiposecreţie. Celulele au citoplasmă bazofilă.

Scanned with OKEN Scanner

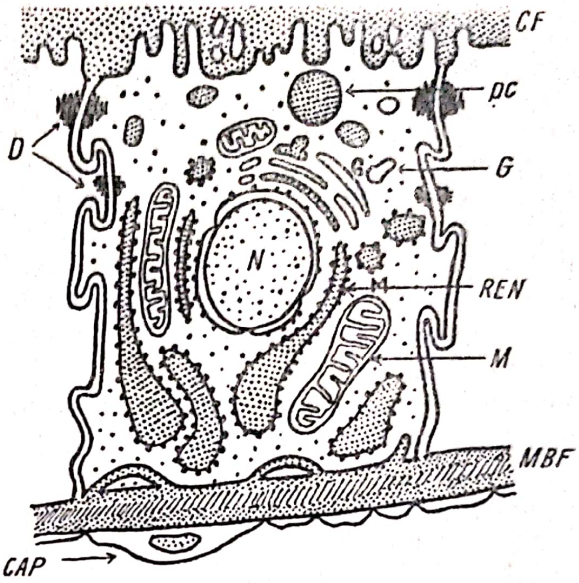

Fig. 32. Schema ultrastructurii celulei tiroidiene:
CF — coloid folicular; *pc* — picături de coloid la polul apical; *G* — aparat Golgi; *D* — desmozomi; *N* — nucleul; *M* — mitocondrie; *REN* — reticul endoplasmatic neted; *MBF* — membrana foliculară bazală; *CAP* — capilar (din: *The thyroid*, J. Beach Hazard M. D.).

Structură fină a celulei foliculare a fost studiată la microscopul electronic mai mult la animale şi mai puţin la om (fig. 32). Membrana plasmală prezintă microvili la polul dinspre cavitatea cu coloid şi cute profunde la polul opus. Citoplasma conţine un reticul endoplasmic cu unele porţiuni netede şi cu întinse porţiuni cu granule Palade. Reticulul rugos este dispus de la bază la apex, constituind la baza celulei saci ergastoplasmici. În matrice se găsesc numeroşi ribozomi liberi care împreună cu granulele ataşate reticulului explică bazofilia citoplasmei celulare active. Mitocondriile sînt alungite, numeroase şi răspîndite neregulat în celulă; sistemul golgian, format din saci turtiţi, lamele, vacuole şi microvezicule, este cu atît mai dezvoltat cu cît celula este mai activă. Granule dense, rare şi foarte mici în secreţia normală, se măresc şi se înmulţesc în hipersecreţie. După stimularea cu TH s-au observat picături de coloid la nivelul sistemului Golgi, provenite prin pinocitoză din coloidul intracavitar.

Histochimia celulelor foliculare. În porţiunea apicală (spre lumenul foliculului) se găsesc picături lipidice sudanofile, observabile şi la microscopul de fluorescenţă, şi fosfolipide. În toată citoplasma, metoda Brachet evidenţiază granule pironinofile (ARN) numeroase. Reacţiile pentru glicogen şi MPZ neutre şi acide arată că unele celule normale conţin puţin glicogen; celule bogate în glicogen sînt numeroase în tumorile benigne (adenoame) şi maligne (carcinoame). Celulele normale, active, conţin însă MPZ neutre (PAS+) şi acide reactive la albastru alcian.

Celulele conţin glicoproteine care intră în constituţia tireoglobulinei în care sînt incluşi hormonii tiroidieni. Prin histoautoradiografie se constată prezenţa iodului radioactiv în celule ca şi în coloid, legat de proteine; astfel sînt evidenţiate proteinele iodate.

Metodele de histoenzimologie relevă activitatea crescută a enzimelor oxidative (citocromoxidaza, succindehidraza, prezenţa peroxidazelor şi β-glucuronidazei, iar la polul bazal al ATP-azei). I. D i c u l e s c u şi colab. au constatat o reacţie foarte intensă pentru aminoxidază şi triptaminoxi-

Scanned with OKEN Scanner

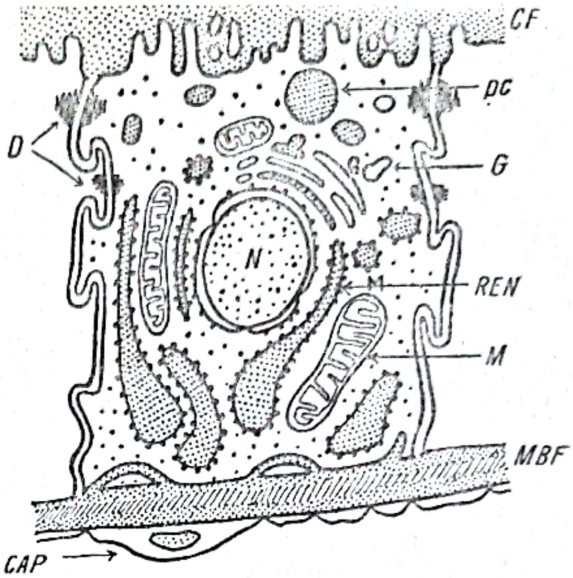

Fig. 32. Schema ultrastructurii celulei tiroidiene:

CF — coloid folicular; *pc* — picături de coloid la polul apical; *G* — aparat Golgi; *D* — desmozomi; *N* — nucleul; *M* — mitocondrie; *REN* — reticul endoplasmatic neted; *MBF* — membrana foliculară bazală; *CAP* — capilar (din: *The thyroid*, J. Beach Hazard M. D.).

Structură fină a celulei foliculare a fost studiată la microscopul electronic mai mult la animale şi mai puţin la om (fig. 32). Membrana plasmală prezintă microvili la polul dinspre cavitatea cu coloid şi cute profunde la polul opus. Citoplasma conţine un reticul endoplasmic cu unele porţiuni netede şi cu întinse porţiuni cu granule Palade. Reticulul rugos este dispus de la bază la apex, constituind la baza celulei saci ergastoplasmici. În matrice se găsesc numeroşi ribozomi liberi care împreună cu granulele ataşate reticulului explică bazofilia citoplasmei celulare active. Mitocondriile sînt alungite, numeroase şi răspîndite neregulat în celulă; sistemul golgian, format din saci turtiţi, lamele, vacuole şi microvezicule, este cu atît mai dezvoltat cu cît celula este mai activă. Granule dense, rare şi foarte mici în secreţia normală, se măresc şi se înmulţesc în hipersecreţie. După stimularea cu TH s-au observat picături de coloid la nivelul sistemului Golgi, provenite prin pinocitoză din coloidul intracavitar.

Histochimia celulelor foliculare. În porţiunea apicală (spre lumenul foliculului) se găsesc picături lipidice sudanofile, observabile şi la microscopul de fluorescenţă, şi fosfolipide. În toată citoplasma, metoda Brachet evidenţiază granule pironinofile (ARN) numeroase. Reacţiile pentru glicogen şi MPZ neutre şi acide arată că unele celule normale conţin puţin glicogen; celule bogate în glicogen sînt numeroase în tumorile benigne (adenoame) şi maligne (carcinoame). Celulele normale, active, conţin însă MPZ neutre (PAS+) şi acide reactive la albastru alcian.

Celulele conţin glicoproteine care intră în constituţia tireoglobulinei în care sînt incluşi hormonii tiroidieni. Prin histoautoradiografie se constată prezenţa iodului radioactiv în celule ca şi în coloid, legat de proteine; astfel sînt evidenţiate proteinele iodate.

Metodele de histoenzimologie relevă activitatea crescută a enzimelor oxidative (citocromoxidaza, succindehidraza, prezenţa peroxidazelor şi β-glucuronidazei, iar la polul bazal al ATP-azei). I. D i c u l e s c u şi colab. au constatat o reacţie foarte intensă pentru aminoxidază şi triptaminoxi-

Scanned with OKEN Scanner

dază. Fosfataza acidă se găseşte îndeosebi în celulele hiperactive, iar cea alcalină este caracteristică diferenţierii celulare. În citoplasma apicală se observă prezenţa unor picături cu reacţii identice cu reacţiile coloidului intracavitar.

Toate aceste componente au importanţă majoră, intervenind în diferite faze ale desfăşurării procesului de secreţie hormonală.

Celulele parafoliculare (v. fig. 1) n-au contact cu lumenul şi formează aglomerări între foliculi. Sînt mai mari decît celulele foliculare, au citoplasma mai clară, nucleul mare şi palid. Metodele de impregnare cu metale grele au pus în evidenţă granulaţii fine în citoplasma unora dintre aceste celule, ceea ce a făcut să se considere că există două tipuri de celule: clare, agranulare, şi întunecate, granulare. Studiile la microscopul electronic au arătat că aceste celule au un reticul endoplasmic cu cisterne strîmte dispuse ordonat, aparatul Golgi dezvoltat, vezicule sferoidale al căror număr creşte în hipercalcemie, mitocondrii subţiri şi granule dense, cu aspecte diferite: de la granule pe cale de formare în aparatul Golgi pînă la granule mature. Astfel, microscopia electronică a confirmat observaţiile făcute la microscopul fotonic. Există celule cu granulaţii specifice mai fine, invizibile la microscopul fotonic, corespunzînd celulelor clare şi celulelor cu granulaţii specifice mature — celulele întunecate din microscopia fotonică.

Cercetările de citochimie şi electronooptice efectuate după perfuzia cu calciu în cantităţi mari, de către Pearse (1966), au arătat degranularea celulelor parafoliculare, fenomen interpretat ca o descărcare de produşi de secreţie. Celulele parafoliculare conţin aminoxidază; ele au rol în metabolismul aminelor biogenice. Granulele conţin amine şi polipeptide sub formă de *calcitonina*. Celulele parafoliculare se numesc celule C, ele fiind sursa calcitoninei. Calcitonina descoperită în 1962, este principiul activ implicat în scăderea calciului în sînge.

S-au semnalat, în ultimii ani, o serie de dovezi ale rolului neurosecretor al celulelor parafoliculare. Secreţia tirocalcitoninei este independentă de hormonul tireotrop (TH). Celulele parafoliculare nu conţin coloid.

Originea embriologică a celulelor C este corpul branhial.

Coloidul este o substanţă omogenă, de culoare galbenă-cafenie, translucidă şi de consistenţă mai vîscoasă în glanda proaspătă. Coloidul conţine *tiroglobulina* elaborată şi secretată de celulele foliculare. Tiroglobulina este o glicoproteină ce conţine carbohidraţi sub forma de acid sialic, glucozamină, glucoză, manoză, fructoză. Cercetări cu C^{14} şi H^3 au demonstrat prezenţa în tiroglobulină a unor aminoacizi ca cisteina, leucina, valina. După sinteza componentei proteice la nivelul ribozomilor se fixează de proteină glucozamina şi ceva mai tîrziu şi celelalte aze de tip polizaharidic. Tiroglobulina sintetizată în ribozomi migrează în aparatul Golgi unde recepţionează zaharidele. Această migrare ar avea o durată de cîteva ore. Cercetări cu glucozamină marcată cu C^{14} au arătat că 1/2 din carbohidraţii tiroglobulinei sînt legaţi de lanţurile sale polipeptidice, la nivelul reticulului endoplasmic rugos. Coloidul mai conţine aminoacizi liberi ca tiroxina, cu predominenţă de radicali iodaţi, mucopolizaharide ca acidul

hialuronic condroitinsulfat și substanțe heparinice care dau coloidului reacția PAS pozitivă. Nu lipsește nici ARN, dar caracteristic pentru coloid este bogăția, sa în iod, 1/4 din cantitatea totală de iod din organism se găsește în tiroidă și cea mai mare cantitate, demonstrat prin autoradiografie, se află în coloid. Iodul este în combinație organică cu proteina din tiroglobulină. În coloid se găsesc și enzime cu acțiune proteolitică de tipul catepsinei și hialuronidaza care acționează asupra MPZ, ambele enzime făcînd posibilă rezorbția coloidului de către celulele care l-au secretat. Se evidențiază de asemenea fosfatază acidă, a cărei activitate este mai intensă cînd există celule degenerate.

Din tireoglobulină, K e n d a l l (1915) a izolat *tiroxina,* hormonul tiroidian, care conține 6,5% din iodul glandei tiroide. Se cunoaște și al doilea hormon tiroidian — tironina — o triiodtirozină asemănătoare tiroxinei, dar care conține cantități mici de iod.

Stroma. În jurul foliculilor și între foliculi se găsește țesut conjunctivo-vasculo-nervos.

Fiecare folicul este înconjurat de o membrană bazală subțire formată din substanță fundamentală și fibre reticulare. Între membrana plasmală de la polul bazal al celulei foliculare și membrana bazală există anumite relații caracteristice. Astfel, foița internă a membranei plasmale, care prezintă numeroase cute, este în contact cu citoplasma celulei, iar cea externă cu membrana bazală. Aceasta învelește foliculul fără a pătrunde însă în cutele membranei plasmale și în spațiile intercelulare. În stromă se găsește o bogată rețea vasculară. Între membrana bazală a celulelor epiteliale și membrana mai groasă din jurul endoteliului capilar există un spațiu plin cu substanță fundamentală. Prin aceste membrane, vizibile numai la microscopul electronic, și prin substanța fundamentală, celulele tiroidiene își varsă în sînge produșii lor hormonali și prin ele pătrund din sînge în celule substanțele nutritive și de elaborare, în special iodul. În stroma interfoliculară se găsesc și elemente celulare: fibrocite, limfocite, mastocite; numărul mastocitelor este cu atît mai mare cu cît activitatea tiroidei este mai crescută (hipertiroidism). O hiperplazie a fibroblaștilor, a fibrocitelor, a limfocitelor și a fibrelor colagene caracterizează stări patologice, tiroidite.

Celulele stromale, limfocite și mastocite reacționează la hormonul tireotrop. Variațiile și modificările fizico-chimice ale stromei, îndeosebi ale substanței fundamentale, sînt concomitente cu cele ale epiteliului folicular, indicînd participarea stromei la procesul de elaborare a hormonilor prin aport intracelular și de export hormonal în mediul intern (S i m i o n e s c u N.).

Reacțiile stromei sînt reglate, în condiții normale și patologice, de hormonul tireotrop (Ș t. M i l c u). Foliculul și stroma interfoliculară constituie unitatea morfofuncțională a tiroidei.

Vascularizația este foarte bogată; o dată pe oră tot sîngele din organism trece prin tiroidă. Circulația este mai activă în unele condiții fiziologice (de exemplu, în sarcină). Tiroida este vascularizată de ramuri arteriale

Scanned with OKEN Scanner

hialuronic condroitinsulfat și substanțe heparinice care dau coloidului reacția PAS pozitivă. Nu lipsește nici ARN, dar caracteristic pentru coloid este bogăția, sa în iod, 1/4 din cantitatea totală de iod din organism se găsește în tiroidă și cea mai mare cantitate, demonstrat prin autoradiografie, se află în coloid. Iodul este în combinație organică cu proteina din tiroglobulină. În coloid se găsesc și enzime cu acțiune proteolitică de tipul catepsinei și hialuronidaza care acționează asupra MPZ, ambele enzime făcînd posibilă rezorbția coloidului de către celulele care l-au secretat. Se evidențiază de asemenea fosfatază acidă, a cărei activitate este mai intensă cînd există celule degenerate.

Din tireoglobulină, K e n d a l l (1915) a izolat *tiroxina*, hormonul tiroidian, care conține 6,5% din iodul glandei tiroide. Se cunoaște și al doilea hormon tiroidian — tironina — o triiodtirozină asemănătoare tiroxinei, dar care conține cantități mici de iod.

Stroma. În jurul foliculilor și între foliculi se găsește țesut conjunctivo-vasculo-nervos.

Fiecare folicul este înconjurat de o membrană bazală subțire formată din substanță fundamentală și fibre reticulare. Între membrana plasmală de la polul bazal al celulei foliculare și membrana bazală există anumite relații caracteristice. Astfel, foița internă a membranei plasmale, care prezintă numeroase cute, este în contact cu citoplasma celulei, iar cea externă cu membrana bazală. Aceasta învelește foliculul fără a pătrunde însă în cutele membranei plasmale și în spațiile intercelulare. În stromă se găsește o bogată rețea vasculară. Între membrana bazală a celulelor epiteliale și membrana mai groasă din jurul endoteliului capilar există un spațiu plin cu substanță fundamentală. Prin aceste membrane, vizibile numai la microscopul electronic, și prin substanța fundamentală, celulele tiroidiene își varsă în sînge produșii lor hormonali și prin ele pătrund din sînge în celule substanțele nutritive și de elaborare, în special iodul. În stroma interfoliculară se găsesc și elemente celulare: fibrocite, limfocite, mastocite; numărul mastocitelor este cu atît mai mare cu cît activitatea tiroidei este mai crescută (hipertiroidism). O hiperplazie a fibroblaștilor, a fibrocitelor, a limfocitelor și a fibrelor colagene caracterizează stări patologice, tiroidite.

Celulele stromale, limfocite și mastocite reacționează la hormonul tireotrop. Variațiile și modificările fizico-chimice ale stromei, îndeosebi ale substanței fundamentale, sînt concomitente cu cele ale epiteliului folicular, indicînd participarea stromei la procesul de elaborare a hormonilor prin aport intracelular și de export hormonal în mediul intern (S i m i o n e s c u N.).

Reacțiile stromei sînt reglate, în condiții normale și patologice, de hormonul tireotrop (Ș t. M i l c u). Foliculul și stroma interfoliculară constituie unitatea morfofuncțională a tiroidei.

Vascularizația este foarte bogată; o dată pe oră tot sîngele din organism trece prin tiroidă. Circulația este mai activă în unele condiții fiziologice (de exemplu, în sarcină). Tiroida este vascularizată de ramuri arteriale

Scanned with OKEN Scanner

provenite din arterele tiroidiene superioare și inferioare; arteriolele formează un plex superficial din care ia naștere o rețea capilară bogată care înconjură fiecare folicul tiroidian. Arteriolele au periniție sau inele de fibre musculare netede. Venele formează plexuri mari în jurul glandei. În tiroidă se găsesc și anastomoze arteriovenoase cu rol important în reglarea circulației sanguine locale.

Vasele limfatice formează plexuri în jurul foliculilor. Ele iau naștere în spațiile conjunctive ale glandei. Limfa este colectată în vase mari în jurul capsulei.

Inervația. Fibre nervoase amielinice din ganglionul simpatic cervical mijlociu și inferior formează plexuri în peretele vaselor (nervi vasomotori) și se termină la nivelul celulelor epiteliale.

Prin cercetări de histoenzimologie, I. Diculescu și colab. au pus în evidență acetilcolinesteraza în filetele nervoase dintre veziculele tiroidiene; fibrele nervoase încărcate cu monoamine fluorescente formează un plex, în capsula din care se detașează, filetele care pătrund în parenchim, unele izolat, altele însoțind vasele. Ele constituie bogate plexuri perivasculare, din care pornesc fine fibrile care formează rețele dense în jurul foliculilor și se termină pe celulele glandulare.

HISTOFIZIOLOGIA

Tiroida secretă doi hormoni care conțin iod și care intră în structura tiroglobulinei: tiroxina sau tetraiodtironina (T_4) și triiodotironina (T_3), produși de celulele foliculare, și tirocalcitonina, secretată de celulele parafoliculare. Celula foliculară elaborează tiroglobulina pe care o secretă în cavitatea foliculară unde este stocată în coloid. Printr-un proces de resorbție a coloidului, celula foliculară prelucrează această substanță și eliberează hormonii, care, maturați, se varsă în circulația sanguină.

Acest proces, la care participă toate componentele celulei foliculare, toți foliculii și stroma interfoliculară, este foarte complex și se desfășoară în mai multe etape. Reglarea funcțională a tiroidei este sub dependența hipotalamusului, care declanșează secreția de TSH din anterohipofiză, printr-un mediator chimic vehiculat de sînge. Reglarea secreției de TSH se face printr-un mecanism de feed-back, mecanism de retroacțiune realizat de nivelul hormonilor tiroidieni din sînge.

Etapele majore ale procesului atît de complex de elaborare a hormonilor și eliberare a lor după maturare în circulație sînt: A) biosinteza hormonilor; B) hidroliza coloidului și resorbția în celula foliculară; C) hidroliza tiroglobulinei cu eliberarea hormonilor și transportul lor în circulație.

A. *Biosinteza hormonilor* comportă două faze: încorporarea și concentrarea iodului anorganic și formarea compușilor iodați.

Necesarul zilnic de iod alimentar absorbit la nivelul intestinului subțire este de 100—150 mg, din care 75 gamma este folosit de tiroidă zilnic pentru biosinteza hormonilor. Tiroida concentrează în cîteva secunde de

25 de ori nivelul plasmatic al iodului din sînge. Mecanismul de concentrare, pompa iodică, este stimulată de TSH şi de raportul sodiu/potasiu. Concentrarea iodului are loc la polul bazal al celulei foliculare. La nivelul mitocondriilor, prin intervenţia peroxidazelor are loc oxidarea iodului anorganic în iod organic, oxidarea fiind sub controlul hormonului tireotrop. Oxidarea este urmată de iodarea moleculelor de tirozină, formîndu-se astfel iodotirozinele: monoiodtirozina şi triiodtirozina; prin cuplarea lor, care are loc la nivelul polului apical al celulei foliculare, cu participarea microvililor, iau naştere iodtironinele: triiodtironina (T_3) şi tetraiodtironina (T_4) sau *tiroxina.*

Aceste faze se desfăşoară în suport de tiroglobulină, sintetizată la nivelul ergastoplasmei, de unde a trecut în vacuolele sistemului golgian la polul apical al celulei. De aici, prin micropinocitoză inversă, ajunge în coloidul din lumenul foliculului. Acest proces a fost stabilit de cercetările la microscopul electronic şi prin radioautografie.

B. *Hidroliza coloidului şi resorbţia în celula foliculară*

Sub acţiunea hormonului tireotrop, coloidul secretat de celula foliculară va suferi o transformare a stării mai mult sau mai puţin vîscoase în starea de fluidificare. Coloidul acidofil devine bazofil şi pierde capacitatea de a reacţiona la PAS. La fluidificarea coloidului sînt implicate enzime proteolitice, fosfataza acidă şi hialuronidaza. Degradarea enzimatică a MPZ duce la fluidificarea coloidului cu eliberarea glicoproteinelor. Astfel diluat, coloidul este resorbit de celula foliculară cu ajutorul microvililor de la polul ei apical.

C. *Hidroliza tiroglobulinei, eliberarea hormonilor şi transportul lor în circulaţie.*

Hidroliza are loc în celulele foliculare, în porţiunea apicală, unde la microscopul electronic se observă o aglomerare de lizozomi şi fuzionarea lor cu picăturile de coloid. În hidroliza tiroglobulinei, un rol important au enzimele, fosfataza acidă şi ATP-aza. Rezultatul hidrolizei este eliberarea hormonilor tiroidieni, tiroxina şi triiodtironina, care are loc la nivelul polului vascular al celulei. Prin micropinocitoză inversă, hormonii trec în sînge după ce au străbătut membrana plasmală şi bazală, substanţa fundamentală şi membrana bazală a capilarelor perifoliculare. În transportul hormonilor, un rol activ are ATP-aza. Ajunşi în sînge, hormonii sînt vehiculaţi în cea mai mare parte pe proteine specifice cu rol de tampon. Tiroxina este repartizată în sînge în formă legată, dar şi sub formă liberă. În cazuri patologice pot pătrunde şi alţi compuşi rezultaţi din hidroliză (unii aminoacizi ioduraţi) sau chiar tiroglobulină. În celulă, după hidroliza tireoglobulinei, aminoacizii ioduraţi rezultaţi sînt deioduraţi şi iodul eliberat poate fi folosit pentru o nouă sinteză hormonală.

Studiul prin metoda fluorescenţei, al procesului secretor al tiroglobulinei şi eliberarea hormonilor, a demonstrat, pe de o parte, că nu toţi foliculii au aceeaşi activitate funcţională, aşa cum se observă şi morfologic şi histochimic şi, pe de altă parte, că granulele fluorescente localizate la polul apical sînt mai numeroase în hiperactivitate cînd şi coloidul are

Scanned with OKEN Scanner

o fluorescenţă crescută ce coincide cu bazofilia constatată histochimic.

Tiroxina are un rol important în organism prin acţiunea ei asupra oxidării celulelor, asupra metabolismului bazal. În copilărie, glanda tiroidă influenţează creşterea şi diferenţierea; astfel, în hipofuncţie apar tulburări ale creşterii oaselor în lungime (nanism), oprirea dezvoltării sexuale, întîrzierea în erupţia dinţilor permanenţi, microdentiţie şi cretinism. La adult, hipofuncţia (hipotiroidism) este însoţită de scăderea metabolismului bazal, mixoedem şi de alte tulburări, inclusiv intelectuale. Tiroida în hipofuncţie este caracterizată prin foliculi mari cu celule turtite şi cu coloid gros şi intens acidofil, sărac sau lipsit de iod. Acestei structuri microscopice îi corespund o mărire a volumului glandei — guşa. Administrarea de hormon tiroidian duce la amendarea sau suprimarea acestor fenomene.

Guşa endemică, caracterizată morfologic prin aceleaşi semne ca şi guşa din hipotiroidism, are ca factori etiologici carenţa de iod, carenţa de proteine, defecte ale unor enzime implicate în hormonogeneză şi care constituie un factor genetic, apariţia de autoantigeni (factor imunologic) ş.a. În cercetarea factorilor etiologici, o contribuţie importantă a fost adusă de Şt. Milcu, cu rezultate satisfăcătoare în combaterea guşei endemice.

În hiperfuncţie (hipertiroidism), foliculii sînt numeroşi dar mici, cu celule înalte şi coloid puţin, subţire, slab colorabil bazofil. Celulele arată semnele unei activităţi crescute. Hiperplazia foliculară duce şi ea la mărirea volumului glandei, la guşă cu hiperfuncţie glandulară. În acest caz, metabolismul bazal este crescut, se observă o pierdere în greutate, tulburări cardiovasculare, tulburări nervoase, osteoporoza maxilară prin resorbţia lacunară, gingivite, carii dentare frecvente, paradentoză.

Ablaţia parţială a tiroidei, tratamentul cu iod radioactiv, cu raze X sau cu substanţe care scad activitatea tiroidiană (antitiroidiene) au un efect satisfăcător.

Tiroida este în corelaţie nu numai cu hipofiza, ci şi cu celelalte glande endocrine, corelaţii stabilite prin intermediul întregului sistem neuroendocrin.

GLANDELE PARATIROIDE

Glandele paratiroide la om sînt organe mici (6—7 mm), de formă ovalară, de culoare galbenă-brună; în număr de patru, ele formează două perechi, cu localizare variabilă faţă de tiroidă. Una dintre perechi fiind situată pe faţa dorsală a lobilor laterali, cealaltă pereche caudal de polul inferior al tiroidei. Paratiroidele se găsesc în ţesutul conjunctiv al acestei glande avînd însă o capsulă fibroasă proprie. În unele cazuri, ele pot fi incluse în parenchimul tiroidei. Se găsesc uneori şi paratiroide supranumerare. Această variabilitate de număr şi localizare are o mare importanţă în chirurgie, atît în cazurile de hiperparatiroidism, cînd se impune ablaţia de ţesut paratiroidian, cît şi în cursul tiroidectomiei parţiale.

Scanned with OKEN Scanner

Prima descriere a structurii paratiroidelor a fost făcută, în secolul trecut, de către Remak și Virchow.

Histogeneza. Paratiroidele se dezvoltă ca structuri-pereche din a 3-a și a 4-a pungă faringeală de fiecare parte, de aceea sînt numite și paratiroidele III și IV. Dezvoltarea lor este timpurie (embrion de 3—4 mm).

Pe scara evoluției lipsesc la pești și amfibieni și se găsesc la toate celelalte vertebrate.

STRUCTURA ȘI FUNCȚIILE PARATIROIDELOR

Fiecare glandă este învelită de o capsulă subțire conjunctivă din care se extind trabeculi care împart organul în lobuli de formă neregulată. Fiecare lobul conține o stromă bogată în vase sanguine, vase limfatice și nervi, și un parenchim reprezentat de celule glandulare epiteliale dispuse în cordoane dense și neregulate (v. pl. 22), separate prin țesut conjunctiv lax bogat în fibre de reticulină și celule adipoase. Fibrele de reticulină înconjură fiecare celulă epitelială, iar celulele adipoase sînt numeroase, ocupînd la adult 50% din stromă (fig. 33). Celulele

Fig. 33. Secțiune prin paratiroidă normală de om (adult):
p — parenchimul format din celule epiteliale dispuse în cordoane dense și neregulate și acini; *s* — stroma cu numeroase celule grase (din Greep).

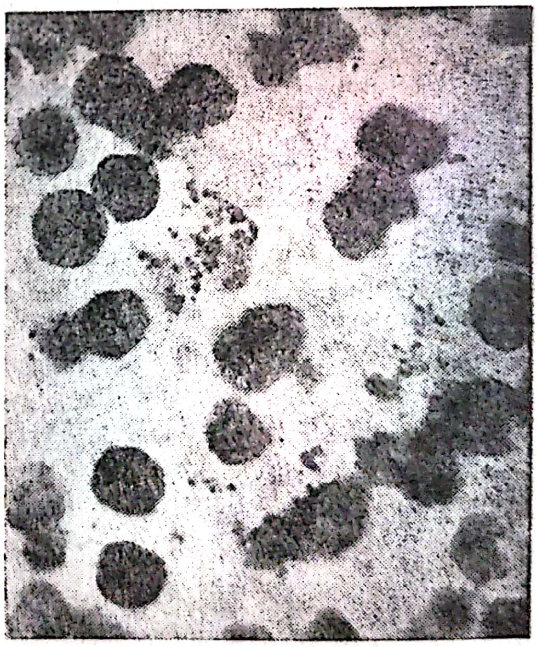

Fig. 34. Granule argirofile în celulele principale ale glandei paratiroide normale (om-adult) (din Greep).

parenchimale vin în contact printr-una din suprafeţele lor cu un capilar sanguin, de care sînt separate prin reţeaua de fibre de reticulină şi în care-şi varsă produşii de secreţie.

Celulele epiteliale, la adult, sînt de două tipuri: celule principale şi celule oxifile.

A. *Celulele principale* sînt cele mai numeroase şi reprezintă unicul tip celular pînă la vîrsta de 10—12 ani. Aceste celule au formă poliedrică, un diametru de 7—10 μ, un nucleu central rotund şi veziculat; mitozele sînt rare. În grupa celulelor principale se deosebesc după mărime şi aspectul citoplasmic: celule clare mari şi celule întunecate mai mici, reprezentînd stadii funcţionale ale aceleiaşi celule.

Citoplasma ambelor tipuri celulare conţine granule cu afinitate pentru sărurile de argint (fig. 34), al căror număr este crescut în hipercalcemie, datorită unei disfuncţii glandulare, şi dispar din celulele în plină activitate. Aceste granule sînt deci granule de secreţie. La microscopul cu fluorescenţă s-a observat prezenţa unui pigment autofluorescent. Mitocondriile prezintă caractere variabile în funcţie de stadiul de secreţie a celulelor. Unele celule conţin şi vacuole cu un conţinut lichid; altele se dispun în mici foliculi cu conţinut coloid.

Histochimic. Se evidenţiază în unele celule glicogen în granule fine răspîndite în toată citoplasma, iar în alte celule — acumulări de glicogen la polul vascular. Granulele de secreţie au reacţia PAS pozitivă.

Ultrastructura. Pe lîngă structurile fine caracteristice oricărei celule, microscopia electronică a evidenţiat prezenţa de granule învelite de o membrană, localizate la nivelul lamelelor sistemului golgian; sînt *granule de secreţie imature* şi *granule mature* răspîndite în toată citoplasma, alcătuind însă aglomerări la polul vascular al celulelor. Granulele acestea sînt mai mari (200—400 mμ) şi de formă neregulată. În structura lor intră particule opace la electroni. Au fost corelate cu granulele argentofine observate la microscopul fotonic.

Şi la microscopul electronic s-au observat două tipuri de celule principale: active şi inactive (fig. 35 şi 36). Celulele active corespund celulelor mici întunecate din microscopia optică: au aparatul Golgi dezvoltat, mitocondrii alungite şi numeroase granule de secreţie. Celulele inactive (celulele clare din microscopia fotonică) sînt mai mari, mai numeroase, conţin glicogen sub forma de bălţi şi pigment (lipofuscină). Granulele de secreţie sînt foarte puţine sau chiar lipsesc.

B. Celulele oxifile sînt celule mai mari şi mai puţine decît celulele principale; ele au citoplasma intens acidofilă şi nucleul picnotic. Lipsesc la copii pînă la vîrsta de 4 ani, cresc numeric la adulţi şi sînt abundente la vîrstnici. Se dispun în cuiburi sau mici noduli, dar niciodată nu formează foliculi cu coloid. La microscopul electronic, celulele oxifile se disting după structura mitocondriilor (cu creste în coroană) şi dispoziţia lor în pachete, prin lipsa ergastoplasmei, a sistemului golgian şi a granulelor de secreţie. Prezenţa acestora este sporadică.

Scanned with OKEN Scanner

parenchimale vin în contact printr-una din suprafeţele lor cu un capilar sanguin, de care sînt separate prin reţeaua de fibre de reticulină şi în care-şi varsă produşii de secreţie.

Celulele epiteliale, la adult, sînt de două tipuri: celule principale şi celule oxifile.

A. *Celulele principale* sînt cele mai numeroase şi reprezintă unicul tip celular pînă la vîrsta de 10—12 ani. Aceste celule au formă poliedrică, un diametru de 7—10 μ, un nucleu central rotund şi vezicular; mitozele sînt rare. În grupa celulelor principale se deosebesc după mărime şi aspectul citoplasmic: celule clare mari şi celule întunecate mai mici, reprezentînd stadii funcţionale ale aceleiaşi celule.

Citoplasma ambelor tipuri celulare conţine granule cu afinitate pentru sărurile de argint (fig. 34), al căror număr este crescut în hipercalcemie, datorită unei disfuncţii glandulare, şi dispar din celulele în plină activitate. Aceste granule sînt deci granule de secreţie. La microscopul cu fluorescenţă s-a observat prezenţa unui pigment autofluorescent. Mitocondriile prezintă caractere variabile în funcţie de stadiul de secreţie a celulelor. Unele celule conţin şi vacuole cu un conţinut lichid; altele se dispun în mici foliculi cu conţinut coloid.

Histochimic. Se evidenţiază în unele celule glicogen în granule fine răspîndite în toată citoplasma, iar în alte celule — acumulări de glicogen la polul vascular. Granulele de secreţie au reacţia PAS pozitivă.

Ultrastructura. Pe lîngă structurile fine caracteristice oricărei celule, microscopia electronică a evidenţiat prezenţa de granule învelite de o membrană, localizate la nivelul lamelelor sistemului golgian; sînt *granule de secreţie imature* şi *granule mature* răspîndite în toată citoplasma, alcătuind însă aglomerări la polul vascular al celulelor. Granulele acestea sînt mai mari (200—400 mμ) şi de formă neregulată. În structura lor intră particule opace la electroni. Au fost corelate cu granulele argentofine observate la microscopul fotonic.

Şi la microscopul electronic s-au observat două tipuri de celule principale: active şi inactive (fig. 35 şi 36). Celulele active corespund celulelor mici întunecate din microscopia optică: au aparatul Golgi dezvoltat, mitocondrii alungite şi numeroase granule de secreţie. Celulele inactive (celulele clare din microscopia fotonică) sînt mai mari, mai numeroase, conţin glicogen sub forma de bălţi şi pigment (lipofuscină). Granulele de secreţie sînt foarte puţine sau chiar lipsesc.

B. Celulele oxifile sînt celule mai mari şi mai puţine decît celulele principale; ele au citoplasma intens acidofilă şi nucleul picnotic. Lipsesc la copii pînă la vîrsta de 4 ani, cresc numeric la adulţi şi sînt abundente la vîrstnici. Se dispun în cuiburi sau mici noduli, dar niciodată nu formează foliculi cu coloid. La microscopul electronic, celulele oxifile se disting după structura mitocondriilor (cu creste în coroană) şi dispoziţia lor în pachete, prin lipsa ergastoplasmei, a sistemului golgian şi a granulelor de secreţie. Prezenţa acestora este sporadică.

Scanned with OKEN Scanner

Celulele oxifile sînt considerate ca forme de îmbătrînire a celulelor principale.

Vascularizaţia paratiroidelor. Ramuri ale arterelor tiroidiene se capilarizează în interiorul glandelor, formînd bogate reţele care drenează sîngele în venule. Vena principală părăseşte glanda prin hil şi se varsă în unele vene ale tiroidei, ale esofagului, ale traheei.

Inervaţia. Fibre simpatice amielinice însoţesc vasele sanguine formînd plexuri în jurul lor.

Funcţiile glandelor paratiroide. Hormonul secretat de celulele principale clare este paratirina sau parathormonul, extras de Collip (1925), din care Rosmussen (1960) a izolat lanţuri polipeptide cu greutate moleculară variată. Parathormonul reglează metabolismul calciului şi al fosforului, menţinînd balanţa fosfor-calciu în sînge. Intervine în procesul de osificare prin acţiunea sa asupra osteoclastelor şi în dezvoltarea dinţilor.

Hormonul acţionează asupra rinichiului prin diminuarea resorbţiei tubulare şi creşterea excreţiei urinare a fosfatului. În insuficienţa cronică renală, nu-

Fig. 35. Aspect electronomicroscopic al celulelor principale active din paratiroidă normală umană:

S — celulă cu numeroase granule secretorii; *G* — glicogen; *L* — picături de lipide; *aG* — aparat Golgi; *M* — mitocondria; *N* — nuclei; *C* — centrozomi; *R* — ribozomi (din Greep).

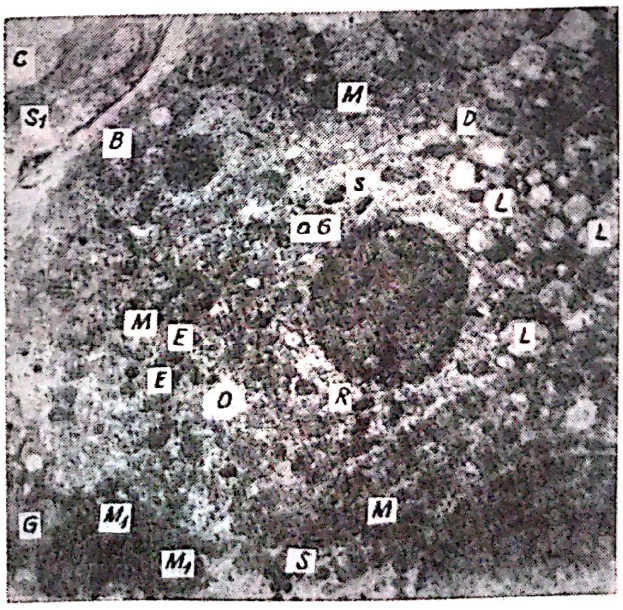

Fig. 36. Aspect electronomicroscopic al celulelor principale inactive din paratiroidă normală umană:

aG — aparat Golgi; *S* — puţine granule secretorii mature; *L* — lipide; *G* — glicogen; *M* — mitocondrii; *E* — ergastoplasmă; *R* — ribozomi; *D* — desmozomi; *O* — celulă oxifilă cu numeroase mitocondrii (M_1); *C* — capilar; *B* — membrana bazală; S_1 — granule secretorii în celula endotelială a epiteliului (din Greep).

Scanned with OKEN Scanner

mărul celulelor principale este crescut, iar celulele clare sînt hipertrofiate. Parathormonul protejează organismul față de factori nocivi proveniți din catabolism.

Hiperfuncția glandelor paratiroide, hiperparatiroidismul, determină o mobilizare a calciului din schelet prin creșterea numerică a osteoclastelor. Consecința este rarefierea oaselor, creșterea nivelului calciului în sînge și producerea de depozite calcare abnorme. La nivelul maxilarelor apar modificări care constau din formațiuni chistice, hemoragii și o scleroză a măduvei osoase (boala Recklinghausen), însoțite de paradentoză). În hipertiroidism, nivelul fosforului în sînge este redus. Avem deci o tulburare a balanței fosfor-calciu sanguin.

În hipofuncția paratiroidelor, hipoparatiroidism, apar fenomene abnorme în calcificarea și dezvoltarea oaselor și dinților. La copii, determină leziuni rahitice și fracturi, tulburări în mineralizarea smaltului sau chiar o oprire în dezvoltarea dinților.

Secreția hormonală este reglată de concentrația calciului în sînge. Ablația unei glande paratiroide determină hipertrofia celor restante. O ablație mai largă cu toată capacitatea de hipertrofie compensatoare duce la fenomenele de tetanie în grade diferite de gravitate.

SUPRARENALA

lac. facultativ 3-4

GLANDELE SUPRARENALE

Glandele suprarenale, la om, sînt organe mici, pereche, situate retroperitoneal în strictă legătură anatomică cu rinichii, de care sînt separate prin țesut conjunctiv, avînd însă o fascie și o capsulă grăsoasă comună. Suprarenala dreaptă este situată chiar la polul superior al rinichiului drept, iar cea stîngă pe partea antero-mediană a rinichiului stîng.

Forma lor este turtită, aproximativ triunghiulară, și suprafața netedă la naștere devine apoi neregulată, datorită unei accentuate descreșteri a substanței corticale, cea mai dezvoltată componentă a suprarenalei. Dimensiunile lor medii (30 mm/25 mm/7—8 mm), ca și forma prezintă unele variații fiziologice în raport cu vîrsta. Uneori se găsesc suprarenale accesorii de mărimi variabile avînd aceeași structură sau cu abateri de la structura normală, acestea din urmă avînd localizări diferite de cele normale.

Ca și hipofiza, suprarenala este un organ complex, epitelionervos, format din două porțiuni distincte avînd origine, structură și funcții diferite. Porțiunea epitelială învelește ca o capsulă porțiunea nervoasă, ceea ce se constată ușor la examenul macroscopic al unei secțiuni prin glanda proaspătă: la periferie se observă o substanță de culoare galbenă, *corticala*, care înconjură o substanță de culoare cenușie, *medulara*.

Histogeneza. Corticala are origine mezodermală; ea provine ca și gonadele din mezoteliul celomic din regiunea situată între cei doi rinichi em-

mărul celulelor principale este crescut, iar celulele clare sînt hipertrofiate. Parathormonul protejează organismul față de factori nocivi proveniți din catabolism.

Hiperfuncția glandelor paratiroide, hiperparatiroidismul, determină o mobilizare a calciului din schelet prin creșterea numerică a osteoclastelor. Consecința este rarefierea oaselor, creșterea nivelului calciului în sînge și producerea de depozite calcare abnorme. La nivelul maxilarelor apar modificări care constau din formațiuni chistice, hemoragii și o scleroză a măduvei osoase (boala Recklinghausen), însoțite de paradentoză). În hipertiroidism, nivelul fosforului în sînge este redus. Avem deci o tulburare a balanței fosfor-calciu sanguin.

În hipofuncția paratiroidelor, hipoparatiroidism, apar fenomene abnorme în calcificarea și dezvoltarea oaselor și dinților. La copii, determină leziuni rahitice și fracturi, tulburări în mineralizarea smalțului sau chiar o oprire în dezvoltarea dinților.

Secreția hormonală este reglată de concentrația calciului în sînge. Ablația unei glande paratiroide determină hipertrofia celor restante. O ablație mai largă cu toată capacitatea de hipertrofie compensatoare duce la fenomenele de tetanie în grade diferite de gravitate.

SUPRARENALA

Lac. facultativ 3-4

GLANDELE SUPRARENALE

Glandele suprarenale, la om, sînt organe mici, pereche, situate retroperitoneal în strictă legătură anatomică cu rinichii, de care sînt separate prin țesut conjunctiv, avînd însă o fascie și o capsulă grăsoasă comună. Suprarenala dreaptă este situată chiar la polul superior al rinichiului drept, iar cea stîngă pe partea antero-mediană a rinichiului stîng.

Forma lor este turtită, aproximativ triunghiulară, și suprafața netedă la naștere devine apoi neregulată, datorită unei accentuate descreșteri a substanței corticale, cea mai dezvoltată componentă a suprarenalei. Dimensiunile lor medii (30 mm/25 mm/7—8 mm), ca și forma prezintă unele variații fiziologice în raport cu vîrsta. Uneori se găsesc suprarenale accesorii de mărimi variabile avînd aceeași structură sau cu abateri de la structura normală, acestea din urmă avînd localizări diferite de cele normale.

Ca și hipofiza, suprarenala este un organ complex, epitelionervos, format din două porțiuni distincte avînd origine, structură și funcții diferite. Porțiunea epitelială învelește ca o capsulă porțiunea nervoasă, ceea ce se constată ușor la examenul macroscopic al unei secțiuni prin glanda proaspătă: la periferie se observă o substanță de culoare galbenă, *corticala*, care înconjură o substanță de culoare cenușie, *medulara*.

Histogeneza. Corticala are origine mezodermală; ea provine ca și gonadele din mezoteliul celomic din regiunea situată între cei doi rinichi em-

brionari (mezonefron). Medulara este de origine neuroectodermică, provenind din celulele migrate din crestele neurale. O parte din aceste celule se va transforma în celule nervoase simpatice, iar altă parte va constitui un complex de paraganglioni răspîndiţi în diferite regiuni ale organismului şi care, în teritoriul wolfian, formează cel mai voluminos paraganglion simpatic, medulara suprarenalei.

Cele două primordii, mezotelial şi simpatic, intră în contact şi apoi cel simpatic se înfundă în cel mezotelial devenit corticala suprarenalei. Apariţia suprarenalelor este timpurie la embrionul de 30 de zile. Elementele celulare, de origine diferită, se dispun în cordoane ce se anastomozează, urmînd mersul vaselor sanguine în care îşi va vărsa produşii de secreţie, hormonii. În luna a 4-a a vieţii intrauterine, glanda are cel mai mare volum, egalînd dimensiunile rinichiului, apoi descreşte prin remanierea substanţei corticale, atingînd la naştere 1/3 din volumul rinichiului. Raportul dintre dezvoltarea substanţei corticale şi a substanţei medulare suferă variaţii în cursul copilăriei şi pubertăţii, stabilindu-se ulterior un anumit raport, după cum vom vedea, caracteristic structurii şi funcţionării normale a glandei. Totuşi, în unele stări fiziologice ca, de exemplu, în gestaţie sau în stări patologice (toxiinfecţioase), datorită marii sensibilităţi a celulelor corticale această substanţă se îngroaşă, raportul deviind de la normal.

În filogenie, s-a observat că celulele nervoase cromafine de la nevertebrate sînt primele celule care secretă o substanţă asemănătoare hormonilor elaboraţi de medulara suprarenalei, celulele corticale fiind caracteristice vertebratelor. La vertebratele inferioare, corticala este separată de medulară (de exemplu, peştii selacieni), structură care a facilitat experienţele de extirpare a uneia sau a ambelor componente. S-a constatat astfel că numai distrugerea corticalei este incompatibilă cu viaţa, substanţa medulară neavînd un rol vital. Veracitatea acestei constatări corespunde şi la om.

La amfibieni şi la unele reptile, ţesutul de origine nervoasă înveleşte pe cel de origine mezotelială, iar la păsări, cele două ţesuturi se întrepătrund.

La toate mamiferele găsim dispoziţia descrisă la om.

Cortexul fetal. La fătul uman, corticala este formată din două zone: o zonă externă cu celule mici numită *cortex permanent*, deoarece va dezvolta cortexul adult, şi o zonă internă cu celule acidofile, mai mari, *cortexul fetal*, situat între cortexul permanent şi medulară (fig. 37). Spre sfîrşitul perioadei fetale, celulele acestui cortex răspund stimulului gonadotrop hipofizar fetal (LH_2) prin elaborarea şi secreţia în mici cantităţi de hormoni androgeni. Cortexul fetal involuează după naştere şi dispariţia lui explică aspectul neregulat al conturului suprarenalei.

Structura microscopică. Pe secţiuni microscopice colorate (planşa 23) se observă capsula fibroasă care înveleşte organul, substanţa corticală şi cea medulară cu dispoziţia celulelor în cordoane separate prin stroma vasculară, iar prin tehnici speciale, structura celulară, prezenţa fibrelor reticulare din stromă şi a inervaţiei organului.

brionari (mezonefron). Medulara este de origine neuroectodermică, provenind din celulele migrate din crestele neurale. O parte din aceste celule se va transforma în celule nervoase simpatice, iar altă parte va constitui un complex de paraganglioni răspîndiţi în diferite regiuni ale organismului şi care, în teritoriul wolfian, formează cel mai voluminos paraganglion simpatic, medulara suprarenalei.

Cele două primordii, mezotelial şi simpatic, intră în contact şi apoi cel simpatic se înfundă în cel mezotelial devenit corticala suprarenalei. Apariţia suprarenalelor este timpurie la embrionul de 30 de zile. Elementele celulare, de origine diferită, se dispun în cordoane ce se anastomozează, urmînd mersul vaselor sanguine în care îşi va vărsa produşii de secreţie, hormonii. În luna a 4-a a vieţii intrauterine, glanda are cel mai mare volum, egalînd dimensiunile rinichiului, apoi descreşte prin remanierea substanţei corticale, atingînd la naştere 1/3 din volumul rinichiului. Raportul dintre dezvoltarea substanţei corticale şi a substanţei medulare suferă variaţii în cursul copilăriei şi pubertăţii, stabilindu-se ulterior un anumit raport, după cum vom vedea, caracteristic structurii şi funcţionării normale a glandei. Totuşi, în unele stări fiziologice ca, de exemplu, în gestaţie sau în stări patologice (toxiinfecţioase), datorită marii sensibilităţi a celulelor corticale această substanţă se îngroaşă, raportul deviind de la normal.

În filogenie, s-a observat că celulele nervoase cromafine de la nevertebrate sînt primele celule care secretă o substanţă asemănătoare hormonilor elaboraţi de medulara suprarenalei, celulele corticale fiind caracteristice vertebratelor. La vertebratele inferioare, corticala este separată de medulară (de exemplu, peştii selacieni), structură care a facilitat experienţele de extirpare a uneia sau a ambelor componente. S-a constatat astfel că numai distrugerea corticalei este incompatibilă cu viaţa, substanţa medulară neavînd un rol vital. Veracitatea acestei constatări corespunde şi la om.

La amfibieni şi la unele reptile, ţesutul de origine nervoasă înveleşte pe cel de origine mezotelială, iar la păsări, cele două ţesuturi se întrepătrund.

La toate mamiferele găsim dispoziţia descrisă la om.

Cortexul fetal. La fătul uman, corticala este formată din două zone: o zonă externă cu celule mici numită *cortex permanent*, deoarece va dezvolta cortexul adult, şi o zonă internă cu celule acidofile, mai mari, *cortexul fetal*, situat între cortexul permanent şi medulară (fig. 37). Spre sfîrşitul perioadei fetale, celulele acestui cortex răspund stimulului gonadotrop hipofizar fetal (LH_2) prin elaborarea şi secreţia în mici cantităţi de hormoni androgeni. Cortexul fetal involuează după naştere şi dispariţia lui explică aspectul neregulat al conturului suprarenalei.

Structura microscopică. Pe secţiuni microscopice colorate (planşa 23) se observă capsula fibroasă care înveleşte organul, substanţa corticală şi cea medulară cu dispoziţia celulelor în cordoane separate prin stroma vasculară, iar prin tehnici speciale, structura celulară, prezenţa fibrelor reticulare din stromă şi a inervaţiei organului.

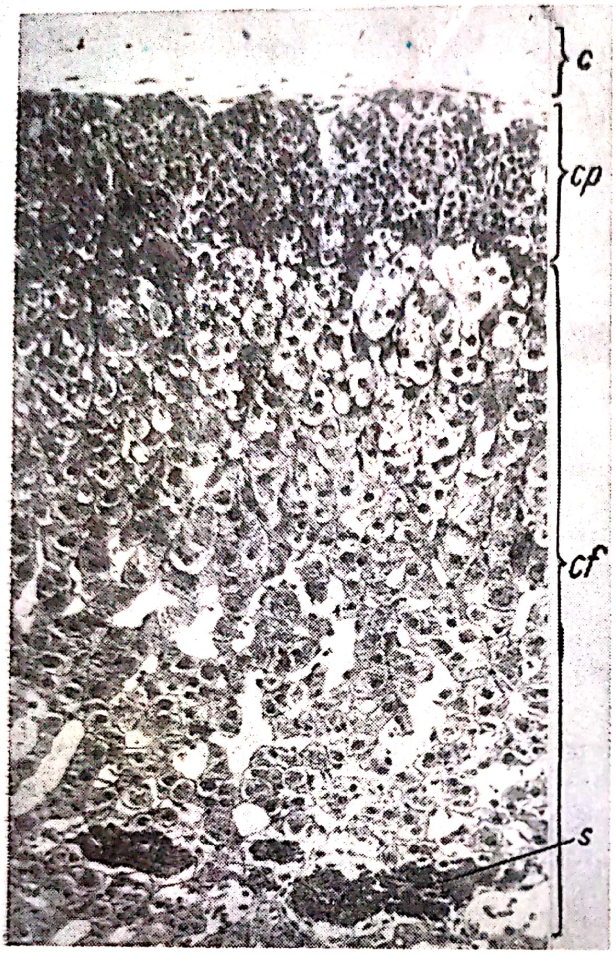

Fig. 37. Secțiune prin glanda suprarenală cu cortex fetal dezvoltat (embrion uman): *C* — capsula; *Cp* — cortex permanent; *Cf* — cortex fetal; *S* — celule simpatocromafine care vor forma medulara (din Greep).

Capsula, relativ subțire, este formată din două straturi: unul extern fibros și un strat intern mai lax, cu celule conjunctive tinere, care constituie blastemul de rezervă pentru celulele corticalei, numeroase vase și uneori mici glande accesorii avînd structura glandei suprarenale. Capsula conține și fibre musculare netede și fibre nervoase. *Trabeculi conjunctivo-vasculari* descind din capsulă, străbat organul, separînd cordoanele corticalei și ale medularei; fibrele de reticulină formează o rețea fină în jurul celulelor glandulare. La nivelul vaselor sanguine, fibrele de reticulină sînt dispuse mai dens și formează împreună cu numeroase fibre colagene și elastice și cu celulele conjunctive (fibrocite, histiocite) și substanța fundamentală, o *stromă* bogată. Unele celule conjunctive, după opinia lui Berliner și a altor cercetători, ar fi implicate în biosinteza și secreția hormonală. Fibrele elastice, absente în corticală, formează o rețea densă în medulară.

Corticala sau corticosuprarenala reprezintă 80—90% din volumul total al glandei. Importanța vitală a corticalei a fost demonstrată pentru prima dată la om în a 6-a decadă a secolului al XIX-lea de către Addison, în tuberculoza cortexului care prin leziunile distructive este comparabilă cu extirparea experimentală la animale. Confirmarea rolului vital al corticosuprarenalei a fost definită în 1930 cînd s-a obținut extractul numit „cortină", prin care s-a reușit menținerea în viață a animalelor suprarenalectomizate.

Parenchimul corticalei este format din celule epiteliale poliedrice, rotunde sau alungite, de mărimi variabile, care se dispun în cordoane separate prin stroma vasculonervoasă. Capilarele formează o rețea anastomotică în jurul celulelor, în așa fel încît fiecare celulă vine în contact direct cu un vas sanguin. Caracteristic pentru celule este prezența de lipoizi care conferă cortexului culoarea galbenă. Lipoizii, considerați suportul hormonilor steroizi, constituie o „rezervă de material precursor" necesar biosintezei rapide a hormonilor.

Scanned with OKEN Scanner

Dispoziția cordoanelor, determinată de arhitectonia vasculară, stă la baza constituției histologice a corticosuprarenalei. Aceasta este formată din trei zone care se succedă de la capsulă la medulară: zona glomerulară, zona fasciculată și zona reticulată.

Pe lîngă această structură, descrisă de A r n o l d (1866), astăzi cunoaștem structura fină, metabolismul celulelor corticale, relațiile lor cu stroma vasculonervoasă, structura și localizarea celulară a hormonilor.

Z o n a g l o m e r u l a r ă, zona cea mai externă, este subțire și alcătuită din celule mici, rotunde sau alungite, dispuse în cordoane scurte în formă de arc sau glomeruli. Dimensiunile acestei zone variază în raport cu vîrsta, cu sexul și cu alimentația, indicînd o activitate glandulară mai crescută sau mai scăzută. Celulele au nucleul sferic, bogat în granule de cromatină, cu 1—2 nucleoli. Citoplasma, bazofilă, conține numeroase ribonucleoproteine (RNP), mitocondrii mici, ovalare, granulații fine și vacuole. La microscopul cu fluorescență se evidențiază prezența vitaminei A, iar prin metode histochimice și microscopie electronică, prezența vitaminei ca și a lipoizilor, mai ales în celulele cele mai profunde (fig. 38). Mitozele sînt relativ frecvente.

Celulele secretă hormoni ce intervin în metabolismul apei și al electroliților, numiți mineralcorticoizi, *aldosteronul* avînd cea mai mare activitate mineralcorticoidă. În alimentația lipsită de sodiu sau bogată în potasiu se remarcă mărirea zonei glomerulare și modificări histologice care denotă o activitate hormonală crescută; hiperplazia celulelor poate determina formarea de tumori cu creșterea excreției de aldosteron și consecutiv tulburări ale echilibrului electroliților și apei.

Z o n a f a s c i c u l a t ă, zona cea mai întinsă și cea mai reactivă, continuă fără demarcație netă zona glomerulară. Celulele zonei fasciculate sînt mari, turgescente, dispuse în cordoane paralele. Nucleul sferic prezintă

Fig. 38. Imagine electronooptică a unei celule glandulare din zona glomerulară a corticosuprarenalei:
N — nucleu; *L* — picături de lipide (din Greep).

1—2 nucleoli, numărul şi mărimea fiind în raport cu activitatea celulară. Citoplasma este bazofilă la tineri şi acidofilă la adulţi; ea devine bazofilă cînd activitatea celulară este solicitată de acţiunea diferiţilor stimuli. Mitocondriile sînt numeroase şi filamentare, aparatul Golgi fiind situat spre polul vascular. Mitozele sînt mai rare decît în zona glomerulară. Microscopia electronică arată că aceste celule conţin un reticul endoplasmic agranular dezvoltat, numeroase mitocondrii cu invaginaţii tubulare, ribozomi liberi, aglomerări de corpi denşi şi vezicule înconjurate de o membrană, un sistem Golgi şi microvili la suprafeţele care vin în contact cu vasele sanguine.

Histochimia evidenţiază lipoizi-colesterol, esteri de colesterol, grăsimi neutre, cu aspect de picături mici (lipozomi) şi numeroase în condiţiile unei stimulări moderate, mari şi mai puţine în cazul unei stimulări prelungite, puţine şi coalescente în absenţa acţiunii stimulatoare. Vacuole cu lipoizi se observă şi în mitocondrii, cea ce indică participarea lor la procesul de biosinteză a hormonilor. Prezenţa şi cantitatea lipoizilor (fig. 39) sînt deci în raport direct cu activitatea secretorie a celulelor. Prin metode histochimice se evidenţiază şi prezenţa vitaminei C, în cantităţi variabile, în raport cu starea fiziologică a celulelor şi prezenţa acidului adenozintrifosforic (ATP), ambele implicate în biosinteza hormonilor, avînd rolul de a inhiba transformarea colesterolului care stă la baza biogenezei hormonilor corticosteroizi, al cărui ritm este sub dependenţa hormonului corticotrop (ACTH). Acesta suprimă acţiunea inhibitoare exercitată de vitamina C şi de ATP asupra desfăşurării ritmice a procesului de transformare a colesterolului (I. M a n t a).

Histoenzimologia a demonstrat că celulele corticale din zona fasciculată conţin enzime ce intervin în şuntul hexozomonofosfatului şi în sinteza hormonilor steroizi.

După utilizarea tehnicilor care folosesc solvenţi ai grăsimilor, celulele prezintă un aspect spongios, de unde şi denumirea de *spongiocite*.



Fig. 39. Aspect electronooptic al celulei spongioase din zona fasciculată încărcată cu picături lipidice (din Greep).

Scanned with OKEN Scanner

În partea internă a zonei fasciculate să găsesc, printre spongiocite, *celule întunecate* de diferite mărimi, cu nucleu voluminos şi cromatină abundentă, cu citoplasmă bogată în mitocondrii, sistem Golgi distinct şi puţine incluziuni lipidice. Aceste celule sînt considerate forme de trecere spre celulele clare, spongioase.

Celulele zonei fasciculate secretă hormonii care intervin predominant în metabolismul glucidic, numiţi *glucocorticoizi,* în metabolismul protidic şi în metabolismul lipidic, determinînd creşterea conţinutului glicogenic şi lipidic al ficatului. Dintre glucocorticoizi, cei mai activi la om sînt cortizona şi cortizolul, care se găsesc şi în cea mai mare cantitate. Cortizolul are o acţiune antiinflamatorie, antialergică, antitoxică, folosită în terapeutica colagenazelor, în ciroza hepatică ş.a.

Zona reticulată, zona profundă a corticalei, situată între zona fasciculată şi substanţa medulară, este îngustă, lipseşte la sugari şi are dezvoltarea deplină începînd cu pubertatea. Celulele acestei zone sînt mai mici decît celulele zonei fasciculate, au mărimi variabile şi structură diferită în funcţie de activitatea şi evoluţia lor. Celule întunecate, cu numeroase mitocondrii, cu conţinut sărac sau lipsite de lipozi (fig. 40), prezintă frecvent granule de pigment; apare astfel un contrast izbitor între aceste două zone ce se succedă. Contrastul este mărit şi prin dispoziţia în reţea a cordoanelor celulare între care se găsesc capilare cu lumen mai larg. Caracteristic pentru celulele zonei reticulate este deci prezenţa granulelor de pigment, mai ales în celulele din vecinătatea medularei. Pigmentul este abundent în primii ani ai copilăriei, cînd provine din hemoragiile cauzate de distrugerile vaselor în timpul transformărilor ce au loc în cortex. Acest

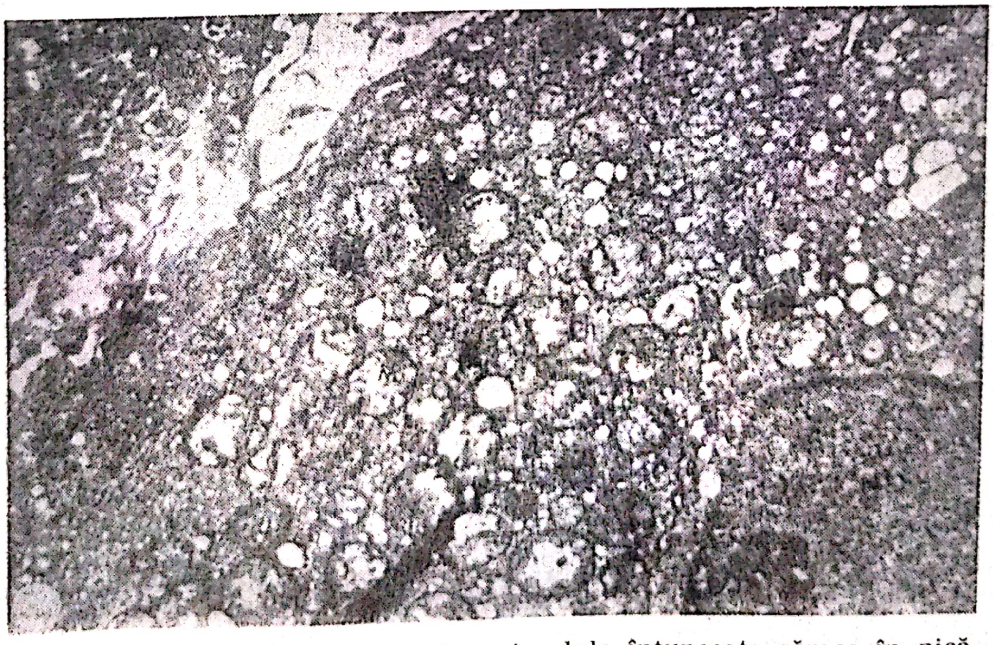

Fig. 40. Aspect electronooptic al unei celule întunecate sărace în picături lipidice, din zona reticulată (din Greep).

Scanned with OKEN Scanner

pigment dispare ulterior, dar apar la adult alte granule de pigment care devin mai abundente la vîrstnici. Natura acestui pigment este discutată; se crede că ar fi un complex de cromolipidie care fixează adrenalina, ceea ce ar explica abundenţa lui în funcţie de acţiunea predominantă a tonusului simpatic.

Celulele conţin şi granulaţii fucsinofile de semnificaţie încă necunoscută. Mitozele sînt extrem de rare.

Prezenţa lipoizilor în unele celule arată că şi în această zonă se secretă hormoni steroizi. Aici are loc sinteza şi eliberarea hormonilor de tip sexual, 17-cetosteroizi (estrogeni, progesteron, androgeni), această zonă constituind, la femeie, o sursă de hormoni androgeni; secreţia lor în exces determină virilismul (masculinizarea).

Regenerarea celulelor corticosuprarenalei se face pe seama ţesutului mezenchimal subcapsular numit blastem şi prin mitoza celulelor din cele trei zone, îndeosebi din zona glomerulată. Corticosuprarenala prezintă modificări în legătură cu vîrsta şi cu sexul. La femeie, cele trei zone sînt bine distincte şi au o dezvoltare proporţională; la menopauză apar modificări care constau din reducerea zonelor glomerulată şi reticulată şi dezvoltarea consecutivă a zonei fasciculate. La bărbat, stratificarea este mai puţin netă, zona reticulată este mai îngustă şi modificările de involuţie, identice cu cele de la femei, se instalează mai lent, în raport cu reducerea activităţii spermatogenetice.

Corticosuprarenala prezintă modificări legate şi de unele stări funcţionale (de exemplu, gestaţia) şi determinate de factori infecţioşi şi toxici. Factorii de stress, de orice natură, determină hipertrofia şi hiperplazia celulelor corticale cu consecutiva creştere a zonei fasciculate.

Structura şi funcţiile corticosuprarenalei sînt sub dependenţa hormonului hipofizar corticotrop; astfel, la nivelul acestei substanţe apar modificări morfofiziologice corelate cu hipo- sau hipersecreţie de ACTH.

Nivelul hormonilor corticoizi din sînge influenţează printr-un mecanism de retroacţiune (feed-back) secreţia de ACTH. Inhibarea secreţiei de ACTH de către secreţia defectuoasă a celulelor corticalei (zona fasciculată) determină modificări structurale ale adenohipofizei. Se creează astfel o corelaţie între aceste două glande endocrine, în care rolul major îl are hipotalamusul care declanşează secreţia de ACTH.

În ceea ce priveşte tulburările morfofiziologice ale corticosuprarenalei unele sînt congenitale şi sînt determinate de deficienţe enzimatice apărute în timpul dezvoltării embrionare, iar altele, de apariţie mai tardivă sînt datorate unor carenţe în alimentaţie, unor stări infecţioase, toxice sau unui stress psihic.

Tulburările congenitale se manifestă din copilărie prin modificări somatice şi de comportament. O hiperplezie congenitală determină la fetiţe o dezvoltare somatică impresionantă, apariţia prepubertăţii la vîrsta de 2—3 ani, schimbarea vocii, semne de pseudohermafroditism, iar la băieţi apariţia pubertăţii la vîrsta de 2—3 ani.

Medulara sau medulosuprarenala nu este net delimitată de corticală, cordoane scurte corticale pătrunzînd la periferia medularei. Parenchimul

medulosuprarenalei este format din celule mici poliedrice dispuse în cordoane scurte în jurul cărora se găseşte o stromă săracă, bogat vascularizată şi largi capilare arteriale şi venoase. Celulele vin astfel în contact printr-un pol cu vasul arterial şi prin polul opus cu vasul venos în care-şi varsă produşii de secreţie, adrenalina şi noradrenalina. Nucleul este mare şi veziculos; citoplasma bazofilă conţine granule fine, refringente, cu afinitate pentru sărurile de crom cu care se colorează în stare proaspătă în cafeniu, de unde şi denumirea de celule *cromafine* sau *feocrome*. Cu clorura ferică, granulele se colorează în albastru-verde, cu tetraoxidul de osmium apar de culoare roz ce virează spre negru, reacţii caracteristice şi soluţiilor de adrenalină. Granulele sînt mici, rotunde şi dispuse dens. Ele reacţionează şi la alţi agenţi oxidanţi datorită conţinutului lor în *catecholamine*, dihidroxiderivaţi ai tirozinei; prin polimerizare ei dau derivaţi oxidaţi numiţi *adrenoeromi* pe care-i demonstrăm prin reacţiile amintite. Catecholaminele sînt de două feluri: *adrenalina* sau *epinefrina* şi *noradrenalina* sau *norepinefrina*, substanţe cu rol diferit în organism. Acestor două tipuri de catecholamine le corespund histologic două tipuri de celule, demonstrate prin metode histochimice şi fluorescenţă: celula cu granule purtătoare de adrenalină şi celule cu granule purtătoare de noradrenalină. Prezenţa adrenalinei conferă celulelor secretoare o fluorescenţă verzuie, pe cînd celulele care secretă noradrenalina au o fluorescenţă galbenă-verzuie.

Cele două categorii de celule au fost identificate la microscopul electronic de către W o o d: celule cu granule mai dense la electroni şi celule cu granule mai puţin dense la electroni (fig. 41). Ambele tipuri au mitocondrii nu prea numeroase şi puţini poliribozomi, dar sistemul golgian este bine

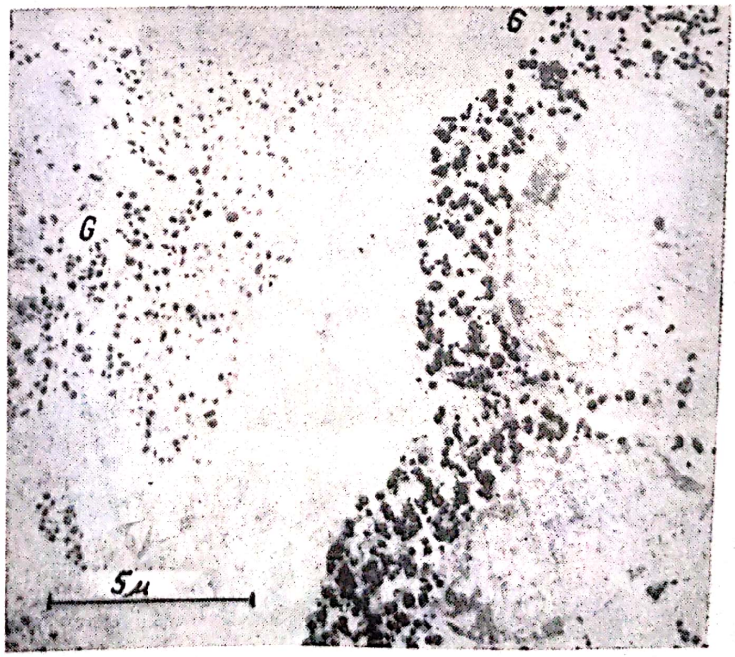

Fig. 41. Imagine electronomicroscopică a celulelor din medulosuprarenală:
granule de secreţie (G) ale celor două tipuri de celule se diferenţiază prin densitatea lor la electroni (din Greep).

Scanned with OKEN Scanner

dezvoltat şi veziculele conţin granule de densităţi diferite. Veziculele se deplasează spre polul celulei care vine în contact cu venule. Prezenţa de granule cromafine în sîngele venos a fost demonstrată de R o g o v. Conţinutul celulelor în granule variază cu vîrsta, cu diferite stări fiziologice, în unele boli infecţioase şi în diferite alte condiţii.

Vitamina C, prezentă şi în medulosuprarenală, este implicată în sinteza adrenalinei.

Rolul hormonilor secretaţi de celulele medulosuprarenalei este bine cunoscut. Adrenalina a fost izolată la începutul secolului al XX-lea, dar noradrenalina abia din al 5-lea deceniu al secolului. Ambele substanţe acţionează asupra aparatului cardiovascular, dar nu sinergic, ci antagonist. Ambii hormoni intervin în stările provocate de factori stressanţi fizici şi psihici, fiind „efectorii alarmei nervoase" în condiţiile neobişnuite pentru organism (Şt. M i l c u, C. L u n g u). Adrenalina acţionează asupra musculaturii netede, intervine în metabolismul glucidic, protidic şi lipidic.

Vascularizaţia glandelor suprarenale (fig. 42 şi 43) provine din trei surse majore: artera frenică, aorta abdominală şi artera renală, ale căror ramuri formează un bogat plex subcapsular. Din acest plex pornesc arteriole scurte care străbat radiar corticala, formînd capilare venoase ce determină arhitectonia parenchimului, şi arteriole lungi care, după ce traversează corticala, se capilarizează în medulară. Între capilarele corticale şi cele medulare există anastomoze, prin care sîngele venos trece în medulară, unde este colectat de vene ce se deschid în vena centrală medulară. Această venă are un perete puternic musculos, format din fibre musculare

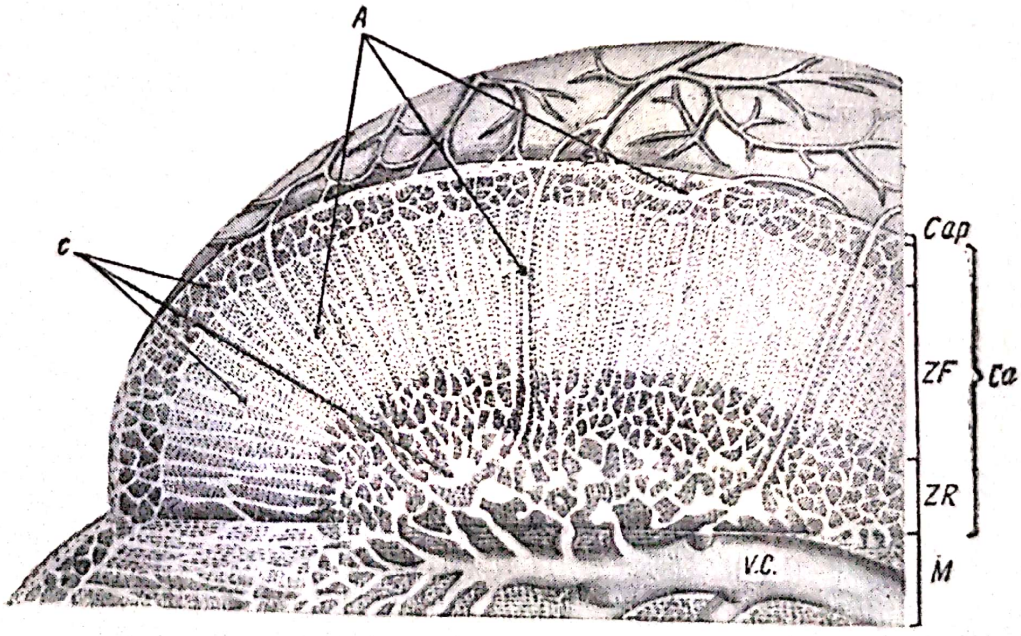

Fig. 42. Schema circulaţiei glandei suprarenale:
Cap — capsula cu artere şi arteriole; *Co* — corticala; *ZG* — zona glomerulară; *ZF* — zona fasciculată; *ZR* — zona reticulară; *M* — medulara; *A* — arteriole; *C* — capilare; *CV* — vena centrală a medularei (din Greep).

netede dispuse în straturi longitudinale și oblice, structură importantă pentru reglarea circulației sanguine și reglarea răspîndirii hormonilor în organism. Vena părăsește medulara prin hil. Sub acțiunea hormonului corticotrop, arteriolele din corticosuprarenală se contractă (observație făcută în vivo la animale), acțiune reflexă importantă pentru circulația hormonilor corticoizi.

Vasele limfatice se găsesc numai în capsulă și în medulară; ele părăsesc organul printr-un canal colector, alături de vena centrală.

Inervația. Corticosuprarenala este inervată de fibre nervoase simpatice provenite din plexul solar, ganglionar și semilunar. În capsulă, fibrele formează plexuri din care se desprind filete ce înconjură ca o rețea vasele. Unele fibre se termină chiar în capsulă, altele în zona glomerulată și în zona fasciculată. I. T. Niculescu a evidențiat terminații pericelulare în zona glomerulată și în porțiunea externă a zonei fasciculate. Prin metode histoenzimatice, I. Diculescu a relevat o activitate colinesterazică intensă la nivelul trunchiului nervos capsular și a fibrelor nervoase care în cele trei zone au aceeași orientare ca și cordoanele. Unii cercetători au semnalat terminațiuni nervoase, chiar intracitoplasmatice.

Fibrele nervoase însoțesc vasele și în medulară.

Medulosuprarenala este foarte bogat inervată de fibre simpatice din splanhnic. Ele formează plexuri și se termină în coșulețe pericelulare. În medulosuprarenală se găsesc și microganglioni nervoși de-a lungul vaselor, celulele lor venind în contact cu celulele cromafine și cu vasele sanguine. Structura acestor

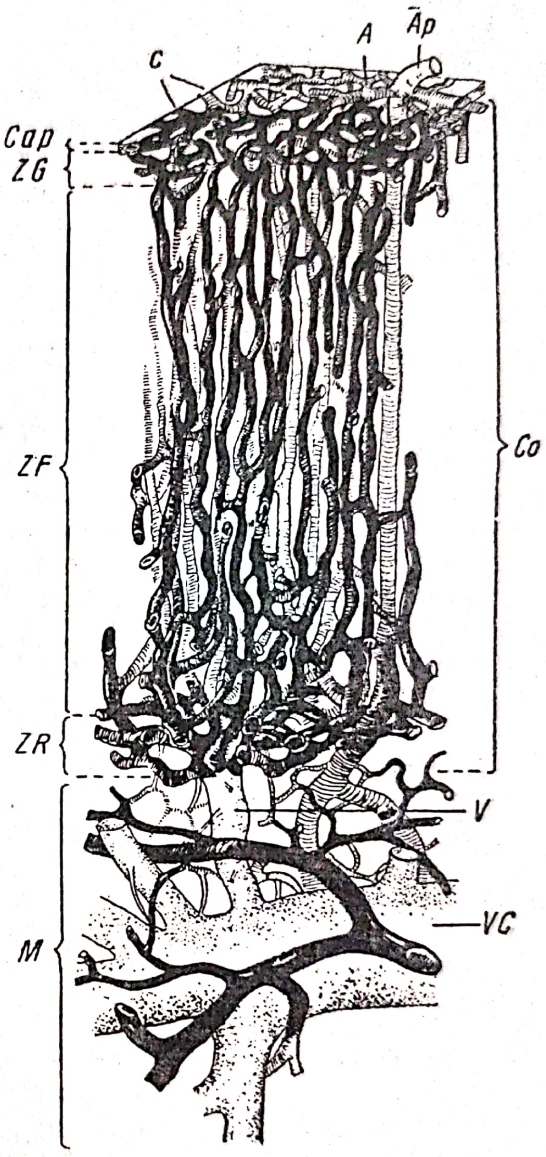

Fig. 43. Schema vascularizației glandei suprarenale:

Cap — capsulă; *Co* — corticala cu cele trei zone; *ZG* — zona glomerulară; *ZF* — zona fasciculată; *ZR* — zona reticulată; *M* — medulara; *C* — capilare; *A* — arteriole; *Ap* — arteră penetrantă; *V* — venă colectoare; *VC* — vena centrală a medularei (după Greep).

Scanned with OKEN Scanner

microganglioni a fost descrisă de D o g i e l. Terminaţiunile lor nervoase în contact cu vasele sînt considerate chemoreceptori.

O activitate intensă colinesterazică şi acetilcolinesterazică a fost demonstrată atît în fibrele nervoase cît şi în celulele nervoase şi glandulare de către I. D i c u l e s c u şi colab.

Inervaţia bogată şi complexă a medularei împreună cu celulele cromafine care constituie parenchimul fac din medulosuprarenală un mare ganglion nervos simpatic.

Medulosuprarenala nu este indispensabilă vieţii, hormonii ei fiind secretaţi de celulele cromafine care formează aglomerări în anumite regiuni ale organismului, numite paraganglioni.

PARAGANGLIONII

În organismul vertebratelor superioare există acumulări mai mari sau mai mici de celule cromafine care secretă adrenalină şi au aceeaşi origine şi raporturi cu simpaticul ca şi medulosuprarenala. Ansamblul lor constituie complexul paraganglionar sau paraganglionii. În structura paraganglionilor, pe lîngă celulele cromafine, intră fibre nervoase mielinice şi amielinice, celule nervoase ganglionare şi o bogată vascularizaţie. Aceste formaţiuni mici sînt răspîndite în ţesutul conjunctiv retroperitoneal, în ţesutul conjunctiv al ovarului, al uterului, în adventiţia veziculelor seminale şi a vezicii urinare. Cel mai mare paraganglion este organul Zuckerkandl sau paraganglionul aortic abdominal, care se găseşte la copii în ţesutul conjuctivo-adipos înaintea aortei abdominale. Acesta este foarte mic la adolescenţi, apoi involuează total.

Există paraganglioni, cu origine parasimpatică, în raport cu nervul vag şi glosofaringian: paraganglionul carotidian şi cel supracardiac care sînt formaţi însă din celule poliedrice necromafine ce nu secretă adrenalină, din elemente nervoase şi o bogată vascularizaţie. Aceştia sînt consideraţi receptori care controlează compoziţia sîngelui, îndeosebi conţinutul în gaze.

Scanned with OKEN Scanner

Scanned with OKEN Scanner

APARATUL DIGESTIV

CAVITATEA BUCALĂ

Cavitatea bucală sau cavitatea orală reprezintă prima porţiune a tubului digestiv, fiind delimitată anterior de două formaţiuni cutaneomembranoase denumite *buze*. Ea comunică cu exteriorul, cu fosele nazale, cu laringele şi se continuă în partea posterioară cu faringele, esofagul şi stomacul. Cavitatea bucală prezintă două compartimente: unul *anterior*, numit *vestibulul cavităţii bucale*, cuprins între cele două buze, faţa internă a obrajilor şi faţa anterioară a arcadelor dentare; celălalt *posterior*, numit şi *cavitatea bucală propriu-zisă*, situat înapoia arcadelor dentare şi a orificiului anterior al cavităţii bucale.

Întreaga cavitate bucală este căptuşită de o mucoasă bucală, care pe alocuri prezintă aspecte particulare morfofuncţionale. Cavitatea bucală conţine o serie de organe, dintre care în unele predomină ţesuturile dure, cum ar fi dintele şi alveolele dentare săpate în osul mandibular şi maxilar, sau altele, alcătuite din ţesuturi moi, ca limba, lueta, glandele salivare majore şi minore. La nivelul cavităţii bucale se desfăşoară o serie de *acţiuni mecanice* (triturarea, melanjarea alimentelor) şi de *acţiuni metabolice* (digestia salivară), care duc în final la formarea bolului alimentar ce este împins mai departe în faringe şi în celelalte segmente ale tubului digestiv pentru o prelucrare mult mai fină.

Buzele delimitează şi circumscriu orificiul anterior al cavităţii orale, pe care îl închid sau deschid după nevoie. Fiecare buză este formată din trei porţiuni care se deosebesc structural: porţiunea sau segmentul extern acoperită de tegument, porţiunea sau segmentul intern reprezentat printr-o mucoasă şi, între ele, zona sau linia de tranziţie (fig. 44).

Faţa externă a buzei este acoperită de piele, care prezintă un epiderm format dintr-un epiteliu pluristratificat keratinizat şi un derm format din ţesut conjunctiv semimodelat. Acesta trimite către epiderm numeroase papile adelomorfe. În pielea buzei se găsesc prezente fire de păr cu glandele sebacee anexate lor, precum şi glande sudoripare. Către linia de tranziţie, aceste formaţiuni, anexe ale pielei, devin din ce în ce mai rare.

Scanned with OKEN Scanner

APARATUL DIGESTIV

CAVITATEA BUCALĂ

Cavitatea bucală sau cavitatea orală reprezintă prima porţiune a tubului digestiv, fiind delimitată anterior de două formaţiuni cutaneomembranoase denumite *buze*. Ea comunică cu exteriorul, cu fosele nazale, cu laringele şi se continuă în partea posterioară cu faringele, esofagul şi stomacul. Cavitatea bucală prezintă două compartimente: unul *anterior*, numit *vestibulul cavităţii bucale*, cuprins între cele două buze, faţa internă a obrajilor şi faţa anterioară a arcadelor dentare; celălalt *posterior*, numit şi *cavitatea bucală propriu-zisă*, situat înapoia arcadelor dentare şi a orificiului anterior al cavităţii bucale.

Întreaga cavitate bucală este căptuşită de o mucoasă bucală, care pe alocuri prezintă aspecte particulare morfofuncţionale. Cavitatea bucală conţine o serie de organe, dintre care în unele predomină ţesuturile dure, cum ar fi dintele şi alveolele dentare săpate în osul mandibular şi maxilar, sau altele, alcătuite din ţesuturi moi, ca limba, lueta, glandele salivare majore şi minore. La nivelul cavităţii bucale se desfăşoară o serie de *acţiuni mecanice* (triturarea, melanjarea alimentelor) şi de *acţiuni metabolice* (digestia salivară), care duc în final la formarea bolului alimentar ce este împins mai departe în faringe şi în celelalte segmente ale tubului digestiv pentru o prelucrare mult mai fină.

Buzele delimitează şi circumscriu orificiul anterior al cavităţii orale, pe care îl închid sau deschid după nevoie. Fiecare buză este formată din trei porţiuni care se deosebesc structural: porţiunea sau segmentul extern acoperită de tegument, porţiunea sau segmentul intern reprezentat printr-o mucoasă şi, între ele, zona sau linia de tranziţie (fig. 44).

Faţa externă a buzei este acoperită de piele, care prezintă un epiderm format dintr-un epiteliu pluristratificat keratinizat şi un derm format din ţesut conjunctiv semimodelat. Acesta trimite către epiderm numeroase papile adelomorfe. În pielea buzei se găsesc prezente fire de păr cu glandele sebacee anexate lor, precum şi glande sudoripare. Către linia de tranziţie, aceste formaţiuni, anexe ale pielei, devin din ce în ce mai rare.

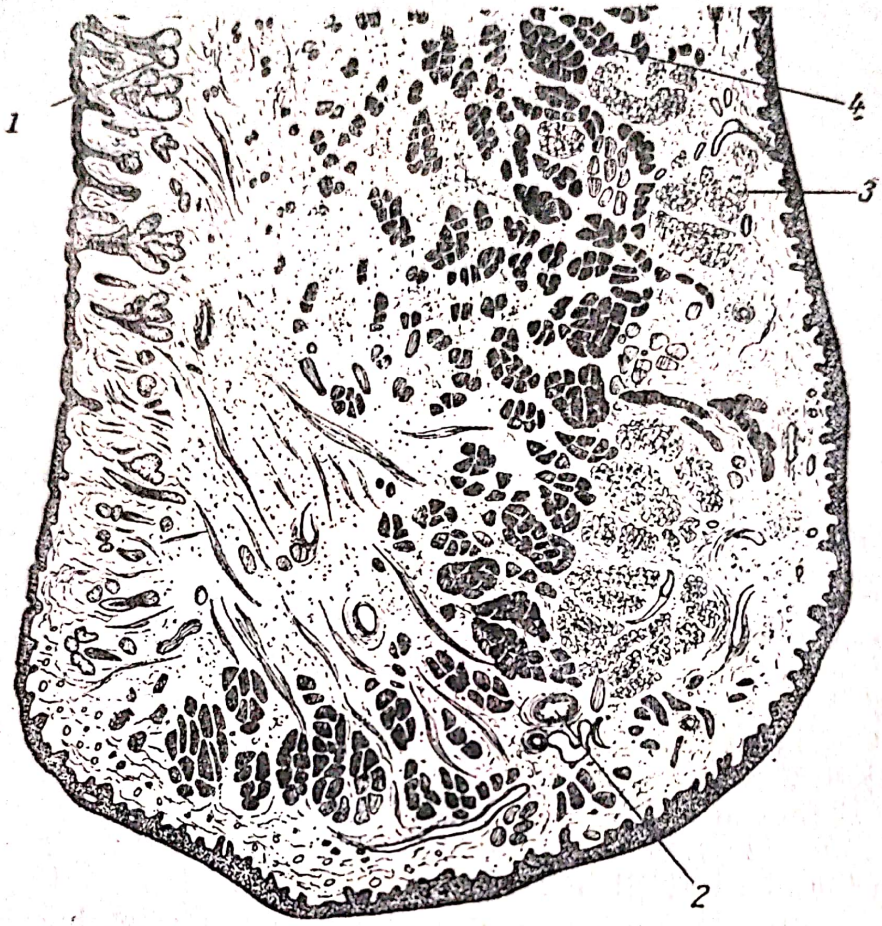

Fig. 44. Secțiune prin buză:
1 — glande sebacee; *2* — arteriolă; *3* — glandele corionului mucoasei; *4* — mușchiul orbicular al buzelor.

Fața internă a buzei este reprezentată printr-o mucoasă, care face parte din mucoasa ce acoperă întreaga cavitate orală. La nivelul buzei, mucoasa este alcătuită pe cea mai mare întindere dintr-un epiteliu pluristratificat pavimentos nekeratinizat sau moale, cu excepția regiunii adiacente zonei de tranziție, unde se observă frecvente aspecte de prekeratinizare. Epiteliul se sprijină pe un corion de care este separat printr-o membrană bazală. Țesutul conjunctiv al corionului conține fibre colagene, elastice și mai rar fibre de reticulină, care apar pe alocuri vizibil ordonate. Celulele conjunctive din corion aparțin în special tipului fibroblastic, dar nu lipsesc nici histiocitele, mastocitele sau rare plasmocite. Corionul mucoasei este bogat vascularizat, ceea ce determină prezența unei culori roz-roșie la nivelul segmentului intern al buzei. În corionul profund al segmentului extern și intern se găsește *mușchiul orbicular al buzelor*, format din mănunchiuri de fibre musculare striate cu orientare paralelă sau oblică față de axul mare al orificiului bucal. Orbicularul buzelor asigură mișcările acestora, contribuind la închiderea și deschiderea orificiului anterior al cavității bucale.

Scanned with OKEN Scanner

Linia sau zona de tranziție se găsește numai la om, fiind partea cea mai roșie a buzei. La nivelul ei, epidermul se reduce ca înălțime, iar stratul lucid apare deosebit de dezvoltat în dăuna stratului cornos. Dermul subiacent formează numeroase papile, extrem de mici, așezate palisadic. Firele de păr se reduc mult ca număr și dispar către mucoasă. La fel și glandele sudoripare și sebacee. Acestea din urmă apar totuși mai numeroase la colțurile buzelor.

Structurile cavității bucale sînt reprezentate prin mucoasa bucală, dinți, limbă și luetă.

Mucoasa bucală este formată dintr-un epiteliu și un corion al căror aspect morfologic și funcțional diferă după diferitele regiuni ale cavității orale. Mucoasa bucală este separată în unele zone de structurile subiacente printr-un strat submucos de grosime variabilă care lipsește mai ales pe planurile osoase dure, puncte în care corionul mucoasei se continuă direct cu periostul osos. Mucoasa bucală prezintă variații zonale ce permit împărțirea ei în trei categorii morfofuncționale:

a) mucoasa bucală obișnuită de acoperire;
b) mucoasa bucală masticatorie;
c) mucoasa bucală specializată.

a) *Mucoasa bucală obișnuită de acoperire* reprezintă partea cea mai întinsă a mucoasei, avînd rolul de a căptuși cavitatea orală (vestibulul oral, fața internă a obrajilor, fața inferioară a limbii și a luetei). Este formată dintr-un epiteliu pluristratificat pavimentos de tip moale, nekeratinizat, și un corion. Epiteliul este separat de corion printr-o membrană bazală destul de groasă. Corpul mucos al lui Malpighi din epiteliul bucal nu diferă morfologic și citologic de alte epitelii pluristratificate pavimentoase. Stratul cornos însă lipsește complet, iar celulele de suprafață așezate în mai multe rînduri se turtesc complet, degenerează, își pierd nucleul și se descuamează în cavitatea bucală. Corionul mucoasei este format din țesut conjunctiv semimodelat, bogat vascularizat. El formează înspre epiteliu numeroase papile adelomorfe, de formă neregulată și dimensiuni diferite. Fibrele conjunctive sînt destul de abundente, în zona papilară predominînd fibrele de reticulină, iar în partea profundă a corionului — fibre elastice. Fibrele colagenice sînt rare, dar așezate pe alocuri în mănunchiuri. Tot în corion se găsesc numeroase infiltrații limfoide, glande salivare accesorii a căror secreție este de obicei mixtă; ele sînt mai rare în corion și mai dese în stratul următor al submucoasei.

Submucoasa apare ca un țesut conjunctiv mai puțin dens decît corionul mucoasei, datorită reducerii numărului de fibre conjunctive, fiind formată din țesut conjunctiv lax. În schimb, la nivelul ei sînt foarte frecvenți acinii glandulari. În dreptul mușchilor feței, submucoasa se unește cu epimisiumul sau fascia de acoperire a acestora. Aceasta face ca la nivelul obrajilor, contracția mușchilor respectivi să îndepărteze mucoasa și astfel să o ferească de a fi prinsă între arcadele dentare în timpul masticației. Submucoasa este totodată locul cel mai favorabil introducerii substanțelor anes-

Linia sau zona de tranziţie se găseşte numai la om, fiind partea cea mai roşie a buzei. La nivelul ei, epidermul se reduce ca înălţime, iar stratul lucid apare deosebit de dezvoltat în dăuna stratului cornos. Dermul subiacent formează numeroase papile, extrem de mici, aşezate palisadic. Firele de păr se reduc mult ca număr şi dispar către mucoasă. La fel şi glandele sudoripare şi sebacee. Acestea din urmă apar totuşi mai numeroase la colţurile buzelor.

Structurile cavităţii bucale sînt reprezentate prin mucoasa bucală, dinţi, limbă şi luetă.

Mucoasa bucală este formată dintr-un epiteliu şi un corion al căror aspect morfologic şi funcţional diferă după diferitele regiuni ale cavităţii orale. Mucoasa bucală este separată în unele zone de structurile subiacente printr-un strat submucos de grosime variabilă care lipseşte mai ales pe planurile osoase dure, puncte în care corionul mucoasei se continuă direct cu periostul osos. Mucoasa bucală prezintă variaţii zonale ce permit împărţirea ei în trei categorii morfofuncţionale:

a) mucoasa bucală obişnuită de acoperire;
b) mucoasa bucală masticatorie;
c) mucoasa bucală specializată.

a) *Mucoasa bucală obişnuită de acoperire* reprezintă partea cea mai întinsă a mucoasei, avînd rolul de a căptuşi cavitatea orală (vestibulul oral, faţa internă a obrajilor, faţa inferioară a limbii şi a luetei). Este formată dintr-un epiteliu pluristratificat pavimentos de tip moale, nekeratinizat, şi un corion. Epiteliul este separat de corion printr-o membrană bazală destul de groasă. Corpul mucos al lui Malpighi din epiteliul bucal nu diferă morfologic şi citologic de alte epitelii pluristratificate pavimentoase. Stratul cornos însă lipseşte complet, iar celulele de suprafaţă aşezate în mai multe rînduri se turtesc complet, degenerează, îşi pierd nucleul şi se descuamează în cavitatea bucală. Corionul mucoasei este format din ţesut conjunctiv semimodelat, bogat vascularizat. El formează înspre epiteliu numeroase papile adelomorfe, de formă neregulată şi dimensiuni diferite. Fibrele conjunctive sînt destul de abundente, în zona papilară predominînd fibrele de reticulină, iar în partea profundă a corionului — fibre elastice. Fibrele colagenice sînt rare, dar aşezate pe alocuri în mănunchiuri. Tot în corion se găsesc numeroase infiltraţii limfoide, glande salivare accesorii a căror secreţie este de obicei mixtă; ele sînt mai rare în corion şi mai dese în stratul următor al submucoasei.

Submucoasa apare ca un ţesut conjunctiv mai puţin dens decît corionul mucoasei, datorită reducerii numărului de fibre conjunctive, fiind formată din ţesut conjunctiv lax. În schimb, la nivelul ei sînt foarte frecvenţi acinii glandulari. În dreptul muşchilor feţei, submucoasa se uneşte cu epimisiumul sau fascia de acoperire a acestora. Aceasta face ca la nivelul obrajilor, contracţia muşchilor respectivi să îndepărteze mucoasa şi astfel să o ferească de a fi prinsă între arcadele dentare în timpul masticaţiei. Submucoasa este totodată locul cel mai favorabil introducerii substanţelor anes-

Scanned with OKEN Scanner

teziante, în caz de intervenţii chirurgicale locale, datorită constituţiei ei mai laxe.

b) *Mucoasa bucală masticatorie* este reprezentată prin *mucoasa palatului dur* şi prin *mucoasa gingivală*. Ea este puternic fixată la structurile dure, osoase. Ca şi restul mucoasei bucale, ea este compusă dintr-un epiteliu şi un corion. Dar epiteliul pluristratificat pavimentos suferă procese de keratinizare care de cele mai multe ori se opresc la formele intermediare de transformare cornoasă. Aceste procese parakeratozice se dezvoltă datorită acţiunilor mecanice continue pe care le exercită alimentele şi arcadele dentare în timpul actului masticator. La *nivelul palatului dur*, mucoasa acoperă tavanul cavităţii bucale sau bolta palatină. Mucoasa de tip keratinizat acoperă numai partea anterioară a bolţii, în timp ce partea posterioară care reprezintă palatul moale este tapetată de o mucoasă bucală de tip obişnuit cu epiteliul necornificat.

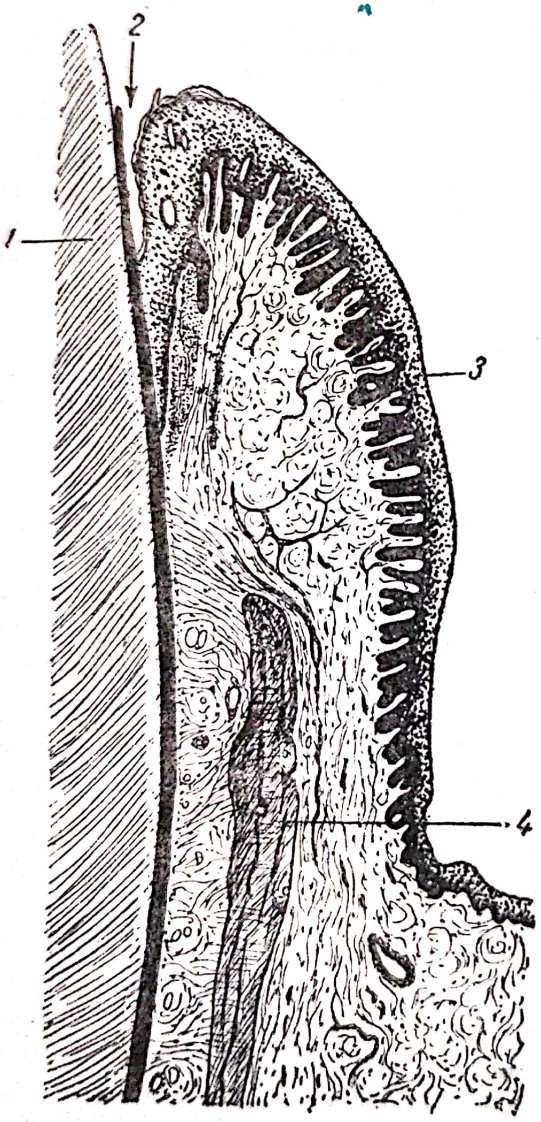

Fig. 45. Gingia:
1 — smalţ; *2* — şanţ smalţ-gingie; *3* — mucoasa gingivală; *4* — osul crestei alveolare.

Gingia reprezintă acea parte din mucoasa bucală care înconjură dinţele şi crestele alveolare dentare. Ea face parte din parodonţiul moale, funcţia ei principală fiind de a proteja şi de a menţine dinţele cît mai imobil în alveola dentară. Macroscopic ea este formată dintr-o parte strîns legată de dinte, numită *gingia fixă*, şi o margine nefixată de dinte, ce poartă denumirea de *gingie liberă*. Această ultimă parte este despărţită de dinte (respectiv de smalţ) printr-un şanţ gingival (fig. 45).

În structura gingiei se descrie un *epiteliu şi un corion*. Epiteliul gingival apare ca şi în restul cavităţii bucale de aspect pluristratificat pavimentos, dar spre deosebire de acesta la nivelul lui se produc adesea procese de keratinizare, datorită forţelor abrazive ce rezultă din procesul masticaţiei. Completa keratinizare a suprafeţei epiteliale gingivale este mai puţin întîlnită. Cel mai adesea apar stadii intermediare de keratinizare, denumite parakeratoze incomplete. În stratul bazal, printre celulele generatoare pot fi observate adesea celulele pigmentare dendriti-

forme sau melanocite. Prelungirilelor pot ajunge pînă în stratul granulos.

Corionul gingival formează numeroase papile adelomorfe. Celulele conjunctive pe care le conține sînt reprezentate prin fibrocite, histiocite și mai ales prin destul de numeroase mastocite. Fibrele conjuctive sînt în general groase, colagenice, așezate în fascicule, cu direcția fie *radiară* de la gingie către cimentul dintelui sau către creasta alveolară, fie *circulară*, ce înconjură dintele respectiv și se întretaie cu benzile colagenice precedente. Corionul gingival este bogat vascularizat de către artera gingivală și de asemenea bogat inervat de către nervul alveolar, nervul bucal și nervul lingual. Terminațiile nervoase se găsesc în special pe vasele din corion și în jurul celulelor epiteliale gingivale.

Șanțul gingival este delimitat în partea externă de epiteliul gingiei libere care se atașează de smalț și în partea internă de coroana dentară. Se realizează un fel de pungă peridentară în care se pot acumula resturi alimentare și microbi generînd astfel o serie de boli periodontale.

c) *Mucoasa bucală specializată* se găsește localizată pe suprafața dorsală a limbii, unde realizează o serie de formațiuni numite *papile linguale*, în grosimea cărora se află localizați *mugurii gustativi*. Descrierea tipului de mucoasă specializată ca și a mugurilor gustativi se va face mai jos o dată cu expunerea structurii limbii.

Limba este un organ unic ce se găsește așezat în cavitatea bucală și prezintă trei regiuni: *apexul* sau vîrful limbii, *corpul limbii* și *baza limbii*. Primele două regiuni formează partea anterioară a organului așezată înaintea V-ului lingual, în timp ce baza limbii formează partea posterioară situată înapoia V-ului lingual. În grosimea părții posterioare a limbii sînt situate formațiuni limfoide care constituie amigdalele sau *tonsilele linguale* ce fac parte din inelul limfoid al lui Waldeyer.

Limba este alcătuită dintr-un *strat muscular* care formează cea mai mare parte a acestui organ acoperit pe ambele fețe de o *mucoasă lingual*ă.

Musculatura limbii este formată din *mușchi extrinseci* reprezentați de genioglos, hioglos și stiloglos care sînt perechi, avînd unul din punctele de inserție în afara limbii, și *mușchii intrinseci* sau *mușchii linguali propriu-ziși*. Aceștia sînt formați din fibre musculare striate cu direcții diferite, longitudinale, oblice sau transverse care asigură mișcările limbii.

Printre fasciculele musculare se găsesc numeroase glande seroase, mucoase sau seromucoase ai căror acini se află în stratul muscular, iar conductele excretorii traversează corionul mucoasei și se deschid la suprafața limbii. Se mai întîlnesc și microganglioni nervoși.

*Mucoasa lingual*ă prezintă aspecte diferite: pe fața inferioară, ea este asemănătoare mucoasei care căptușește cavitatea bucală, dar cu un număr mai mic de papile la nivelul corionului; pe fața superioară sau dorsală, mucoasa este mai groasă, prezentînd numeroase papile în corion și pe suprafața ei, cu unele diferențieri care au primit denumirea de *papile linguale*. Acestea conțin formațiunile afectate gustului, și anume *mugurii gustativi*. Datorită prezenței acestor papile și a mugurilor gustativi la nivelul ei, mucoasa bucală dorsală este considerată un tip de mucoasă

Scanned with OKEN Scanner

forme sau melanocite. Prelungirilelor pot ajunge pînă în stratul granulos.

Corionul gingival formează numeroase papile adelomorfe. Celulele conjunctive pe care le conține sînt reprezentate prin fibrocite, histiocite și mai ales prin destul de numeroase mastocite. Fibrele conjuctive sînt în general groase, colagenice, așezate în fascicule, cu direcția fie *radiară* de la gingie către cimentul dintelui sau către creasta alveolară, fie *circulară*, ce înconjură dintele respectiv și se întretaie cu benzile colagenice precedente. Corionul gingival este bogat vascularizat de către artera gingivală și de asemenea bogat inervat de către nervul alveolar, nervul bucal și nervul lingual. Terminațiile nervoase se găsesc în special pe vasele din corion și în jurul celulelor epiteliale gingivale.

Șanțul gingival este delimitat în partea externă de epiteliul gingiei libere care se atașează de smalț și în partea internă de coroana dentară. Se realizează un fel de pungă peridentară în care se pot acumula resturi alimentare și microbi generînd astfel o serie de boli periodontale.

c) *Mucoasa bucală specializată* se găsește localizată pe suprafața dorsală a limbii, unde realizează o serie de formațiuni numite *papile linguale*, în grosimea cărora se află localizați *mugurii gustativi*. Descrierea tipului de mucoasă specializată ca și a mugurilor gustativi se va face mai jos o dată cu expunerea structurii limbii.

Limba este un organ unic ce se găsește așezat în cavitatea bucală și prezintă trei regiuni: *apexul* sau vîrful limbii, *corpul limbii* și *baza limbii*. Primele două regiuni formează partea anterioară a organului așezată înaintea V-ului lingual, în timp ce baza limbii formează partea posterioară situată înapoia V-ului lingual. În grosimea părții posterioare a limbii sînt situate formațiuni limfoide care constituie amigdalele sau *tonsilele linguale* ce fac parte din inelul limfoid al lui Waldeyer.

Limba este alcătuită dintr-un *strat muscular* care formează cea mai mare parte a acestui organ acoperit pe ambele fețe de o *mucoasă lingual*ă.

Musculatura limbii este formată din *mușchi extrinseci* reprezentați de genioglos, hioglos și stiloglos care sînt perechi, avînd unul din punctele de inserție în afara limbii, și *mușchii intrinseci* sau *mușchii linguali propriu-ziși*. Aceștia sînt formați din fibre musculare striate cu direcții diferite, longitudinale, oblice sau transverse care asigură mișcările limbii.

Printre fasciculele musculare se găsesc numeroase glande seroase, mucoase sau seromucoase ai căror acini se află în stratul muscular, iar conductele excretorii traversează corionul mucoasei și se deschid la suprafața limbii. Se mai întîlnesc și microganglioni nervoși.

*Mucoasa lingual*ă prezintă aspecte diferite: pe fața inferioară, ea este asemănătoare mucoasei care căptușește cavitatea bucală, dar cu un număr mai mic de papile la nivelul corionului; pe fața superioară sau dorsală, mucoasa este mai groasă, prezentînd numeroase papile în corion și pe suprafața ei, cu unele diferențieri care au primit denumirea de *papile linguale*. Acestea conțin formațiunile afectate gustului, și anume *mugurii gustativi*. Datorită prezenței acestor papile și a mugurilor gustativi la nivelul ei, mucoasa bucală dorsală este considerată un tip de mucoasă

Scanned with OKEN Scanner

diferențiată. Epiteliul acestei mucoase poate prezenta pe alocuri fenomene incomplete de keratinizare. Corionul mucoasei bucale dorsale este format din țesut conjunctiv dens care se continuă cu perimisiul mușchilor linguali și cu adventiția vaselor.

Papilele linguale reprezintă pliuri ale mucoasei linguale așezate pe fața dorsală a limbii. Ele sînt de diferite forme și mărimi, care permit clasificarea lor în patru timpuri: *papile filiforme, fungiforme, foliate și circumvalate.*

Papilele filiforme sînt cele mai numeroase, fiind răspîndite pe întreaga suprafață dorsală a limbii. Lungimea lor este de aproximativ 2,5 mm. Epiteliul de acoperire al acestor papile este destul de gros și adesea keratinizat. Corionul subiacent care formează papila primară trimite înspre vîrful papilei un număr de 7—20 de prelungiri mici, numite *papile secundare,* care de fapt sînt mici papile adelomorfe.

Papilele fungiforme sînt înalte de aproximativ 1,9 mm. Ele se numesc astfel după forma pe care o au, asemănătoare unei ciuperci. Ca și precedentele, aceste papile sînt prezente pe toată întinderea mucoasei dorsale. Epiteliul lor este subțire și corionul bogat vascularizat. Datorită acestui fapt, papilele prezintă o culoare roșie pronunțată (prin transparența epiteliului se vede culoarea roșie a sîngelui din vasele corionului). La nivelul papilelor fungiforme pot fi localizați rari muguri gustativi.

Papilele foliate sînt mai rare la om și mai frecvente la alte specii animale (la bovidee). De asemenea ele sînt mai dezvoltate la nou născut decît la adult. Ele se prezintă sub forma unor pliuri ale mucoasei, paralele între ele ca foile unei cărți, așezate pe marginile laterale și posterioare ale limbii. La nivelul lor pot fi întîlniți și rari muguri gustativi.

Papilele circumvalate se găsesc în număr de 8—10, așezate pe suprafața dorsală a mucoasei linguale, între corpul și baza limbii, unde alcătuiesc formația cunoscută sub numele de *V-ul lingual.* Deschiderea unghiului literei V este îndreptată către partea anterioară a limbii. Fiecare papilă este înconjurată de un șanț ce poartă denumirea de *vallum.* În fundul acestui șanț se deschid glandele linguale seroase ale lui von Ebner. Șanțul circumpapilar este delimitat de epiteliu. În grosimea acestui epiteliu se află lojați numeroși muguri gustativi. Corionul papilelor circumvalate trimite prelungiri adelomorfe înspre epiteliul care formează papile secundare. Acestea sînt în număr mai redus decît celelalte papile linguale și sînt prezente numai la partea superioară a corionului respectivei papile, nu și pe laturile ei.

Lueta este o formațiune ce termină în partea posterioară palatul moale. Fața bucală a ei este acoperită de o mucoasă ce prezintă un epiteliu pluristratificat pavimentos de tip moale și un corion destul de dens. Submucoasa conține numeroase glande mixte. Fața nazală a luetei este acoperită de o mucoasă de tip respirator. Epiteliul conține celule cilindrice ciliate cu aranjament pseudostratificat și celule caliciforme intercalate printre acestea. În corionul acestei mucoase se întîlnesc glande mixte și infiltrații limfoide. Sub corion interpus între mucoasa de tip respirator și submucoasa feței bucale se află un strat muscular. Între acesta și co-

diferențiată. Epiteliul acestei mucoase poate prezenta pe alocuri fenomene incomplete de keratinizare. Corionul mucoasei bucale dorsale este format din țesut conjunctiv dens care se continuă cu perimisiul mușchilor linguali și cu adventiția vaselor.

Papilele linguale reprezintă pliuri ale mucoasei linguale așezate pe fața dorsală a limbii. Ele sînt de diferite forme și mărimi, care permit clasificarea lor în patru timpuri: *papile filiforme, fungiforme, foliate și circumvalate.*

Papilele filiforme sînt cele mai numeroase, fiind răspîndite pe întreaga suprafață dorsală a limbii. Lungimea lor este de aproximativ 2,5 mm. Epiteliul de acoperire al acestor papile este destul de gros și adesea keratinizat. Corionul subiacent care formează papila primară trimite înspre vîrful papilei un număr de 7—20 de prelungiri mici, numite *papile secundare*, care de fapt sînt mici papile adelomorfe.

Papilele fungiforme sînt înalte de aproximativ 1,9 mm. Ele se numesc astfel după forma pe care o au, asemănătoare unei ciuperci. Ca și precedentele, aceste papile sînt prezente pe toată întinderea mucoasei dorsale. Epiteliul lor este subțire și corionul bogat vascularizat. Datorită acestui fapt, papilele prezintă o culoare roșie pronunțată (prin transparența epiteliului se vede culoarea roșie a sîngelui din vasele corionului). La nivelul papilelor fungiforme pot fi localizați rari muguri gustativi.

Papilele foliate sînt mai rare la om și mai frecvente la alte specii animale (la bovidee). De asemenea ele sînt mai dezvoltate la nou născut decît la adult. Ele se prezintă sub forma unor pliuri ale mucoasei, paralele între ele ca foile unei cărți, așezate pe marginile laterale și posterioare ale limbii. La nivelul lor pot fi întîlniți și rari muguri gustativi.

Papilele circumvalate se găsesc în număr de 8—10, așezate pe suprafața dorsală a mucoasei linguale, între corpul și baza limbii, unde alcătuiesc formația cunoscută sub numele de *V-ul lingual*. Deschiderea unghiului literei V este îndreptată către partea anterioară a limbii. Fiecare papilă este înconjurată de un șanț ce poartă denumirea de *vallum*. În fundul acestui șanț se deschid glandele linguale seroase ale lui von Ebner. Șanțul circumpapilar este delimitat de epiteliu. În grosimea acestui epiteliu se află lojați numeroși muguri gustativi. Corionul papilelor circumvalate trimite prelungiri adelomorfe înspre epiteliul care formează papile secundare. Acestea sînt în număr mai redus decît celelalte papile linguale și sînt prezente numai la partea superioară a corionului respectivei papile, nu și pe laturile ei.

Lueta este o formațiune ce termină în partea posterioară palatul moale. Fața bucală a ei este acoperită de o mucoasă ce prezintă un epiteliu pluristratificat pavimentos de tip moale și un corion destul de dens. Submucoasa conține numeroase glande mixte. Fața nazală a luetei este acoperită de o mucoasă de tip respirator. Epiteliul conține celule cilindrice ciliate cu aranjament pseudostratificat și celule caliciforme intercalate printre acestea. În corionul acestei mucoase se întîlnesc glande mixte și infiltrații limfoide. Sub corion interpus între mucoasa de tip respirator și submucoasa feței bucale se află un strat muscular. Între acesta și co-

rionul mucoasei respiratorii se află o concentrare de fibre elastice ce formează o lamă elastică. În luetă se găsesc numeroase vase sanguine și limfatice, ceea ce explică edemul frecvent întîlnit în această regiune.

DINȚII

Dinții sînt formațiuni dure ale cavității bucale, avînd un rol important în procesele masticatorii și de vorbire. Dinții permanenți sînt în număr de 20, repartizați cîte 10 pentru fiecare arcadă dentară. Dinții sînt așezați în niște cămăruțe numite *alveole dentare* care sînt săpate în osul mandibular și în osul maxilar. În aceste alveole, dintele este fixat printr-un sistem de formațiuni fibroase ce constituie *parodonțiul moale*.

Structura generală a dintelui. Dintele este format din două părți numite *coroană* în partea superioară și *rădăcină* în partea inferioară. Coroana este partea liberă a dintelui ce se găsește în afara alveolei dentare, iar rădăcina este cuprinsă în interiorul acestei cămăruțe. Unii dinți pot prezenta 1—3 rădăcini. Locul unde coroana se continuă cu rădăcina poartă denu-

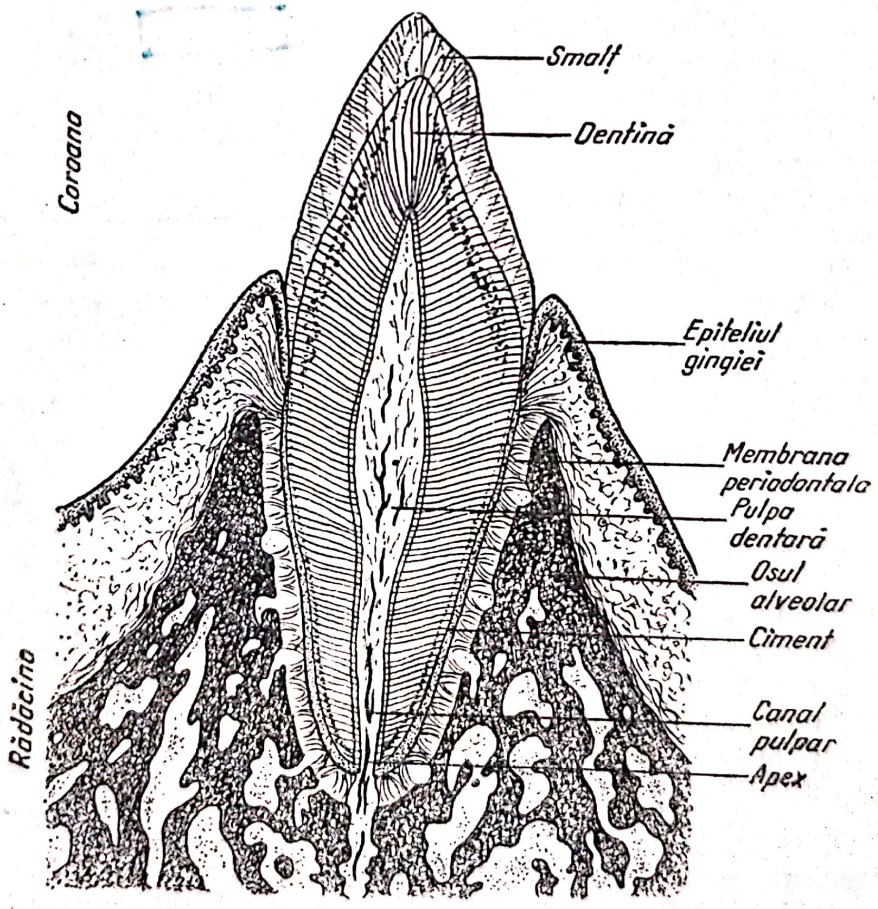

Fig. 46. Structura generală a dintelui.

mirea de gîtul sau *coletul dintelui*. În centrul dintelui se găsește o cavitate numită *cavitatea pulpară* care conține un țesut conjunctivo-vascular ce poartă denumirea de *pulpa dentară*. Cavitatea pulpară ce se găsește atît în coroană cît și în rădăcină este delimitată de un țesut dur numit *dentina sau ivoriul*. În partea profundă sau la apexul rădăcinii, cavitatea pulpară prezintă un orificiu numit *foramen* prin care pătrund în pulpă vasele și nervii. În dreptul coroanei, fața externă a dentinei este acoperită de *smalț*, iar în dreptul rădăcinii fața externă a dentinei radiculare este acoperită de *ciment* (fig. 46).

Organizarea structurală a țesuturilor dure ale dintelui

Smalțul. Smalțul acoperă dentina coronară. Grosimea lui diferă după categoria de dinți (mai lat la premolari și molari) sau la același dinte, cu regiunea în care este observat. În acest sens, grosimea cea mai mare a smalțului se găsește pe fața incizală, apoi descrește treptat către marginile dintelui pînă la joncțiunea smalț-ciment.

Smalțul este un țesut transparent care lasă să se întrevadă culoarea dentinei subiacente. După gradul de transparență și după gradul de calcificare a dentinei și a smalțului, culoarea acestuia din urmă poate varia de la alb-gri la alb-gălbui. Smalțul este cel mai dur țesut din organism conținînd materii anorganice în proporție de 95—97% și numai 1—4% apă sau 0,2—0,8% materii organice. Materiile anorganice sînt reprezentate în principal prin fosfați de calciu și magneziu. Pe lîngă acestea se găsesc în plus și fluoruri de sodiu sau potasiu, care contribuie la realizarea durității acestui țesut.

Organizarea structurală a smalțului. Smalțul este un țesut acelular, elementele structurale fiind reprezentate prin prismele adamantine și substanța interprismatică.

Prismele adamantine sînt formațiuni prismatice înalte, prezentînd 5—6 fețe. Forma poligonală rezultă din compresiunea lor reciprocă. Diametrul unei prisme de aproximativ patru microni, iar lungimea (înălțimea) smalțului (1—2 mm) descrește de la suprafața ocluzală către gîtul dintelui. La dintele permanent, așezarea lor diferă de la suprafața dintelui spre colet. La suprafața incizală sau ocluzală, prismele adamantine sînt așezate paralel între ele și paralel cu axul lung al dintelui. Pe măsură ce se apropie de marginile coroanei dentare, prismele se înclină, devin oblice, pentru ca la nivelul joncțiunii smalț-ciment să ajungă perpendiculare pe axul lung al dintelui. La dintele de tranziție, prismele adamantine sînt toate paralele cu planul axial dentar. Fiecare prismă adamantină are un traiect ușor sinuos. Datorită direcției lor diferite și a sinuozităților pe care le prezintă apar la nivelul smalțului (pe o secțiune longitudinală) o serie de linii obscure și clare numite *striațiile lui Hunter-Schregger*, care nu sînt în realitate decît un fenomen optic fără corespondență morfologică. Dar, în afară de aceasta, în mod real, fiecare prismă adamantină prezintă de-a lungul ei o serie de linii paralele întunecate și clare echidistante, numite *striațiile lui Retzius* sau *liniile incrementale*, care reprezintă de-

mirea de gîtul sau *coletul dintelui*. În centrul dintelui se găsește o cavitate numită *cavitatea pulpară* care conține un țesut conjunctivo-vascular ce poartă denumirea de *pulpa dentară*. Cavitatea pulpară ce se găsește atît în coroană cît și în rădăcină este delimitată de un țesut dur numit *dentina sau ivoriul*. În partea profundă sau la apexul rădăcinii, cavitatea pulpară prezintă un orificiu numit *foramen* prin care pătrund în pulpă vasele și nervii. În dreptul coroanei, fața externă a dentinei este acoperită de *smalț*, iar în dreptul rădăcinii fața externă a dentinei radiculare este acoperită de *ciment* (fig. 46).

Organizarea structurală a țesuturilor dure ale dintelui

Smalțul. Smalțul acoperă dentina coronară. Grosimea lui diferă după categoria de dinți (mai lat la premolari și molari) sau la același dinte, cu regiunea în care este observat. În acest sens, grosimea cea mai mare a smalțului se găsește pe fața incizală, apoi descrește treptat către marginile dintelui pînă la joncțiunea smalț-ciment.

Smalțul este un țesut transparent care lasă să se întrevadă culoarea dentinei subiacente. După gradul de transparență și după gradul de calcificare a dentinei și a smalțului, culoarea acestuia din urmă poate varia de la alb-gri la alb-gălbui. Smalțul este cel mai dur țesut din organism conținînd materii anorganice în proporție de 95—97% și numai 1—4% apă sau 0,2—0,8% materii organice. Materiile anorganice sînt reprezentate în principal prin fosfați de calciu și magneziu. Pe lîngă acestea se găsesc în plus și fluoruri de sodiu sau potasiu, care contribuie la realizarea durității acestui țesut.

Organizarea structurală a smalțului. Smalțul este un țesut acelular, elementele structurale fiind reprezentate prin prismele adamantine și substanța interprismatică.

Prismele adamantine sînt formațiuni prismatice înalte, prezentînd 5—6 fețe. Forma poligonală rezultă din compresiunea lor reciprocă. Diametrul unei prisme de aproximativ patru microni, iar lungimea (înălțimea) smalțului (1—2 mm) descrește de la suprafața ocluzală către gîtul dintelui. La dintele permanent, așezarea lor diferă de la suprafața dintelui spre colet. La suprafața incizală sau ocluzală, prismele adamantine sînt așezate paralel între ele și paralel cu axul lung al dintelui. Pe măsură ce se apropie de marginile coroanei dentare, prismele se înclină, devin oblice, pentru ca la nivelul joncțiunii smalț-ciment să ajungă perpendiculare pe axul lung al dintelui. La dintele de tranziție, prismele adamantine sînt toate paralele cu planul axial dentar. Fiecare prismă adamantină are un traiect ușor sinuos. Datorită direcției lor diferite și a sinuozităților pe care le prezintă apar la nivelul smaltului (pe o secțiune longitudinală) o serie de linii obscure și clare numite *striațiile lui Hunter-Schregger*, care nu sînt în realitate decît un fenomen optic fără corespondență morfologică. Dar, în afară de aceasta, în mod real, fiecare prismă adamantină prezintă de-a lungul ei o serie de linii paralele întunecate și clare echidistante, numite *striațiile lui Retzius* sau *liniile incrementale*, care reprezintă de-

Scanned with OKEN Scanner

42.4. 42.46.
4242. 16 32.

punerea ciclică a matricei smalţului şi a calcificării sale (fig. 47). Printre acestea se observă o linie întunecată mai pronunţată care este *linia neonatală* ce marchează smalţul format intrauterin de cel format în viaţa extrauterină. Fiecare prismă este înconjurată de o *teacă* sau de *mantaua prismei* care, deşi mult discutată ca existenţă, prezintă unele proprietăţi particulare de refractibilitate, colorabilitate, rezistenţă la acizi şi este mai puţin calcificată decît prisma adamantină. Între prismele adamantine se găseşte *substanţa interprismatică* care apare mai puţin calcificată decît prisma, mai refringentă decît aceasta şi mai solubilă în acizi diluaţi.



Fig. 47. Smalţul dintelui:
1 — joncţiunea smalţ-dentină; *2* — linii incrementale.

La microscopul electronic se observă că fiecare prismă este formată dintr-o *matrice organică* în care se găsesc *fibrile fine* cu un diametru de 60—100 Å, de multe ori aşezate paralel cu axul lung al prismei, dar destul de des şi sub forma unei reţele. În afară de acestea, prisma mai conţine: *cristalele de hidroxiapatită,* lungi de 500—600 Å, largi de 200—300 Å, ce se găsesc de obicei aşezate printre aceste fibrile, fiind orientate cu axul lor lung paralel cu al fibrilelor, mai rar în unghiuri de 40° faţă de acestea. Ochiurile reţelei în care nu se găsesc cristale minerale conţin proteine solubile în fază apoasă. Direcţia perpendiculară a cristalelor pe axul lung al prismei este predominentă la nivelul substanţei interprismatice. Aceleaşi componente se găsesc şi în substanţa interprismatică (matrice organică, fibrile, cristale aciculare), cu deosebirea că în acestea orientarea fibrilară longitudinală lipseşte de cele mai multe ori, iar substanţa anorganică este în cantitate ceva mai redusă.

La nivelul smalţului dentar se descrie în plus existenţa unor formaţiuni considerate ca defecte locale de calcificare, numite *tufele şi lamelele smalţului* (fig. 48). *Tufele smalţului* sînt localizate în special către joncţiunea smalţ-dentină şi apar sub formă de smocuri hipomineralizate. La acest nivel, toate structurile smalţului (prismă, manta, substanţă interprismatică) au un deficit de calcificare. *Lamelele* apar ca nişte crăpături ce se întind pe distanţe variabile de la dentină către suprafaţa smalţului, fiind de obicei situate între prismele adamantine. Tufele şi lamelele reprezintă locuri de minimă rezistenţă în smalţ, dar în acelaşi timp ele pot reprezenta o cale importantă pentru trecerea unor substanţe către interiorul sau exteriorul smalţului. Suprafaţa externă a smalţului este acoperită de *cuticula smalţului,* groasă de 1 micron; ea este acelulară şi foarte

Scanned with OKEN Scanner

punerea ciclică a matricei smalţului şi a calcificării sale (fig. 47). Printre acestea se observă o linie întunecată mai pronunţată care este *linia neonatală* ce marchează smalţul format intrauterin de cel format în viaţa extrauterină. Fiecare prismă este înconjurată de o *teacă* sau de *mantaua prismei* care, deşi mult discutată ca existenţă, prezintă unele proprietăţi particulare de refractibilitate, colorabilitate, rezistenţă la acizi şi este mai puţin calcificată decît prisma adamantină. Între prismele adamantine se găseşte *substanţa interprismatică* care apare mai puţin calcificată decît prisma, mai refringentă decît aceasta şi mai solubilă în acizi diluaţi.

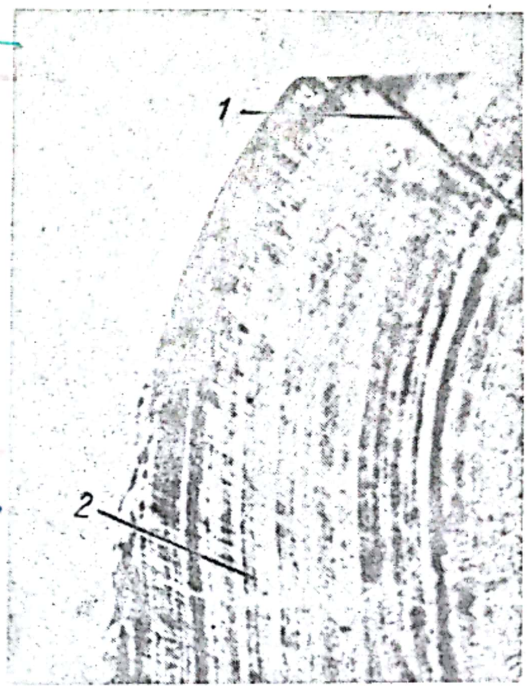

Fig. 47. Smalţul dintelui:
1 — jocţiunea smalţ-dentină; 2 — linii incrementale.

La microscopul electronic se observă că fiecare prismă este formată dintr-o *matrice organică* în care se găsesc *fibrile fine* cu un diametru de 60—100 Å, de multe ori aşezate paralel cu axul lung al prismei, dar destul de des şi sub forma unei reţele. În afară de acestea, prisma mai conţine: *cristalele de hidroxiapatită*, lungi de 500—600 Å, largi de 200—300 Å, ce se găsesc de obicei aşezate printre aceste fibrile, fiind orientate cu axul lor lung paralel cu al fibrilelor, mai rar în unghiuri de 40° faţă de acestea. Ochiurile reţelei în care nu se găsesc cristale minerale conţin proteine solubile în fază apoasă. Direcţia perpendiculară a cristalelor pe axul lung al prismei este predominentă la nivelul substanţei interprismatice. Aceleaşi componente se găsesc şi în substanţa interprismatică (matrice organică, fibrile, cristale aciculare), cu deosebirea că în acestea orientarea fibrilară longitudinală lipseşte de cele mai multe ori, iar substanţa anorganică este în cantitate ceva mai redusă.

La nivelul smalţului dentar se descrie în plus existenţa unor formaţiuni considerate ca defecte locale de calcificare, numite *tufele şi lamelele smalţului* (fig. 48). *Tufele smalţului* sînt localizate în special către joncţiunea smalţ-dentină şi apar sub formă de smocuri hipomineralizate. La acest nivel, toate structurile smalţului (prismă, manta, substanţă interprismatică) au un deficit de calcificare. *Lamelele* apar ca nişte crăpături ce se întind pe distanţe variabile de la dentină către suprafaţa smalţului, fiind de obicei situate între prismele adamantine. Tufele şi lamelele reprezintă locuri de minimă rezistenţă în smalţ, dar în acelaşi timp ele pot reprezenta o cale importantă pentru trecerea unor substanţe către interiorul sau exteriorul smalţului. Suprafaţa externă a smalţului este acoperită de *cuticula smalţului*, groasă de 1 micron; ea este acelulară şi foarte

Fig. 48. Smaltul dintelui. Tufe și lamele.

greu de observat la microscopul optic. Cuticula este produsul final al ameloblastelor în cursul amelogenezei, după ce acestea au încheiat procesul de formare a prismelor. După erupție se adaugă la suprafața smaltului o a doua cuticulă acelulară ce se contopește cu prima, formată din celule keratinizate. Filmul cuticular astfel format conține keratină și numeroase grupe sulfhidril.

Dentina. Dentina mai este denumită și ivoriu după culoarea albă-gălbuie pe care o prezintă. Este un țesut dur, care din punct de vedere chimic se aseamănă țesutului osos, conținînd 62—70% materii anorganice reprezentate prin fosfați de calciu și magneziu și 30—38% materie organică în care procentul de apă poate fi cuprins între 10—15%. Dentina delimitează cavitatea pulpară și poate fi împărțită în dentină coronară și radiculară. La nivelul apexului, dentina delimitează foramenul radicular al dintelui.

Organizarea structurală a dentinei. La microscopul optic, dentina apare străbătută de numeroase canale numite *tubuli* sau *canalicule dentinale*. Acestea se deschid prin capătul intern larg de 2—3 microni în cavitatea pulpară. Capătul lor extern cu un diametru de 1 micron ajunge la smalț și la ciment, unde în majoritatea lor se termină orb. O mică parte din ele trec în smalț pe o distanță scurtă, se recurbează apoi și revin în dentină, terminîndu-se în partea externă a acesteia în canaliculul din care au emanat. Traiectul canaliculelor dentinale este sinuos de forma literei S, mai evident la nivelul dentinei coronare și a coletului decît la nivelul dentinei radiculare. De asemenea, direcția canaliculelor este diferită în dentină. În coroană, ele apar paralele cu axul lung al dintelui, apoi către unghiurile coroanei sînt oblice, pentru ca să devină perpendiculare pe lungimea dintelui către colet. Canaliculele dentinale pot trimite mici colaterale care ajung de la un tubul la altul. Peretele canaliculului dentinal apare mai hipercromatic și mai refringent decît dentina intercanaliculară, ceea ce a determinat pe vechii histologi să accepte ideea existenței unei teci pe peretele tubulilor, pe care au numit-o *teaca lui Neumann*. În realitate, aceasta nu este decît o zonă dentinală cu proprietăți tinctoriale particulare și rezistență diferită la alcool și acizi.

Scanned with OKEN Scanner



Fig. 48. Smalțul dintelui. Tufe și lamele.

greu de observat la microscopul optic. Cuticula este produsul final al ameloblastelor în cursul amelogenezei, după ce acestea au încheiat procesul de formare a prismelor. După erupție se adaugă la suprafața smalțului o a doua cuticulă acelulară ce se contopește cu prima, formată din celule keratinizate. Filmul cuticular astfel format conține keratină și numeroase grupe sulfhidril.

Dentina. Dentina mai este denumită și ivoriu după culoarea albă-gălbuie pe care o prezintă. Este un țesut dur, care din punct de vedere chimic se aseamănă țesutului osos, conținînd 62—70% materii anorganice reprezentate prin fosfați de calciu și magneziu și 30—38% materie organică în care procentul de apă poate fi cuprins între 10—15%. Dentina delimitează cavitatea pulpară și poate fi împărțită în dentină coronară și radiculară. La nivelul apexului, dentina delimitează foramenul radicular al dintelui.

Organizarea structurală a dentinei. La microscopul optic, dentina apare străbătută de numeroase canale numite *tubuli* sau *canalicule dentinale*. Acestea se deschid prin capătul intern larg de 2—3 microni în cavitatea pulpară. Capătul lor extern cu un diametru de 1 micron ajunge la smalț și la ciment, unde în majoritatea lor se termină orb. O mică parte din ele trec în smalț pe o distanță scurtă, se recurbează apoi și revin în dentină, terminîndu-se în partea externă a acesteia în canaliculul din care au emanat. Traiectul canaliculelor dentinale este sinuos de forma literei S, mai evident la nivelul dentinei coronare și a coletului decît la nivelul dentinei radiculare. De asemenea, direcția canaliculelor este diferită în dentină. În coroană, ele apar paralele cu axul lung al dintelui, apoi către unghiurile coroanei sînt oblice, pentru ca să devină perpendiculare pe lungimea dintelui către colet. Canaliculele dentinale pot trimite mici colaterale care ajung de la un tubul la altul. Peretele canaliculului dentinal apare mai hipercromatic și mai refringent decît dentina intercanaliculară, ceea ce a determinat pe vechii histologi să accepte ideea existenței unei teci pe peretele tubulilor, pe care au numit-o *teaca lui Neumann*. În realitate, aceasta nu este decît o zonă dentinală cu proprietăți tinctoriale particulare și rezistență diferită la alcool și acizi.

Scanned with OKEN Scanner

În interiorul fiecărui canalicul dentinal se găsește cîte o *fibră a lui Tomes,* care este prelungirea externă a odontoblastelor, celule diferențiate așezate în monostrat la periferia pulpei dentare. Dispoziția fibrelor se suprapune întru totul celei canaliculare.

Dentina intercanaliculară este formată dintr-o *matrice* organică ce înglobează *fibre colagene* așezate în benzi cu direcții diferite, dar predominent longitudinale față de axul mare al dintelui dînd în general impresia unei rețele fibrilare. Înspre cavitatea pulpară, fibrele conjunctive sînt mai gracile, de aspectul fibrelor de reticulină sau precolagenice. Această zonă peripulpară apare de altfel și cu un grad mai scăzut de mineralizare, primind denumirea de *predentină*. Partea externă a dentinei pe lîngă smalț și ciment, cu o predominență fibrilară accentuată, a primit denumirea de *mantaua dentinei.* În ochiurile dintre fibrele conjunctive se găsește *componentul mineral* reprezentat prin cristale de hidroxiapatită lungi de aproximativ 0,04 microni, situate în lungul fibrelor.

La nivelul dentinei ca și la smalț apare o alternanță regulată de linii clar și întunecate, perpendiculare pe canaliculele dentinale, numite *liniile incrementale de creștere ale lui Owen,* ce arată depunerea ciclică de matrice și mineralizare. Printre acestea apare o strie mai intensă, denumită *atria neonatală,* care marchează trecerea de la formarea dentinei înainte și după naștere. În structura dentinei pot fi observate periferic către joncțiunea cu smaltul sau către joncțiunea cu cimentul niște formațiuni reprezentate prin *spațiile interlobulare ale lui Czermak* (fig. 49), spații mari neregulate în dentina coronară și *stratul granular al lui Tomes,* spații mici granulare așezate de obicei într-un rînd în dentina radiculară. Acestea reprezintă zone hipomineralizate, rămase în urma procesului de formare a dentinei; mineralizarea matricei dentinare începe în mai multe puncte sau nuclee, care cresc prin apoziție de noi săruri anorganice devenind mici sfere sau globule ce se unesc între ele. Zonele dintre globule, așa-numitele zone interglobulare ce rămîn în deficit anorganic, apar astfel la microscop ca structuri ale dentinei.

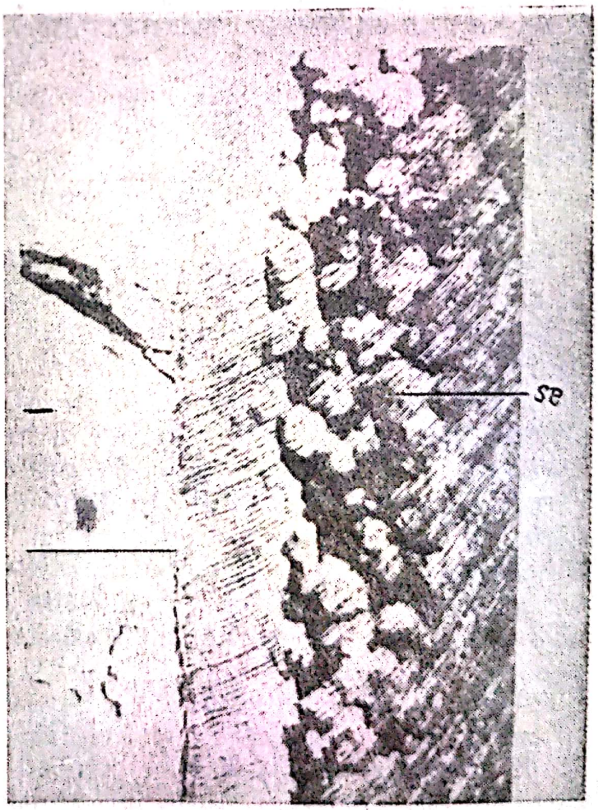

Fig. 49. Dentina. Spațiile interglobulare Czermak.

În timpul vieții dintelui se adaugă noi zone predentinare din-

În interiorul fiecărui canalicul dentinal se găsește cîte o *fibră a lui Tomes*, care este prelungirea externă a odontoblastelor, celule diferențiate așezate în monostrat la periferia pulpei dentare. Dispoziția fibrelor se suprapune întru totul celei canaliculare.

Dentina intercanaliculară este formată dintr-o *matrice* organică ce înglobează *fibre colagene* așezate în benzi cu direcții diferite, dar predominent longitudinale față de axul mare al dintelui dînd în general impresia unei rețele fibrilare. Înspre cavitatea pulpară, fibrele conjunctive sînt mai gracile, de aspectul fibrelor de reticulină sau precolagenice. Această zonă peripulpară apare de altfel și cu un grad mai scăzut de mineralizare, primind denumirea de *predentină*. Partea externă a dentinei pe lîngă smalț și ciment, cu o predominență fibrilară accentuată, a primit denumirea de *mantaua dentinei*. În ochiurile dintre fibrele conjunctive se găsește *componentul mineral* reprezentat prin cristale de hidroxiapatită lungi de aproximativ 0,04 microni, situate în lungul fibrelor.

La nivelul dentinei ca și la smalț apare o alternanță regulată de linii clar și întunecate, perpendiculare pe canaliculele dentinale, numite *liniile incrementale de creștere ale lui Owen*, ce arată depunerea ciclică de matrice și mineralizare. Printre acestea apare o strie mai intensă, denumită *atria neonatală*, care marchează trecerea de la formarea dentinei înainte și după naștere. În structura dentinei pot fi observate periferic către joncțiunea cu smaltul sau către joncțiunea cu cimentul niște formațiuni reprezentate prin *spațiile interlobulare ale lui Czermak* (fig. 49), spații mari neregulate în dentina coronară și *stratul granular al lui Tomes*, spații mici granulare așezate de obicei într-un rînd în dentina radiculară. Acestea reprezintă zone hipomineralizate, rămase în urma procesului de formare a dentinei; mineralizarea matricei dentinare începe în mai multe puncte sau nuclee, care cresc prin apoziție de noi săruri anorganice devenind mici sfere sau globule ce se unesc între ele. Zonele dintre globule, așa-numitele zone interglobulare ce rămîn în deficit anorganic, apar astfel la microscop ca structuri ale dentinei.

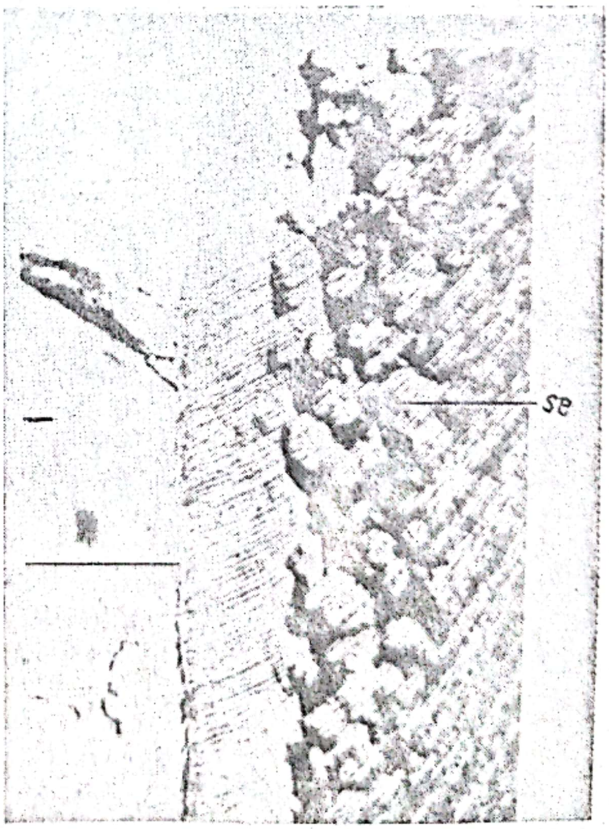

Fig. 49. Dentina. Spațiile interglobulare Czermak.

În timpul vieții dintelui se adaugă noi zone predentinare din-

spre cavitatea pulpară, ceea ce produce o dată cu înaintarea în vîrstă o reducere progresivă a cavității. Totodată, în dentină procesul reparativ al unor carii locale constă dintr-o depunere *dentinară secundară* care de multe ori este acanaliculară.

Cimentul dentar. Cimentul dentar este alt țesut dur al dintelui ce îmbracă dentina radiculară pe toată întinderea ei, de la colet pînă la apex, crescînd ca grosime de la joncțiunea cu smalțul către foramen. Compoziția chimică ca și structura se aseamănă foarte mult cu a țesutului osos, prezentînd însă mai multă parte organică și apă (50—55%) și mai puțin material anorganic (45—50%). Din punct de vedere morfologic se descriu două aspecte ale cimentului: *celular și acelular*, primul constituind cea mai mare parte, al doilea sub forma unei zone înguste peridentinare și în continuarea celuilalt.

Organizarea structurală a cimentului. Cimentul cuprinde o matrice fibroasă și săruri de calciu. Datorită unei creșteri ritmice, la nivelul cimentului pot fi observate *linii incrementale*. *Cimentul celular* prezintă lamele osoase dispuse de cele mai multe ori paralel cu lungimea dintelui. În lamele sînt săpate cămăruțe de formă neregulată și distribuție inegală, numite *cimentoplaste*, care adăpostesc celulele cimentului, numite *cimentocite*. În unele cămăruțe situate aproape de cimentul acelular, celulele sînt mai tinere, în stadiul de *cimentoblast*. *Cimentul acelular* este foarte subțire (20—150 microni) și este format numai din substanță intercelulară calcificată.

Uneori, în anumite zone așezarea liniară a lui nu mai este atît de precisă, observîndu-se alternări ale celor două forme de ciment. În partea externă a cimentului pot pătrunde fibre colagene groase din ligamentul alveolodentar într-un mod asemănător fibrelor Sharpey din os, consolidînd astfel dintele în alveola sa.

Pulpa dentară. Pulpa dentară reprezintă țesutul moale al dintelui ce ocupă cavitatea pulpară. Ea este constituită din țesut conjunctiv (celule, fibre conjunctive, substanță fundamentală), vase și nervi. Celulele conjunctive ale pulpei dentare se găsesc în diferite faze morfofuncționale și de diferențiere. Cele mai diferențiate sînt *odontoblastele*, care se găsesc situate la periferia pulpei dentare, imediat lîngă predentină. Celulele sînt așezate într-un singur rînd, delimitînd astfel pulpa dentară la periferie. Fiecare odontoblast trimite în dentină o singură prelungire, care formează fibra lui Tomes, cuprinsă în canalicului dentinal. Înspre cavitatea pulpară, celulele trimit mai multe prelungiri scurte care realizează un strat fibrilar subodontoblastic, numit *stratul lui Weil*. Odontoblastele sînt foarte bogate în organite celulare, în special cele destinate sintezelor proteice, deoarece principala funcție a celulei este să elaboreze matricea predentinală. Totodată, la nivelul lor se găsesc numeroase enzime implicate, atît în procesul de sinteză cît și în procesele metabolice comune. Pornind de la odontoblaste către partea centrală a pulpei, numărul celulelor se reduce, iar ele apar mai puțin diferențiate și cu o funcție deosebită. Astfel se pot întîlni histiocite, fibroblaste în stadii foarte tinere, unele celule cu caractere de celule mezenchimale. Mai rar în stare normală și mai des în

spre cavitatea pulpară, ceea ce produce o dată cu înaintarea în vîrstă o reducere progresivă a cavității. Totodată, în dentină procesul reparativ al unor carii locale constă dintr-o depunere *dentinară secundară* care de multe ori este acanaliculară.

Cimentul dentar. Cimentul dentar este alt țesut dur al dintelui ce îmbracă dentina radiculară pe toată întinderea ei, de la colet pînă la apex, crescînd ca grosime de la joncțiunea cu smaltul către foramen. Compoziția chimică ca și structura se aseamănă foarte mult cu a țesutului osos, prezentînd însă mai multă parte organică și apă (50—55%) și mai puțin material anorganic (45—50%). Din punct de vedere morfologic se descriu două aspecte ale cimentului: *celular și acelular*, primul constituind cea mai mare parte, al doilea sub forma unei zone înguste peridentinare și în continuarea celuilalt.

Organizarea structurală a cimentului. Cimentul cuprinde o matrice fibroasă și săruri de calciu. Datorită unei creșteri ritmice, la nivelul cimentului pot fi observate *linii incrementale*. *Cimentul celular* prezintă lamele osoase dispuse de cele mai multe ori paralel cu lungimea dintelui. În lamele sînt săpate cămăruțe de formă neregulată și distribuție inegală, numite *cimentoplaste*, care adăpostesc celulele cimentului, numite *cimentocite*. În unele cămăruțe situate aproape de cimentul acelular, celulele sînt mai tinere, în stadiul de *cimentoblast*. *Cimentul acelular* este foarte subțire (20—150 microni) și este format numai din substanță intercelulară calcificată.

Uneori, în anumite zone așezarea liniară a lui nu mai este atît de precisă, observîndu-se alternări ale celor două forme de ciment. În partea externă a cimentului pot pătrunde fibre colagene groase din ligamentul alveolodentar într-un mod asemănător fibrelor Sharpey din os, consolidînd astfel dintele în alveola sa.

Pulpa dentară. Pulpa dentară reprezintă țesutul moale al dintelui ce ocupă cavitatea pulpară. Ea este constituită din țesut conjunctiv (celule, fibre conjunctive, substanță fundamentală), vase și nervi. Celulele conjunctive ale pulpei dentare se găsesc în diferite faze morfofuncționale și de diferențiere. Cele mai diferențiate sînt *odontoblastele*, care se găsesc situate la periferia pulpei dentare, imediat lîngă predentină. Celulele sînt așezate într-un singur rînd, delimitînd astfel pulpa dentară la periferie. Fiecare odontoblast trimite în dentină o singură prelungire, care formează fibra lui Tomes, cuprinsă în canaliculul dentinal. Înspre cavitatea pulpară, celulele trimit mai multe prelungiri scurte care realizează un strat fibrilar subodontoblastic, numit *stratul lui Weil*. Odontoblastele sînt foarte bogate în organite celulare, în special cele destinate sintezelor proteice, deoarece principala funcție a celulei este să elaboreze matricea predentinală. Totodată, la nivelul lor se găsesc numeroase enzime implicate, atît în procesul de sinteză cît și în procesele metabolice comune. Pornind de la odontoblaste către partea centrală a pulpei, numărul celulelor se reduce, iar ele apar mai puțin diferențiate și cu o funcție deosebită. Astfel se pot întîlni histiocite, fibroblaste în stadii foarte tinere, unele celule cu caractere de celule mezenchimale. Mai rar în stare normală și mai des în

stări patologice locale apar leucocite polimorfonucleare sau limfocite provenite din vasele pulpare.

Fibrele conjunctive pulpare sînt în majoritate reprezentate prin fibre de reticulină sau precolagene şi foarte rar prin fibre mature de colagen. Cu cît se înaintează în vîrstă, numărul celulelor pulpare scade, în paralel cu o creştere a numărului de fibre colagene. O dată cu fibrozarea pulpei pot apărea la nivelul ei şi depuneri anarhice de săruri de calciu, numite denticule.

Substanţa fundamentală este mai abundentă în pulpa tînără şi se reduce o dată cu înaintarea în vîrstă.

Vascularizaţia şi inervaţia pulpei dentare sînt deosebit de bogate. Mai multe artere mici pătrund în cavitatea pulpară prin foramenul apical. Acesta se ramifică abundent şi trimit ramuri şi colaterale din ce în ce mai mici atît în pulpa radiculară, dar mai ales în cea coronară. Capilarele arteriale se răspîndesc în reţea în jurul corpului celular odontoblastic. Sîngele arterial este colectat în vene care urmează un traiect asemănător, dar invers celui arterial. Structura vaselor sanguine este întru totul asemănătoare oricărui vas arterial sau venos. Limfaticele pulpare sînt foarte reduse şi de calibru foarte mic. Ele se distribuie în special tecilor vasculare şi perineurale. *Nervii* pătrund în pulpa dentară prin foramenul apical. Ramurile nervoase mielinice sînt mai numeroase decît cele amielinice. Ele se distribuie abundent în toată pulpa dentară, fiind destinate în primul rînd vaselor sanguine. Filetele terminale nervoase amielinice formează un plex bogat periodontoblastic. Una din problemele cele mai controversate este aceea care priveşte inervaţia dintelui şi respectiv a dentinei; se pune întrebarea dacă ramurile nervoase terminale ajung şi în canaliculii dentari sau dacă ele se opresc la stratul predentinal. Pe baza datelor actuale de microscopie electronică, astăzi se consideră din ce în ce mai mult că aceste terminaţii nervoase par să se oprească în predentină la emergenţa fibrei Tomes. Deoarece dentina pare să nu conţină în realitate filete nervoase, senzaţia de durere nu poate fi diferenţiată între căldură, rece, atingere, presiune etc. Ea este transmisă de către fibrele Tomes către filetele nervoase cu care acestea sînt în conexiune fiziologică. Sensibilitatea dentinei este generată de procesele iritative fizice, bacteriene, chimice din jurul fibrelor Tomes ce se transmit prin citoplasma acestora la citoplasma odontoblastică cu care ele sînt în continuitate şi de aici la plexul periodontoblastic.

Parodonţiul. *Periodonţiul sau parodonţiul* cuprinde o serie de structuri moi şi dure care intră în constituţia aparatului dentar. Parodonţiul moale este reprezentat prin *gingie* (descrisă în capitolul mucoasei bucale) şi *ligamentul alveolodentar*, ambele cu rol de consolidare a dintelui în alveola dentară. Parodonţiul dur este reprezentat prin *cimentul dentar* (descris la structura dintelui) şi *peretele osos al aveolei dentare*.

Ligamentul alveolodentar sau membrana parodontală este formată din ţesut conjunctivo-vascular care înconjură cea mai mare parte a rădăcinii dintelui. El se găseşte interpus între cimentul dentar şi peretele alveolei dentare. Este format din numeroase fibre conjunctive groase, colagenice,

Scanned with OKEN Scanner

așezate în mănunchiuri cu direcții diferite și foarte rare fibre de reticulină sau elastice. Se disting mai multe grupe sau mănunchiuri de fibre colagene, după direcția pe care o prezintă în raport cu axul mare al dintelui: *grupul fibrelor transseptale* care merg orizontal de la cimentul unui dinte la cimentul dintelui vecin, trecînd pe deasupra crestelor alveolare; *grupul fibrelor crestelor alveolare*, care merg de la cimentul coletului la creasta alveolei respective; *grupul fibrelor orizontale* și *oblice*, care merg de la ciment la peretele intern al alveolei dentare respective; *grupele fibrelor apicale*, situate în jurul foramenului radicular; *grupul fibrilar intern radicular*, între rădăcinile aceluiași dinte. În afară de fibre, ligamentul alveolodentar conține celule conjunctive de tipul fibroblastelor și al histiocitelor. Substanța fundamentală este redusă. Vasele și nervii sînt numeroși, ei trec din peretele alveolar în ligamentul alveolodentar și către ciment.

Peretele alveolei dentare este format din țesut osos compact cu sisteme haversiene incomplete și complete. Peretele intern ce privește către dinte prezintă numeroase orificii care lasă să treacă vasele și nervii destinați ligamentului alveolodentar. Aspectul lui ciuruit a permis denumirea acestei lame osoase ca *lamă cribriformă.*

Dezvoltarea dinților. Primele semne de dezvoltare a dinților apar în a 5-a—7-a săptămînă de viață intrauterină, la nivelul cavității bucale primare embrionare, denumită *stomodeum.*

Epiteliul care căptușește această cavitate format dintr-un strat bazal cu celule de talie mai mare și un strat superficial de celule turtite este separat de mezenchimul subiacent printr-o membrană bazală. Epiteliul începe să prolifereze în anumite regiuni și să formeze în dreptul viitoarei arcade dentare o lamă groasă denumită *lama dentară primară*. Din anumite puncte ale lamei dentare se dezvoltă în continuare o serie de formațiuni mici rotunde, denumite *muguri dentari*, a căror amplasare și număr corespund dinților definitivi (10 maxilari și 10 mandibulari). Ajuns la un anumit grad de dezvoltare, mugurele dentar de formă rotunjită se înfundă în mezenchimul subiacent, începe să se îndepărteze de lama dentară primară din care s-a format și de care mai rămîne legat numai printr-un cordon epitelial îngust. După o perioadă de timp, mugurele dentar se detașează complet de lama dentară de origine, iar cordonul epitelial de legătură dispare în întregime în majoritatea cazurilor. La un număr redus de persoane pot însă să rămînă resturi din corionul epitelial, care să fie înglobate în țesuturile moi ale organului dentar postuterin. Țesutul mezenchimal din jurul mugurelui dentar se îmbogățește prin proliferarea celulelor conjunctive tinere nediferențiate și a fibrelor conjunctive nou formate. În partea de jos a mugurelui dentar, acestea se invaginează înspre interiorul lui și formează *papila dentară*. Fiecare mugure dentar împreună cu papila va fi delimitat de o zonă de țesut mezenchimal densificat, celular și fibrilar, ce realizează *sacul sau foliculul dentar*. Întreaga formațiune astfel alcătuită poartă numele de *germene dentar* (fig. 50).

Scanned with OKEN Scanner

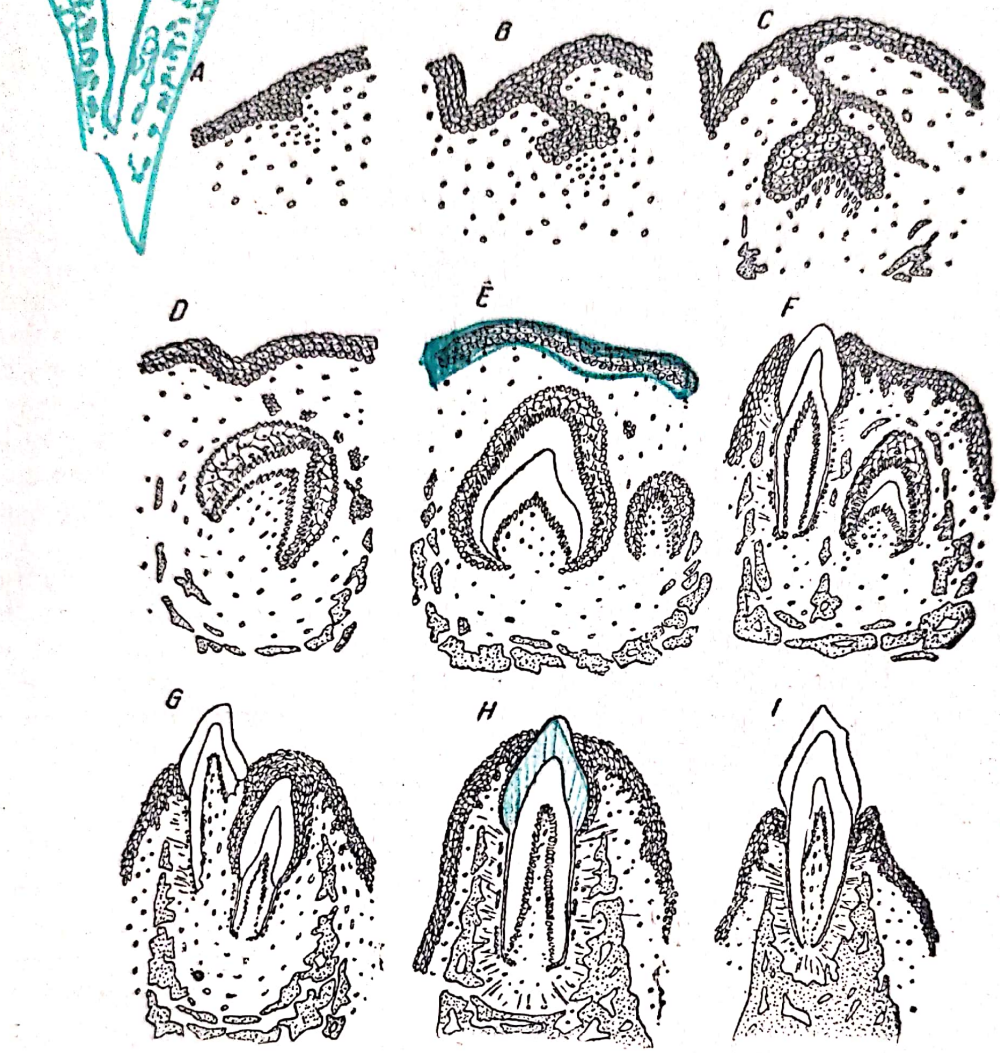

Fig. 50. Diferite stadii ale dezvoltării dintelui:
A, B, C — formarea lamei dentare şi a mugurelui dentar; *D* — organul adamantin; *E, F* — faze avansate ale dezvoltării dintelui şi apariţia mugurelui dintelui permanent; *G, H* — erupţia dintelui.

Din lama dentară primară vor lua naştere dinţii de tranziţie sau dinţii primari. Dinţii permanenţi se dezvoltă începînd din luna a 4-a intrauterină, pentru incisivii permanenţi, şi în luna a 10-a extrauterină, pentru premolarii secundari. Ei trec prin aceleaşi stadii evolutive ca şi dinţii de tranziţie, dar iau naştere dintr-o a doua lamă epitelială dentară denumită *lamă dentară secundară*. Aceasta se formează din lama dentară primară printr-o proliferare a celulelor de pe faţa linguală a ei; se realizează astfel o îngroşare liniară în partea sa inferioară, situată înapoia şi în josul mugurilor dentari primari. Aceşti germeni dentari ai dinţilor permanenţi se găsesc localizaţi pe faţa linguală a dinţilor primari de care rămîn separaţi printr-un perete subţire osos, pînă aproape de 6—7 ani, cînd încep să erupă şi să înlocuiască pe primii.

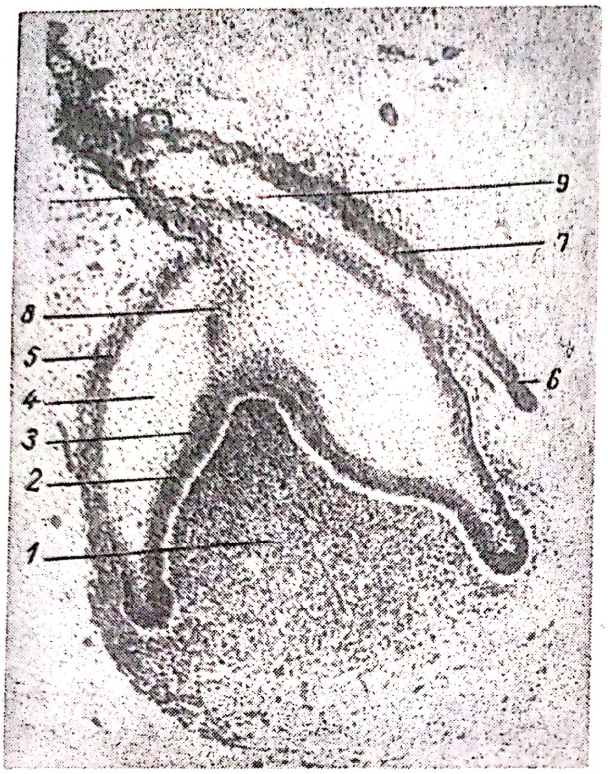

Fig. 51. Organul adamantin (mugure dentar):
1 — papila dentară; *2* — stratul adamantoblastelor; *3* — stratul intermediar; *4*; *8* — pulpa smalțului; *5* — epiteliul extern; *6, 7, 9* — mugurele dintelui permanent.

Mugurele dentar este socotit organul smalțului, sau organul adamantin, din el luînd naștere smalțul dentar. Din papila dentară se va dezvolta dentina și pulpa dentară, iar din sacul dentar va lua naștere cimentul dentar, membrana periodontală și alveola dentară. Dintele apare astfel cu dublă origine embrionară *ectomezoblastică,* smalțul fiind singura parte structurală componentă de origine ectodermică și singurul exemplu din organism de transformare a unui țesut epitelial în țesut osos (fig. 50).

Dezvoltarea germenului dentar constă din: a) dezvoltarea mugurelui dentar sau al organului smalțului; b) dezvoltarea papilei dentare; c) dezvoltarea sacului dentar.

a. *Dezvoltarea mugurelui dentar:* mugurii dentari cresc în diametru prin proliferarea celulelor proprii, avînd la început o formă rotund-ovală. După desprinderea lor completă de lama dentară, din care au provenit, ei iau succesiv diferite forme prin invaginarea provocată de papila dentară. Astfel se poate vorbi de o formă de *coif* sau *capișon* și în final de stadiul de *clopot.*

Clopotul adamantin este format din mai multe rînduri celulare, distingîndu-se următoarele straturi (dinafară) dinspre lamina dentară înspre papila dentară (fig. 51):

— stratul epitelial extern;
— stratul celulelor stelate;
— stratul epitelial intern sau stratul adamantoblastelor.

Stratul epitelial extern este reprezentat printr-un singur rînd de celule de formă cuboidală ce delimitează fața convexă a clopotului adamantin, fiind separate de țesutul conjunctiv înconjurător al sacului dentar printr-o membrană bazală.

Stratul celular stelat sau pulpa smalțului este stratul cel mai bine reprezentat, formînd cea mai mare parte a organului adamantin. Grosimea lui variază de la un mugure dentar la altul. Celulele sale prezintă prelungiri ce vin în contact cu ale celulelor vecine, realizînd o aparentă rețea, fapt ce a generat pentru acest strat denumirea de reticul stelat.

Scanned with OKEN Scanner

În ochiurile acestui reticul se găsește o substanță amorfă, bogată în proteine și mucopolizaharide, puternic Schiff pozitivă și metacromatică.

Stratul celular intermediar situat între pulpa smalțului (stratul celulelor stelate) și stratul epitelial intern este format din mai multe rînduri de celule de formă în general rotunjită și este socotit ca zonă de tranziție între cele două straturi adiacente și ca rezervă celulară pentru înlocuirea unor adamantoblaste distruse.

Stratul epitelial intern, denumit și stratul adamantin, este format dintr-un singur rînd de celule înalte, numite *adamantoblaste sau ameloblaste*. La nivelul lor se desfășoară active procese metabolice, destinate formării smalțului dentar. Stratul celular epitelial intern se unește cu cel extern în punctele cele mai extreme și mai profunde ale clopotului adamantin. Se realizează astfel la acest nivel un epiteliu bistratificat ce poartă denumirea de *teaca epitelială a lui Hertwig*. Aceasta are rol în formarea rădăcinii dintelui numai după ce smalțul și dentina au ajuns la un oarecare grad de dezvoltare cu organizarea unei mici zone de joncțiune smalț-ciment.

Teaca lui Hertwig proliferează, se afundă în mezenchim și înconjură acea parte din acesta, ce va corespunde viitoarei sau viitoarelor rădăcini. Epiteliul tecii nu va mai produce smalț, dar va determina în mezenchimul adiacent intern o diferențiere a odontoblastelor care vor genera dentina radiculară. Teaca lui Hertwig de obicei dispare după formarea rădăcinii dentare; uneori însă pot persista resturi care apar sub formă de insulele lui Mallassez, în ligamentul alveolar-dentar.

Formarea dintelui. Pentru a se forma smalțul și dentina, suita evenimentelor morfologice locale presupune obligatoriu următoarele etape:

1. Diferențierea adamantoblastelor.
2. Diferențierea odontoblastelor lîngă linia funcțională smalț-dentină.
3. Depunerea primului strat de dentină.
4. Formarea și depunerea primului strat de smalț (fig. 52).

Formarea dentinei sau dentinogeneza. După diferențierea adamantoblastelor în organul adamantin și sub influența lor, celulele mezenchi-

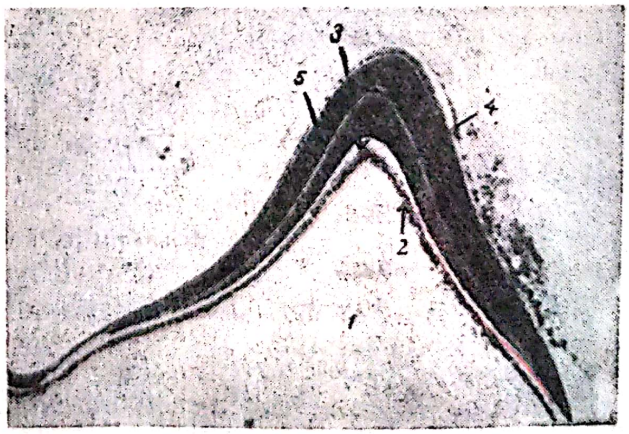

Fig. 52. Dezvoltarea dintelui:
1 — papila dentară; 2 — odontoblaste; 3 — strat de dentină; 4 — strat de smalț; 5 — adamantoblaste.

Scanned with OKEN Scanner

male periferice ale papilei dentare, situate în vecinătate, se transformă în celule înalte, așezate într-un singur rînd, în palisadă. Aceste celule poartă denumirea de *odontoblaste* și sînt principalele formatoare de dentină. Formarea dentinei, întotdeauna precedă formarea smaltului, apoi depunerea de smalț și de dentină este sincronizată în așa fel încît pentru fiecare strat de dentină format există un strat corespunzător de smalț la nivelul coroanei. Încă înainte de completa diferențiere a odontoblastelor, între acestea și stratul adamantoblastelor se găsește o membrană bazală de care sînt prinse perpendicular mănunchiuri de fibre argirofile groase ce vin dinspre papila dentară, cunoscute sub denumirea de *fibrele lui Korff*. Originea și rolul lor în dentinogeneză sînt foarte controversate. Ele par a fi formate de către celulele conjunctive ale papilei dentare. Odontoblastele nou formate prezintă în citoplasmă un echipament organitic de sinteză foarte dezvoltat, care are menirea de a sintetiza și secreta matricea dentinei. Aceasta se va depune spre polul extern al odontoblastelor în jurul fibrelor Korff care devin fibre colagenice tipice și în jurul unei prelungiri (prelungirea lui Tomes) pe care fiecare celulă odontoblastică o trimite către joncțiunea smalț-dentină. Procesul dentinogenetic începe deci prin elaborarea de matrice predentinală sau *predentina*, care înglobează fibrele conjunctive și prelungirea odontoblastică, ce ia denumirea de fibra lui Tomes și rămîne înglobată în canaliculul dentar. Al doilea timp al dentinogenezei este constituit de *mineralizarea matricei*, care este o substanță foarte avidă de săruri de calciu. Acestea se depun în mai multe puncte ale matricei, sau nuclee de calcificare. În jurul acestor nuclee se depun concentric săruri de calciu, realizînd mase globulare care se unesc între ele. Uneori, între acești globuli calcificați rămîn spații de slabă mineralizare, care constituie formațiunile interglobulare ale lui Czermack din dentina coronară și stratul granular al lui Tomes din dentina radiculară. O dată cu formarea primului strat de dentină, membrana bazală dintre aceasta și smalț dispare, cele două țesuturi dure venind în contact direct. Întotdeauna între odontoblaste și stratul de dentină mineralizat rămîne interpus un strat de predentină (matrice+fibre precolagenice). Procesul de dentinogeneză nu încetează nici după desăvîrșirea dintelui; activitatea odontoblastelor pulpare continuă în tot restul vieții lui. Depunerea de dentină se efectuează ritmic, ceea ce duce la apariția liniilor de creștere prezente în ivoriu.

Dezvoltarea smaltului sau amelogeneza. După ce primul strat de dentină a fost depus, celulele principale formatoare de smalț (adamantoblastele sau ameloblastele) parcurg un ciclu funcțional larg, în vederea elaborării matricei pe care se vor depune sărurile minerale de calciu. Într-o primă fază, adamantoblastele se angajează într-o puternică activitate de sinteză și secreție, dezvoltîndu-și în citoplasma lor organitele principale ca mitocondriile, complexul Golgian, reticulul emdoplasmic rugos. Drept urmare, are loc imediat elaborarea de materie organică într-o a doua etapă începînd cu mineralizarea ei. Adamantoblastele sînt separate unele de celelalte prin bare terminale. Fiecare celulă adamantoblastică trimite înspre stratul dentinei o prelungire, numită prelungirea

Scanned with OKEN Scanner

male periferice ale papilei dentare, situate în vecinătate, se transformă în celule înalte, așezate într-un singur rînd, în palisadă. Aceste celule poartă denumirea de *odontoblaste* și sînt principalele formatoare de dentină. Formarea dentinei, întotdeauna precedă formarea smaltului, apoi depunerea de smalț și de dentină este sincronizată în așa fel încît pentru fiecare strat de dentină format există un strat corespunzător de smalț la nivelul coroanei. Încă înainte de completa diferențiere a odontoblastelor, între acestea și stratul adamantoblastelor se găsește o membrană bazală de care sînt prinse perpendicular mănunchiuri de fibre argirofile groase ce vin dinspre papila dentară, cunoscute sub denumirea de *fibrele lui Korff*. Originea și rolul lor în dentinogeneză sînt foarte controversate. Ele par a fi formate de către celulele conjunctive ale papilei dentare. Odontoblastele nou formate prezintă în citoplasmă un echipament organitic de sinteză foarte dezvoltat, care are menirea de a sintetiza și secreta matricea dentinei. Aceasta se va depune spre polul extern al odontoblastelor în jurul fibrelor Korff care devin fibre colagenice tipice și în jurul unei prelungiri (prelungirea lui Tomes) pe care fiecare celulă odontoblastică o trimite către joncțiunea smalț-dentină. Procesul dentinogenetic începe deci prin elaborarea de matrice predentinală sau *predentina*, care înglobează fibrele conjunctive și prelungirea odontoblastică, ce ia denumirea de fibra lui Tomes și rămîne înglobată în canaliculul dentar. Al doilea timp al dentinogenezei este constituit de *mineralizarea matricei*, care este o substanță foarte avidă de săruri de calciu. Acestea se depun în mai multe puncte ale matricei, sau nuclee de calcificare. În jurul acestor nuclee se depun concentric săruri de calciu, realizînd mase globulare care se unesc între ele. Uneori, între acești globuli calcificați rămîn spații de slabă mineralizare, care constituie formațiunile interglobulare ale lui Czermack din dentina coronară și stratul granular al lui Tomes din dentina radiculară. O dată cu formarea primului strat de dentină, membrana bazală dintre aceasta și smalț dispare, cele două țesuturi dure venind în contact direct. Întotdeauna între odontoblaste și stratul de dentină mineralizat rămîne interpus un strat de predentină (matrice+fibre precolagenice). Procesul de dentinogeneză nu încetează nici după desăvîrșirea dintelui; activitatea odontoblastelor pulpare continuă în tot restul vieții lui. Depunerea de dentină se efectuează ritmic, ceea ce duce la apariția liniilor de creștere prezente în ivoriu.

Dezvoltarea smaltului sau amelogeneza. După ce primul strat de dentină a fost depus, celulele principale formatoare de smalț (adamantoblastele sau ameloblastele) parcurg un ciclu funcțional larg, în vederea elaborării matricei pe care se vor depune sărurile minerale de calciu. Într-o primă fază, adamantoblastele se angajează într-o puternică activitate de sinteză și secreție, dezvoltîndu-și în citoplasma lor organitele principale ca mitocondriile, complexul Golgian, reticulul emdoplasmic rugos. Drept urmare, are loc imediat elaborarea de materie organică într-o a doua etapă începînd cu mineralizarea ei. Adamantoblastele sînt separate unele de celelalte prin bare terminale. Fiecare celulă adamantoblastică trimite înspre stratul dentinei o prelungire, numită prelungirea

Scanned with OKEN Scanner

lui Tomes, de-a lungul căreia se organizează matricea unei prisme adamantine prin elaborarea de către celula respectivă a materialului necesar. Acesta apare în celulă sub formă de granule secretorii; ele se vor orienta la început de-a lungul prelungirii lui Tomes, apoi fuzionează într-o masă mică matriceală. Formarea matricei în prelungirile Tomes ca și mineralizarea ei se efectuează ritmic, cu o depunere de 3—4 microni în 24 de ore. Această creștere zilnică este marcată pe smalț prin liniile de creștere. Procesul de maturare al smaltului înseamnă de fapt mineralizarea matricei, care este însoțită de scăderea cantității apei și a unor proteine din matrice și înlocuirea lor cu săruri minerale. O dată cu depunerea sărurilor de calciu, adamantoblastele suferă modificări morfofuncționale: talia lor se reduce treptat, iar în citoplasmă domină ca organite mitocondriile. Prezența acestora este legată de faptul că adamantoblastele par să fie responsabile de absorbția apei și a unei părți din materia organică în timpul mineralizării matricei. Pe măsură ce smaltul se depune și ajunge la deplina lui maturizare, organul adamantin se reduce treptat, adamantoblastele se turtesc, pierd nucleul, precum și organitele celulare și degenerează. Celulele degenerate rămîn așezate într-un strat îngust, keratinizat sub forma unei pelicule de aspect membranos la suprafața externă a smaltului, peliculă ce poartă denumirea de *cuticulă primară a smaltului.* Cînd dintele erupe din arcadele dentare, cuticula, expusă mediului cavității bucale, suferă un alt proces de keratinizare, ceea ce duce la formarea unui film ce acoperă suprafața coroanei dintelui permanent. Aceasta ia denumirea de *cuticulă secundară a smaltului.* Cuticula adamantoblastică reprezintă totodată epiteliul de legătură a gingiei de smalț.

Erupția dinților. Erupția este precedată de o perioadă de dezvoltare a dintelui, apoi este favorizată de unele mișcări axiale, de rotație, mișcări efectuate în jurul axului lui etc. Deoarece dintele în faza preeruptivă este înconjurat de os, la acest nivel vor apărea schimbările cele mai evidente, exprimate prin resorbții sau apoziții zonale de săruri minerale. Dinții de lapte vor fi înlocuiți cu dinți permanenți. Pînă la erupția lor, aceștia din urmă se găsesc sub formă de mugure dentar, adăpostiți în cavitatea alveolei dentare, lîngă dinții de tranziție de care rămîn despărțiți printr-o lamă osoasă subțire. În momentul cînd începe înlocuirea dinților tranzitorii, peretele despărțitor din cele două tipuri de dinți ca și rădăcina dinților de lapte suferă procese resorptive. Concomitent, mugurele dintelui permanent începe să se dezvolte și împinge în afară dintele de lapte. Aceste procese au drept scop exfolierea dintelui de tranziție și erupția dintelui definitiv.

GLANDELE SALIVARE

Glandele salivare se pot împărți după mărimea lor în *glandele salivare accesorii* sau mici și *glandele salivare mari* sau glande majore. După produsul de secreție, ele pot fi clasificate în glande seroase, glande mucoase

lui Tomes, de-a lungul căreia se organizează matricea unei prisme adamantine prin elaborarea de către celula respectivă a materialului necesar. Acesta apare în celulă sub formă de granule secretorii; ele se vor orienta la început de-a lungul prelungirii lui Tomes, apoi fuzionează într-o masă mică matriceală. Formarea matricei în prelungirile Tomes ca şi mineralizarea ei se efectuează ritmic, cu o depunere de 3—4 microni în 24 de ore. Această creştere zilnică este marcată pe smalţ prin liniile de creştere. Procesul de maturare al smalţului înseamnă de fapt mineralizarea matricei, care este însoţită de scăderea cantităţii apei şi a unor proteine din matrice şi înlocuirea lor cu săruri minerale. O dată cu depunerea sărurilor de calciu, adamantoblastele suferă modificări morfofuncţionale: talia lor se reduce treptat, iar în citoplasmă domină ca organite mitocondriile. Prezenţa acestora este legată de faptul că adamantoblastele par să fie responsabile de absorbţia apei şi a unei părţi din materia organică în timpul mineralizării matricei. Pe măsură ce smalţul se depune şi ajunge la deplina lui maturizare, organul adamantin se reduce treptat, adamantoblastele se turtesc, pierd nucleul, precum şi organitele celulare şi degenerează. Celulele degenerate rămîn aşezate într-un strat îngust, keratinizat sub forma unei pelicule de aspect membranos la suprafaţa externă a smalţului, peliculă ce poartă denumirea de *cuticulă primară a smalţului.* Cînd dintele erupe din arcadele dentare, cuticula, expusă mediului cavităţii bucale, suferă un alt proces de keratinizare, ceea ce duce la formarea unui film ce acoperă suprafaţa coroanei dintelui permanent. Aceasta ia denumirea de *cuticulă secundară a smalţului.* Cuticula adamantoblastică reprezintă totodată epiteliul de legătură a gingiei de smalţ.

Erupţia dinţilor. Erupţia este precedată de o perioadă de dezvoltare a dintelui, apoi este favorizată de unele mişcări axiale, de rotaţie, mişcări efectuate în jurul axului lui etc. Deoarece dintele în faza preeruptivă este înconjurat de os, la acest nivel vor apărea schimbările cele mai evidente, exprimate prin resorbţii sau apoziţii zonale de săruri minerale. Dinţii de lapte vor fi înlocuiţi cu dinţi permanenţi. Pînă la erupţia lor, aceştia din urmă se găsesc sub formă de mugure dentar, adăpostiţi în cavitatea alveolei dentare, lîngă dinţii de tranziţie de care rămîn despărţiţi printr-o lamă osoasă subţire. În momentul cînd începe înlocuirea dinţilor tranzitorii, peretele despărţitor din cele două tipuri de dinţi ca şi rădăcina dinţilor de lapte suferă procese resorptive. Concomitent, mugurele dintelui permanent începe să se dezvolte şi împinge în afară dintele de lapte. Aceste procese au drept scop exfolierea dintelui de tranziţie şi erupţia dintelui definitiv.

GLANDELE SALIVARE

Glandele salivare se pot împărţi după mărimea lor în *glandele salivare accesorii* sau mici şi *glandele salivare mari* sau glande majore. După produsul de secreţie, ele pot fi clasificate în glande seroase, glande mucoase

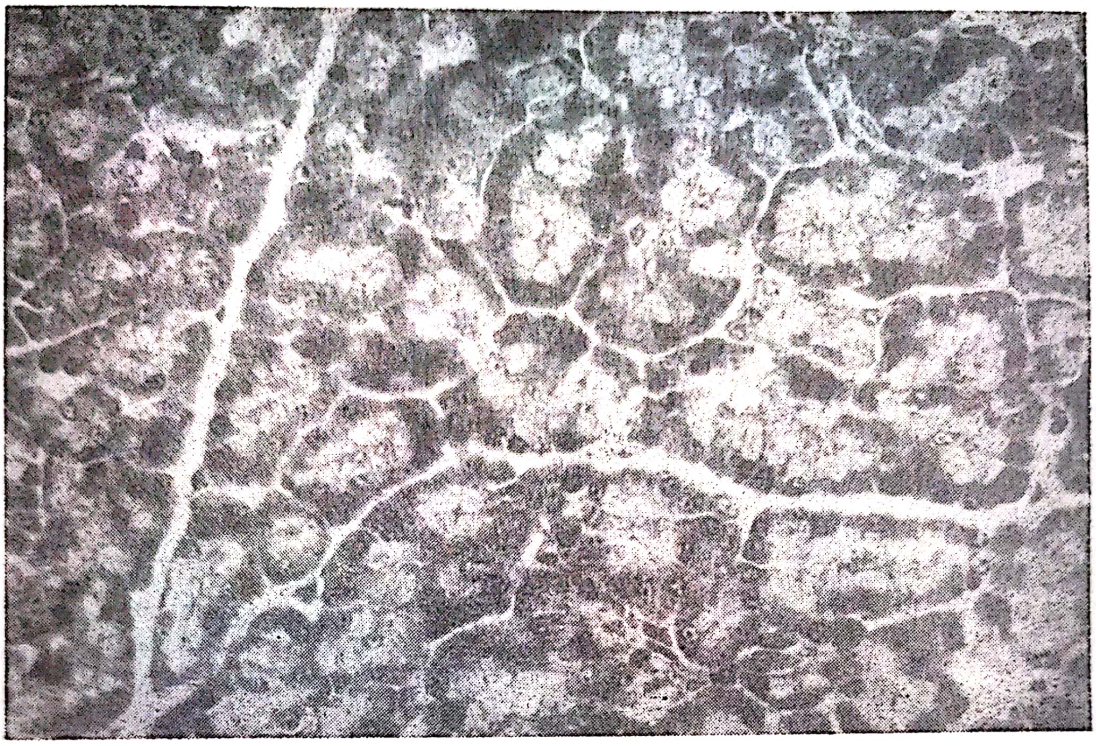

Fig. 53. Parotidă.

și glande mixte sau seromucoase. Glandele salivare minore sînt reprezentate prin mici acini glandulari seroși sau mucoși, răspîndiți în corionul mucoasei bucale. Produsul lor de secreție este transportat la suprafața mucoasei prin ductele mici ce traversează corionul și epiteliul.

Glandele salivare majore sînt reprezentate prin trei formațiuni perechi: parotida, submaxilara și sublinguala. Toate sînt glande merocrine, care se deschid prin canale excretorii proprii în cavitatea bucală.

Parotida este cea mai mare glandă salivară și prima care se dezvoltă în cursul ontogenezei. Parotida este o glandă tubuloacinoasă pur seroasă (fig. 53). La suprafață este acoperită de o capsulă conjunctivo-vasculară ce trimite în interior septuri, divizînd glanda în lobi și lobuli. Septurile conțin, pe lîngă elementele conjunctive și artere, vene, vase limfatice, conducte excretorii, uneori celule grase și deseori terminațiuni nervoase incapsulate de tipul Vater-Pacini. Parotida este formată din *acini glandulari* și din *conducte excretorii*. Acinii glandulari sînt de tip seros cu lumen îngust, filiform și aspect întunecat, datorită numeroaselor granule de zimogen prezente în celule între nucleu și polul lor apical (fig. 54).

Numărul granulelor din citoplasma secretorie este variabil în special în raport cu orariul prînzurilor. În timpul digestiei, celula este golită de zimogen, dar trece prin conductele excretorii în salivă. În afara meselor, celulele secretă un produs care se acumulează într-un număr mare de granule situate în regiunea supranucleară. Celulele au o formă piramidală cu baza largă situată pe membrana bazală, și cu polul lor apical

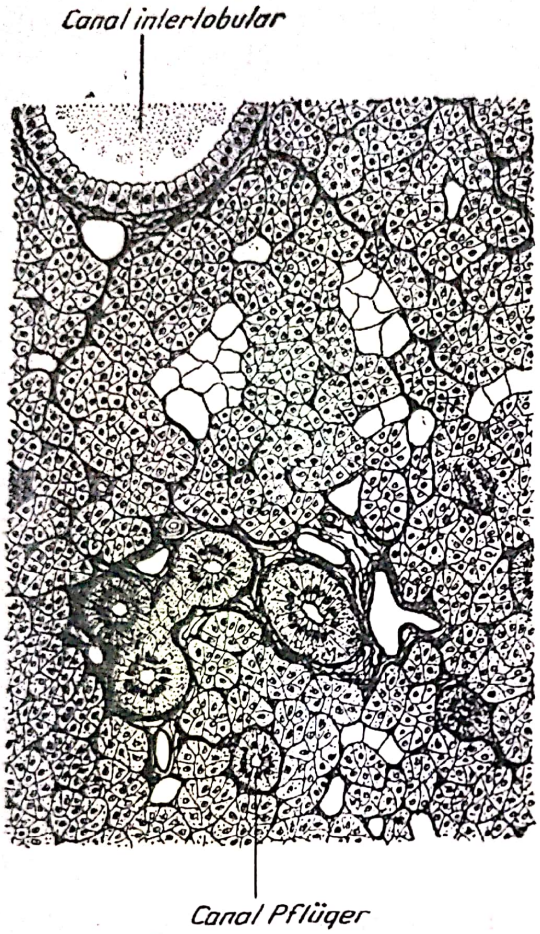

Fig. 54. Parotidă.

Fig. 55. Celulă seroasă parotidiană. Imagine electronooptică.

foarte strîns apropiat, delimitînd lumenul punctiform al acinului. Lumenul acinului este delimitat de 2—6 celule. Nucleul lor de formă rotundă este localizat în 1/3 inferioară a celulei. Organitele intracitoplasmatice sînt foarte bine reprezentate, mitocondria și reticulul endoplasmic rugos este situat înspre polul bazal al celulei, iar complexul Golgian supranuclear (fig. 55).

Între celulele acinoase și membrana bazală sînt interpuse celulele mioepiteliale, sau celulele în coșuleț, care prin contracția lor ajută la eliminarea produsului de secreție din acini. *Conductele sau canalele excretorii* se împart în *canale intralobulare și canale extralobulare*. Canalele intralobulare încep la nivelul lumenului acinului prin așa-numitele *canale intercalare sau pasaje Boll*, care sînt scurte și strîmte. Peretele lor este format la început de membrana apicală a celulelor acinoase, apoi de un rînd de celule epiteliale turtite ce devin cubice cu cît se îndepărtează de acini și sînt așezate pe o membrană bazală. Printre acestea, în porțiunea incipientă a pasajelor Boll pot fi intercalate și rare celule secretorii. Pasajele Boll se continuă cu alte ducte excretorii intralobulare, mai mari, numite *canale striate* sau *canale Pflügger*. Porțiunea lor terminală devine extralobulară și este situată în septurile conjunctive.

Canalele striate sînt delimitate de un singur rînd de celule epiteliale înalte cu nucleu situat central; citoplasma este eozinofilă apical şi bazofilă bazal. În regiunea subnucleară se observă numeroase striaţii perpendiculare pe membrana bazală care sînt datorite prezenţei la acest nivel a mitocondriilor aşezate paralel între ele şi paralel cu axul mare al celulei. Complexul Golgian şi reticulul endoplasmic sînt bine reprezentaţi.

Polul apical al celulelor canalului Pflüger prezintă microvili, ceea ce face posibilă existenţa unei funcţii de absorbţie la acest nivel. Citoplasma supranucleară conţine mici granule de aproximativ 0,25 microni diametru, care conţin produşi de sinteză ai celulei, funcţia principală a canalului striat fiind aceea de a secreta unii compuşi care să se adauge la cei secretaţi de acinii glandulari în vederea formării salivei.

Canalele extralobulare sînt reprezentate prin canale excretorii largi care se continuă cu canalele striate. La început situate intralobular, ele se unesc apoi într-un duct comun, numit *canalul colector* sau *canalul Stenon*, care se deschide printr-o papilă în cavitatea bucală, în mucoasa obrajilor, în faţa celui de-al doilea molar maxilar.

Glanda submaxilară sau submandibulară prezintă un aranjament structural asemănător parotidei. Este o glandă tubuloacinoasă mixtă în care se găsesc acini seroşi care predomină ca număr, acini mucoşi şi acini micşti (fig. 56). Formaţiunile seroase sînt reprezentate prin acini seroşi, dar şi prin celule seroase, localizate la unii din polii acinilor mucoşi sub forma unor semilune, numite *semilunele lui Giannuzzi Ebner*. Acinii mucoşi sînt formaţi din celule piramidale largi, aşezate pe membrana bazală. Celulele delimitează prin polul lor apical un lumen mai larg decît la acinii seroşi. În colorаţie obişnuită cu hematoxilină eozină, celulele acinoase au un aspect clar. Nucleul apare turtit, oval, situat la porţiunea bazală a celulei. Citoplasma conţine un reticul endoplasmic nu prea dezvoltat, mitocondrii mai dese, complex Golgian, granule de mucigen şi

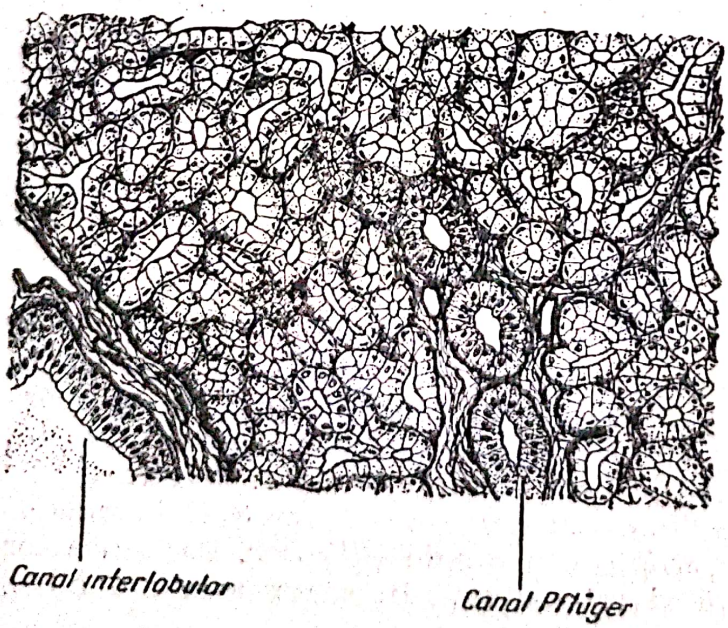

Fig. 56. Submaxilara.

enclave lipidice sub formă de picături. Granulele de mucigen conţin diferite glicoproteine. Ele se evidenţiază prin tehnici speciale care folosesc drept colorant *mucicarminul*. Mucigenul este eliminat în lumenul acinului, unde se hidratează puternic şi se transformă în *mucină*. Aceasta încorporează anumite substanţe anorganice şi realizează în final mucusul. Canalele excretorii sînt la fel alcătuite şi distribuite ca la nivelul parotidei, cu excepţia canalelor intercalare care sînt mai scurte şi a canalelor striate care sînt mai lungi, dar similare în structură cu ale parotidei. Canalul colector comun, sau *canalul lui Wharton*, se deschide pe faţa inferioară a limbii.

La şobolan, glanda submaxilară prezintă un dimorfism sexual: la mascul, pasajele lui Boll şi canalele striate sînt mai numeroase, cu un diametru mult mai larg decît la femelă. Celulele din ductele striate ale glandei submaxilare a şobolanului şi a unor specii par a avea unele funcţii particulare, deocamdată socotite funcţii ipotetice. Printre acestea s-ar sugera că celulele striate ar secreta un hormon ce acţionează asupra celulelor nervoase simpatice.

Totodată, studii recente au arătat că există posibilitatea ca renina să se formeze în afară de rinichi şi la nivelul celulelor canalelor striate din glanda submaxilară. Deşi în număr mai mare la mascul decît la femelă, canalele striate îşi modifică aspectul morfofuncţional de aceeaşi manieră după castrare sau sub influenţa unor hormoni (androgeni, tiroidieni, suprarenali).

Glanda sublinguală este aşezată pe planşeul bucal, fiind compusă din mai multe glande mici. Nu i se distinge o capsulă conjunctivă. Este o glandă tubuloacinoasă de tip mixt, în care predomină acinii mucoşi. Partea seroasă se prezintă mai rar sub forma semilunelor Giannuzzi şi mai des sub formă de acini seroşi. Ductul excretor principal, *canalul lui Bartholin*, se deschide în cavitatea bucală împreună sau independent de canalul lui Wharton. Canalele glandelor sublinguale mici sînt în număr de 8—10, cele mai multe deschizîndu-se separat în faldurile mucoasei sublinguale. Canalele intercalare lipsesc, şi uneori şi canalele striate. Septurile conjunctive vasculare sînt mai pronunţate decît în celelalte două glande salivare majore.

Vascularizaţia şi inervaţia. Glandele salivare, sînt bogat vascularizate, şi mai ales bogat inervate prin fibre nervoase simpatice şi parasimpatice, care controlează procesele de secreţie locale. O bogată reţea de filete acetilcolinesterazice şi adrenergice sînt prezente la nivelul gandelor salivare, cu precădere în jurul vaselor şi conductelor de excreţie. Filetele colinergice gracile înconjură şi acinii glandulari.

Faringele continuă cavitatea bucală şi cavitatea foselor nazale înspre esofag. Faringele prezintă o regiune nazală sau *nazofaringele*, ce se continuă cu fosele nazale, o regiune laringiană sau *laringofaringele*, ce se continuă cu laringele, şi o zonă bucală sau *orofaringele*, ce se continuă cu cavitatea bucală. În structura faringelui ca şi pentru restul tubului digestiv se descriu patru tunici reprezentate prin mucoasă, submucoasă, musculară şi adventice.

Scanned with OKEN Scanner

Mucoasa prezintă un epiteliu diferit în raport cu regiunile faringiene. Ea apare de tip respirator în nazofaringe şi de tip bucal în orofaringe şi laringofaringe. Corionul prezintă papile mici şi rare. El conţine de asemenea mici glande aşezate în ciorchine, vase, nervi şi adesea este infiltrat de numeroase formaţiuni limfoide sub formă de noduli sau foliculi care alcătuiesc în totalitate amigdala faringiană din lanţul limfatic al lui Waldeyer. *Submucoasa* este redusă la o lamă fibroasă pe care se inseră muşchii faringelui. *Tunica musculară* este formată din fibre musculare striate dintre care unele dispuse în direcţie circulară, realizînd muşchii constrictori, şi altele dispuse în direcţie longitudinală, realizînd muşchii ridicători ai faringelui. *Adventiţia* este reprezentată printr-un ţesut conjunctiv lax ce leagă faringele de celelalte organe înconjurătoare.

TUBUL DIGESTIV

GENERALITĂŢI

Tubul digestiv este alcătuit din mai multe segmente, fiecare din ele prezentînd acelaşi plan general de organizare. Astfel, peretele tubului comportă patru tunici suprapuse, structura şi grosimea lor variind cu necesităţile funcţionale ale fiecărui segment în parte. Aceste tunici sînt: mucoasa, submucoasa, musculara şi seroasa sau adventiţia.

1. **Tunica mucoasă** reprezintă pătura cea mai internă, care delimitează lumenul tubului digestiv. Ea este alcătuită din trei straturi: a) un epiteliu; b) un corion; c) o musculară a mucoasei *(muscularis mucosae)*.

Epiteliul. Tipul de epiteliu de-a lungul tubului digestiv variază cu funcţia segmentului pe care-l delimitează. În segmentele supradiafragmatice, în care epiteliul joacă un rol protector, el este format din mai multe rînduri de celule, în timp ce în sectorul subdiafragmatic, unde epiteliul îndeplineşte funcţie secretorie sau absorbtivă, el este alcătuit dintr-un singur rînd de celule.

Corionul mucoasei, reprezentat de o lamă de ţesut conjunctiv de tip reticular, este mai dens înspre epiteliu, unde organizează membrana bazală, şi mai lax către exteriorul tubului. Este de menţionat că în majoritatea segmentelor tubului digestiv, ţesutul conjunctiv este infiltrat cu numeroase elemente limfocitare şi se aseamănă cu ţesutul limfoid necapsulat. Prin bogăţia în elemente limfocitare dispuse imediat sub epiteliu, corionul acţionează ca o barieră secundară de apărare împotriva bacteriilor sau a altor microorganisme.

Corionul mucoasei este bogat vascularizat şi inervat, prezentînd în special vase de calibru mic — capilare, organizate în plexuri situate imediat sub membrana bazală a epiteliului, şi filete nervoase fine.

Scanned with OKEN Scanner

În cele mai multe segmente ale tubului digestiv, corionul cuprinde numeroase glande tubulare simple sau ramificate care pot substitui țesutul conjunctiv din corion.

În regiunile a căror funcție este în principal absorbția, mucoasa prezintă mici proeminențe în lumen, care măresc suprafața de absorbție.

Musculatura mucoasei, al treilea și cel mai extern strat al tunicii mucoase, este alcătuit în general din două pături de fibre musculare netede. Pătura internă prezintă fibrele musculare orientate circular, în timp ce pătura externă prezintă fibrele orientate longitudinal. Musculatura mucoasei este incompletă sau lipsește din unele segmente ale tubului digestiv. Atunci cînd există, ea permite mișcări localizate ale mucoasei, iar creșterea tonusului fibrelor musculare circulare permite formarea de falduri ale acesteia.

2. **Tunica submucoasă** este constituită din țesut conjunctiv lax bogat în fibre elastice. Laxitatea și elasticitatea deosebită pe care o are permit mobilitatea mucoasei. Submucoasa este abundent vascularizată, conținînd în special vase sanguine de calibru mare, precum și numeroase vase limfatice. În afară de vase, submucoasa este bogat inervată, conținînd plexuri nervoase și mici ganglioni autonomi. În unele segmente ale tubului digestiv, submucoasa poate cuprinde și formațiuni glandulare.

3. **Tunica musculară** este alcătuită în majoritatea segmentelor tubului digestiv din fibre musculare netede dispuse în două pături: una internă, în care fibrele sînt orientate circular, și una externă, cu fibre orientate longitudinal. Între păturile musculare, precum și între fibrele musculare, țesutul conjunctiv de legătură conține numeroase vase de calibru mare, plexuri nervoase și neuromicroganglioni.

Pătura musculară reprezintă cea mai importantă bază structurală care asigură tonusul tubului digestiv, precum și progresiunea conținutului său.

4. **Tunica externă** poate fi reprezentată de o lamă de țesut lax — o *adventiție* — sau poate fi reprezentată de o *seroasă*. Și într-un caz și în altul, prin această tunică pătrund vasele și nervii în grosimea peretelui tubului digestiv. Tunica externă face legătura și cu celelate structuri învecinate.

În ceea ce privește histogeneza, epiteliul unistratificat derivă din endoderm, epiteliul pluristratificat din ectoderm, iar restul structurilor provin din mezodermul splahnic sau visceral.

ESOFAGUL

Esofagul este segmentul de tub digestiv cuprins între faringe și stomac.

În structura esofagului întîlnim, dinăuntru în afară, cele patru tunici descrise la planul general de organizare a tubului digestiv, fiecare din tunici prezentînd însă particularități adaptate funcțiilor esofagului.

Scanned with OKEN Scanner

În speță, este vorba de o musculatură dezvoltată, care asigură propagarea alimentelor spre stomac, precum și un epiteliu rezistent și lubrifiat.

STRUCTURA

1. **Tunica mucoasă,** formată din epiteliu, corion și *muscularis mucosae,* are o grosime care poate ajunge pînă la 1,5 mm. Ea prezintă numeroase pliuri longitudinale ce delimitează lumenul esofagului, care este închis în perioada de repaus a organului.

a. *Epiteliul* esofagului este stratificat pavimentos nekeratinizat, similar ca structură cu epiteliul faringelui. El este alcătuit din circa 25 de straturi de celule, dintre care cele mai superficiale (cele care vin în contact cu lumenul) sînt turtite și prezintă nuclei ușor degenerați. Ca o particularitate, menționăm că epiteliul esofagian nu are un strat granular propriu-zis, ci doar cîteva celule prezentînd granule keratohialinice și că la om niciodată nu apare o cornificare a epiteliului.

Trecerea alimentelor insuficient masticate, multe din ele cu o suprafață rugoasă, supune suprafața epiteliului la o permanentă descuamare. Există prin urmare necesitatea de înlocuire permanentă a celulelor descuamate prin celule nou formate. Generarea de noi celule are loc în straturile cele mai profunde ale epiteliului — bazale sau parabazale — la nivelul cărora pot fi adesea observate numeroase mitoze.

În straturile generatoare, celulele sînt de talie mică, puternic bazofile, puțin diferențiate, cu tonofibrile rare. Pe măsură ce aceste celule se deplasează spre lumen, ele pierd abilitatea de a se divide, proces care se asociază cu creșterea taliei celulelor, dispariția bazofiliei citoplasmatice și apariția a numeroase tonofibrile. Diferențierea celulelor epiteliale este inerent urmată de descuamarea lor.

Celulele nediferențiate din straturile generatoare urmează în evoluția lor două căi: o parte se diferențiază și migrează către suprafața epiteliului, în timp ce o altă parte rămîn în profunzime, unde se divid din nou. Par să existe sub acest aspect clone celulare capabile să producă două tipuri diferite de celule: una care rămîne pe loc și care reprezintă clona cap de serie care generează alte celule; una care migrează către suprafață, unde diferențiindu-se se transformă în celule turtite (M e r c e r, 1962).

Acest mod de diviziune care conduce la formarea a două tipuri de celule utilizate pentru scopuri diferite este referit ca „diferențial" sau „inegal". El a fost demonstrat la nivelul esofagului prin marcarea cu timidină H^3 a ADN în celulele care rezultă din diviziunea stratului bazal și parabazal. S-a arătat că celulele-fiice care rezultă din mitoza celor aflate în straturile profunde rămîn o parte aici, iar o parte se diferențiază și migrează către suprafața epiteliului mucoasei.

Epiteliul esofagian este dispus pe o membrană bazală groasă care îl separă de corionul subiacent. În porțiunea superioară, el se continuă cu

epiteliul faringian, de care nu se deosebeşte ca structură, în timp ce în porţiunea inferioară, la joncţiunea dintre esofag şi stomac, se întrerupe brusc şi epiteliul pavimentos al esofagului este înlocuit cu epiteliul simplu al stomacului.

b. *Corionul* este alcătuit din ţesut conjunctiv areolar, sărac în celule conjunctive, puţin elastic, conţinînd cîteva limfocite dispersate sau grupate în noduli limfoizi, frecvent observaţi în special în vecinătatea glandelor sau a ductelor glandulare. De tip dermopapilar, corionul prezintă papile înalte, conice, adelomorfe, care crestează epiteliul, ajungînd pînă aproape de lumen.

La extremităţile ductului esofagian, în corion pot fi observate glande mucoase mai frecvent întîlnite lîngă orificiul cardiei, ceea ce a determinat denumirea de *glande cardiale*. Organizate în mici mase de aspect lobular, ele sînt formate din tubuli glandulari ramificaţi, asemănători cu cei întîlniţi în glandele din regiunea cardială a stomacului. În structura segmentelor secretorii ale glandelor cardiale, majoritatea populaţiei celulare este reprezentată de celule mucoase, alături de care pot fi întîlnite rare celule principale şi parietale. Ductele lor, delimitate de un epiteliu simplu cilindric mucipar, se deschid la vîrful unei papile conjunctive. Numărul şi dezvoltarea glandelor cardiale atinge uneori proporţii mari, iar evoluţia lor patologică este responsabilă de originea diverticulelor, chisturilor, ulcerelor sau carcinoamelor esofagiene.

Asemănătoare cu glandele cardiale, pot fi observate adesea glande mucoase şi la extremitatea superioară a esofagului, în vecinătatea faringelui.

c. *Musculara mucoasei* continuă stratul elastic al faringelui şi este alcătuită din fibre musculare netede înconjurate de o fină reţea de fibre elastice. La extremitatea superioară, fibrele musculare sînt dezordonat aranjate şi nu formează o pătură continuă; în porţiunea mijlocie, ele se grupează şi formează o pătură groasă, orientată longitudinal, iar în vecinătatea cardiei, la stratul longitudinal, se adaugă, dispus înspre lumen, încă un plan de fibre orientate circular. În general, este de menţionat că din toate segmentele tubului digestiv, esofagul, în special în porţiunea sa inferioară, prezintă musculara mucoasei cea mai puternic dezvoltată (0,2—0,4 mm grosime).

2. **Tunica submucoasă.** Este alcătuită din ţesut conjunctiv lax şi elastic, ce permite dilatarea esofagului cînd alimentele trec din cavitatea bucală în stomac. Din loc în loc ea prezintă paniculi adipoşi, ceea ce determină formarea a 7—10 pliuri longitudinale proeminente, care fac ca lumenul organului în repaus să capete un aspect stelat (fig. 57). În timpul trecerii bolului alimentar, esofagul se dilată şi pliurile longitudinale dispar.

În grosimea tunicii submucoase sînt situate *glandele esofagiene*. Organizate în mici lobuli al căror număr este cuprins între 60—740, distribuite neuniform, ele predomină pe faţa posterioară şi pe feţele laterale ale esofagului. Glandele esofagiene sînt glande tubuloacinoase, mixte, predominent alcătuite din acini mucoşi. Epiteliul acinilor glandulari, aşezat

Scanned with OKEN Scanner

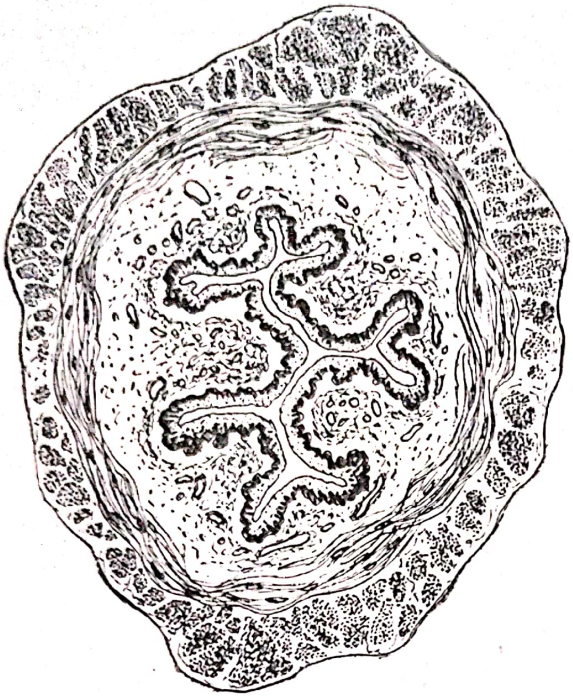

Fig. 57. Secţiune transversală prin esofag. Vedere de ansamblu.

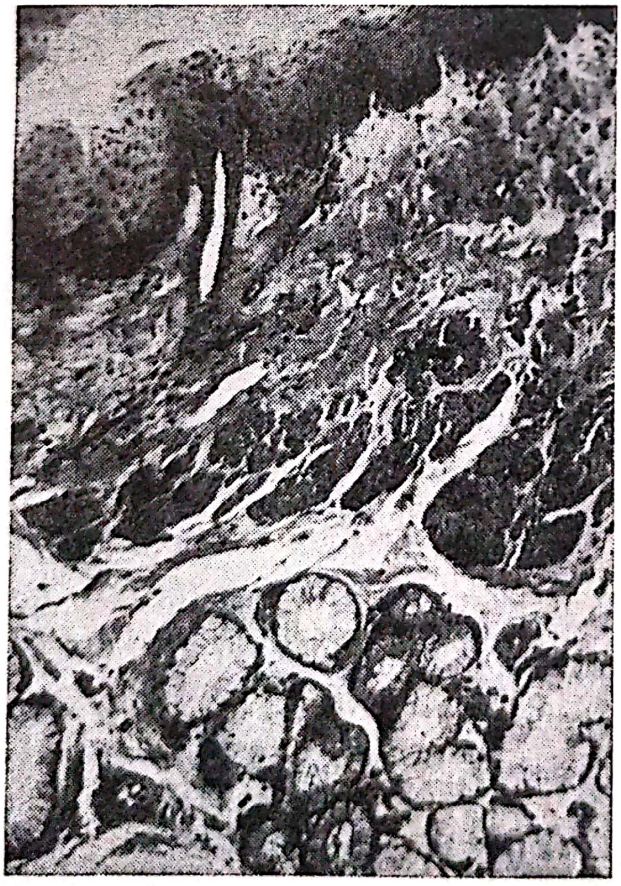

pe o membrană bazală groasă, este constituit dintr-un singur rînd de celule care delimitează un lumen larg (fig. 58). Citoplasma celulelor secretante este plină de vacuole de secreţie mucipară, colorabilă prin coloranţi ai mucinei. Nucleul lor rotunjit sau turtit este împins înspre polul bazal, adesea acolat la membrana bazală. Între celulele mucoase şi membrana bazală a acinilor glandulari se pot observa uneori celule de tip seros, asemănătoare cu cele întîlnite în acinii micşti ai glandelor salivare.

Ductele excretorii ale glandelor esofagiene, după ce perforează musculatura mucoasei, intră în corion, unde, dilatîndu-se, formează o ampulă denumită *cisterna lui Schaffer*, ce se continuă apoi cu un canal care se deschide la suprafaţa epiteliului de acoperire. Dacă în porţiunea incipientă ductele prezintă un epiteliu simplu, înainte de dilatare acesta devine stratificat, iar la deschidere se confundă cu epiteliul pavimentos al mucoasei esofagiene.

3. **Tunica musculară** este foarte bine dezvoltată, ocupînd aproape jumătate din grosimea esofagului. În treimea superioară a esofagului, tunica musculară este o continuare a musculaturii faringelui şi conţine exclusiv fibre musculare striate. În treimea mijlocie, musculatura striată tinde să fie înlocuită cu musculatură netedă; se găsesc aici intricate fibre musculare netede şi striate. În treimea inferioară, întregul perete

Fig. 58. Secţiune transversală prin esofag în treimea superioară.

Scanned with OKEN Scanner

muscular este constituit din fibre musculare netede, orientate pe două planuri: un plan intern circular şi un plan extern longitudinal. La om, tunica musculară a esofagului în special stratul intern, la joncţiunea dintre esofag şi stomac, este mai groasă, alcătuind sfincterul cardial.

4. **Tunica externă sau adventiţia** este alcătuită dintr-un ţesut conjunctiv lax infiltrat cu paniculi adipoşi. Ea conectează esofagul cu structurile anatomice ale mediastinului.

Vascularizaţie şi inervaţie. *Arterele* formează în adventiţie un plex din care pleacă ramuri ce se capilarizează, formînd alte plexuri în musculatură şi submucoasă. Din plexul submucos în special pornesc ramuri care se extind în mucoasă, unde formează reţele capilare subepiteliale şi periglandulare.

Venele urmează un traiect similar, dînd naştere la plexuri în submucoasă şi musculară.

Limfaticele. Mucoasa conţine vase limfatice de tip terminal, organizate în reţele care se continuă în submucoasă cu plexuri limfatice tipice.

Nervii. Inervaţia esofagului este sub controlul sistemului nervos autonom simpatic şi parasimpatic, analogă cu cea a segmentelor subdiafragmatice ale tubului digestiv. În mod particular, plexul nervos subseros (plexul Sabadas) este puternic dezvoltat la nivelul esofagului. Este de menţionat că muşchiul striat din pătura musculară a treimii superioare, deşi de tip voluntar, face excepţie şi, împreună cu muşchii faringelui, el acţionează ca un muşchi involuntar în actul reflex al înghiţirii.

HISTOFIZIOLOGIE

Esofagul îndeplineşte funcţia de a conduce şi a propulsa alimentele din cavitatea bucală în stomac. Deşi viteza de circulaţie a acestora prin esofag este mare, el le corectează temperatura şi le aduce la condiţii potrivite pentru a fi recepţionate în stomac.

Trasportul alimentelor este favorizat nu numai prin gravitaţie, ci şi printr-o stare de tonus menţinută de musculatura foarte dezvoltată a peretului muscular; alunecarea lor este favorizată prin secreţia glandelor cuprinse în peretele esofagului, care produc mucina destinată exclusiv umectării şi lubrifierii suprafeţei epiteliului.

Histogeneza. Histogeneza epiteliului esofagului la om prezintă unele particularităţi. La începutul dezvoltării embrionare, epiteliul derivat din endoderm este alcătuit dintr-un singur rînd de celule cilindrice. El devine apoi bistratificat şi în săptămîna a 9-a stratul superficial de celule devine ciliat. În săptămîna a 11-a, între celulele ciliate apar elemente celulare conţinînd vezicule cu glicogen; ele, ulterior, se transformă în celule turtite.

Celulele ciliate dispar într-un stadiu mai avansat al dezvoltării embrionare şi epiteliul devine stratificat pavimentos tipic.

Scanned with OKEN Scanner

Acest tip de metaplazie a epiteliului esofagian este particular omului; celulele ciliate nu au fost observate la alte mamifere. În afara epiteliului, restul peretelui derivă din mezodermul splahnic.

STOMACUL

Stomacul este segmentul de tub digestiv, lărgit considerabil, plasat între esofag și intestinul subțire. Cînd este gol, el are o formă tubulară, exceptînd porțiunea lui superioară, care este dilatată în formă de pungă, situată deasupra unei linii trase prin orificiul de deschidere a esofagului în stomac.

Structura stomacului este adaptată principalelor sale funcții. Astfel, în porțiunea superioară a stomacului care acționează ca un rezervor pentru alimente, funcția de rezervor este facilitată de o extremă elasticitate a peretelui său și un grad scăzut de mișcări peristaltice. În schimb, în porțiunea inferioară, unde alimentele sînt supuse unui puternic proces de triturare și de amestecare cu sucul stomacal, peretele stomacului prezintă o tunică musculară groasă și mișcări peristaltice puternice.

În intervalul de-a lungul căruia alimentele sînt reținute în stomac (3—4 ore), ele sînt diluate de sucul stomacal și supuse acțiunii lui digestive. Din transformările mecanice și chimice pe care le suferă alimentele în stomac rezultă o masă semifluidă, denumită *chim.*

După cum este știut, anatomic, la nivelul stomacului se descriu patru regiuni: a) *regiunea cardiei,* care cuprinde peretele stomacului din vecinătatea deschiderii esofagului; b) *regiunea fundică,* care cuprinde partea dilatată a stomacului situată deasupra unei linii orizontale trase la nivelul cardiei; c) *corpul stomacului,* care cuprinde porțiunea verticalizată a stomacului incluzînd mica și marea curbură; d) *antrul piloric,* regiunea situată în vecinătatea orificiului piloric.

Din punct de vedere histologic, regiunea fundului și a corpului prezintă o organizare microscopică similară. Regiunea cardiei și regiunea pilorică prezintă în schimb particularități histologice, care vor fi prezentate în mod separat.

ORGANIZAREA MICROSCOPICĂ

În alcătuirea peretelui stomacului intră cele patru tunici descrise la planul general de organizare a tubului digestiv, și anume: o mucoasă, o submucoasă, o musculară și o seroasă.

1. Mucoasa

Generalități. Tunica mucoasă a stomacului are o grosime care variază în funcție de regiunea sa anatomică. În regiunea cardiei, ea atinge abia 0,1 mm; în fundul și corpul stomacului este groasă de 0,2 mm, iar în regiunea pilorică atinge o grosime de aproape 2 mm. Ea are o culoare

roz (exceptînd zona pilorului și a cardiei care sînt mai palide) și este acoperită de o peliculă fină de mucus care împiedică aderența alimentelor de suprafața peretelui stomacal.

Cînd stomacul este gol, mucoasa gastrică formează numeroase *pliuri* mari, adînci, sinuoase, orientate de la cardie către pilor, care alcătuiesc rețeaua reticulară a lui Forswell. În regiunea curburilor și în special în regiunea micii curburi, pliurile se orientează longitudinal și poartă denumirea de pliuri longitudinale ale lui Waldayer. În ansamblu, pliurile adînci ale mucoasei realizează *marele relief al stomacului* și pot fi observate cu ochiul liber. Prezența lor se datorează în egală măsură elasticității submucoasei (care centrează aceste pliuri), cît și contracției musculaturii mucoasei. Înălțimea și numărul pliurilor mari sînt direct dependente de gradul de distensie a stomacului. Ele sînt mai proeminente cînd stomacul este gol.

Suprafața mucoasei stomacului mai prezintă numeroase șanțuri circulare care o divid în mici arii mamelonare, rotunde sau poliedrice, cu un diametru de 1—6 mm, denumite *arii gastrice*, al căror ansamblu realizează *micul relief al stomacului*.

La un examen cu lupa se observă pe suprafața ariilor gastrice numeroase mici orificii. Ele reprezintă locul de deschidere în lumenul stomacului a unor invaginații infundibuliforme, denumite *cripte gastrice* (foveole). În regiunea fundică, ele sînt puțin adînci, ocupînd doar circa 1/5 din grosimea mucoasei, în timp ce în regiunea pilorică criptele sînt mult mai adînci, ocupînd mai mult de 1/2 din grosimea mucoasei. În fundul acestor cripte se deschid la rîndul lor glandele stomacului.

Observată la microscopul luminescent, mucoasa gastrică apare formată din: a) epiteliul mucoasei; b) corionul, ocupat în cea mai mare parte de un aparat glandular bine dezvoltat; c) musculara mucoasei.

a) **Epiteliul mucoasei.** Epiteliul de acoperire al mucoasei gastrice este constituit dintr-un *singur rînd de celule cilindrice*. Trecerea de la epiteliul stratificat al esofagului se face abrupt la nivelul cardiei. La nivelul pilorului, epiteliul stomacului se continuă cu epiteliul simplu al intestinului, care prezintă particularități structurale proprii.

Celulele mucoase de suprafață. Toate celulele epiteliale care alcătuiesc epiteliul de acoperire al mucoasei gastrice, inclusiv epiteliul ce delimitează criptele gastrice, sînt celule secretoare de mucus, fapt pentru care mai sînt denumite și *celule mucoase de suprafață*. Ele se deosebesc net atît structural cît și funcțional de celulele glandelor gastrice.

Înalte de 20—40 microni, ele prezintă un pol apical plin cu numeroase granule de mucigen. Întrucît mucigenul nu se colorează cu coloranți obișnuiți, pe preparatele histologice celulele prezintă o citoplasmă apicală de aspect clar, spumos, vacuolar. Compoziția chimică particulară a mucigenului conținut de celulele mucoase de suprafață face ca ele să se coloreze cu unii dintre coloranții electivi pentru mucus, ca de pildă cu mucicarmin sau mucihemateină, dar nu se colorează cu alți coloranți ai mucusului, deosebindu-se astfel de celulele caliciforme ale intestinului. Ele sînt PAS pozitive.

Scanned with OKEN Scanner

Nucleii rotunzi sau ovoizi cu contur neregulat sînt toţi situaţi caracteristic la aceeaşi înălţime aproape de treimea bazală.

Observaţii la *microscopul electronic* au demonstrat la nivelul celulelor mucoase de suprafaţă detalii de structură care nu au putut fi evidenţiate la microscopul luminescent (fig. 59).

Membrana celulară a acestor celule prezintă la polul apical microvilozităţi acoperite de formaţiuni fibrilare orientate perpendicular pe plasmalemă, denumite spiculi, care se ramifică şi foarte adesea se anastomozează cu spiculii microvilozităţilor învecinate. În ansamblu, spiculii conferă microvilozităţilor un înveliş de aspect catifelat.

Pe părţile laterale, la polul apical, membranele celulare prezintă complexe joncţionale de tipul barelor terminale, iar imediat sub polul apical — falduri mari care se interdigitează cu cele ale celulelor învecinate. Pe

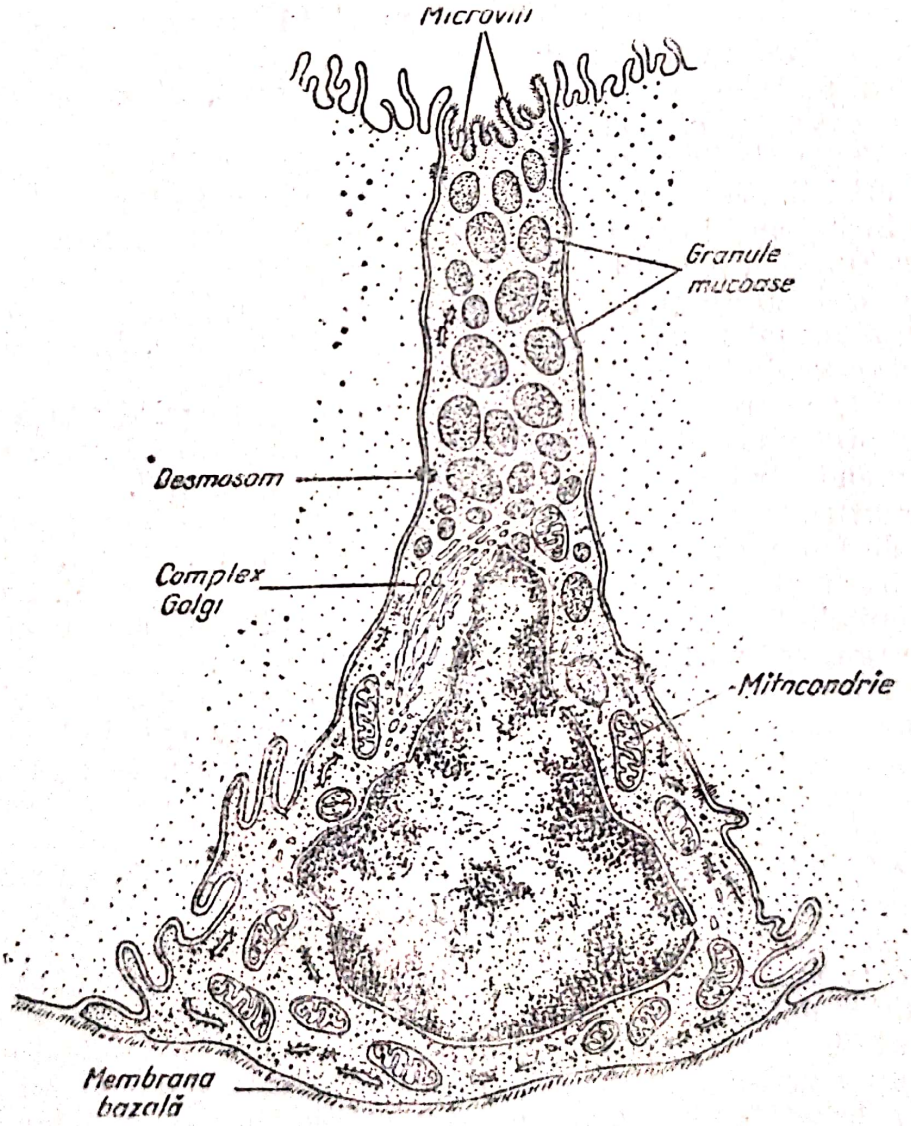

Fig. 59. Celula mucoasă de suprafaţă. Imagine electronooptică.

laturile celulelor există mai mulţi *desmozomi congeneri,* cei mai profunzi prezentînd caractere particulare; pe faţa dinspre citoplasmă, de la nivelul lor, pleacă fibrile fine care ocolesc nucleul şi se termină la desmozomul situat pe latura opusă a celulei. Împreună cu barele terminale, desmozomii congeneri solidarizează celulele între ele.

Mitocondriile sînt rare, alungite, dezordonat răspîndite în citoplasmă, în afară de zona apicală a celulelor unde sînt absente. Ribozomii, numeroşi în porţiunea bazală a celulei, sînt fie liberi, fie legaţi de citomembranele reticulului endoplasmic, organizînd cisterne rugoase.

Granulele mucigene, obişnuit, se întîlnesc în porţiunea supranucleară a citoplasmei. Ele variază ca formă, mărime şi densitate la fluxul de electroni în funcţie de localizarea lor în celulă. Astfel, granulele din vecinătatea nucleului sînt mici, sferice, puţin dense la fluxul de electroni şi delimitate de membrane distincte, în timp ce granulele mucigene din apropierea apexului celular sînt mai mari, turtite, orientate perpendicular pe membrana apicală, dense la fluxul de electroni, delimitate de o membrană care se distinge greu. Faptul că granulele de secreţie rotunde şi mai puţin dense sînt localizate paranuclear în vecinătatea zonei Golgi sugerează că ele reprezintă granulele tinere în curs de formare. Pe măsură ce ele se apropie de polul apical, membrana lor este greu de distins. Mucusul format în celule este eliberat în mod continuu prin polul apical şi înlocuit în permanenţă în zona profundă.

În cursul eliminării mucusului, membrana plasmatică se pune în contact direct cu granula de mucus, proces în care membrana acesteia din urmă nu mai poate fi detectată. Aceste observaţii citologice au dus la concluzia că granula de mucus este solubilizată într-un timp preliminar în citoplasma apicală şi apoi eliminată prin membrana plasmatică printr-un proces de exocitoză.

Studii histochimice efectuate asupra celulelor mucoase de suprafaţă sugerează că spiculii de pe faţa luminală a microvilozităţilor sînt constituiţi din mucopolizaharidele conţinute în mucusul secretat şi care, eliberate la suprafaţă, furnizează un înveliş protector împotriva digestiei celulelor de către enzimele proteolitice şi acidul clorhidric conţinut în sucul gastric.

Celulele mucoase de suprafaţă, de la nivelul criptelor gastrice, conţin mai puţine granule de mucus. Există aici o trecere gradată către celula nediferenţiată din fundul criptelor gastrice, aspect care concordă cu supoziţia că celulele din epiteliul de acoperire se regenerează prin migrarea şi diferenţierea celulelor din criptele sau chiar gîtul glandelor gastrice.

Studii autoradiografice folosind timidină marcată cu tritium care este încorporat numai în faza de sinteză a ADN, deci în interfaza diviziunii celulare, au permis să se precizeze că celulele mucoase de suprafaţă provin din diferenţierea celulelor care se multiplică în special în porţiunea distală a criptelor gastrice. Celulele nou-formate, împinse la suprafaţă, asigură regenerarea epiteliului de suprafaţă, atît în condiţii fiziologice cît şi în condiţii patologice (de exemplu, în ulcerele gastrice sau după

Scanned with OKEN Scanner

rezecţii parţiale efectuate în scop terapeutic). Structura acestor celule va fi prezentată la intestin (v. glandele Lieberkühn).

b) **Corionul mucoasei.** Corionul mucoasei gastrice este aproape în întregime ocupat de glandele gastrice.

Scheletul său este alcătuit din ţesut conjunctiv reticular, bogat celular, dispus sub forma de lame fine între tubii glandulari sau mai abundent imediat sub epiteliu şi între cripte. La baza glandelor, el este mai bine reprezentat, formînd o lamă conjunctivă densă, cunoscută sub denumirea de membrana Zeissl.

Elementele celulare din corion sînt reprezentate de fibroblaşti, histiocite, eozinofile, mastocite şi un număr mare de limfocite, răspîndite fie difuz, fie aglomerate în mici noduli limfoizi (în special în regiunea pilorică şi cardială). Adesea, în special în condiţii patologice, limfocitele migrează din corion în epiteliul glandular. În aceste cazuri au fost puse în evidenţă în citoplasma lor incluzii granulare acidofile.

Pe lîngă elementele fibrilare şi celulare amintite, ţesutul conjunctiv al corionului conţine şi rare fibre musculare provenind din musculatura mucoasei care se orientează paralel cu tubii glandulari şi care prin contracţia lor par să intervină în procesul de eliminare a secreţiei glandulare.

Glandele mucoasei stomacale. Aparatul glandular al stomacului cuprinde glande tubulare simple sau ramificate, orientate vertical în grosimea corionului pe care-l ocupă aproape în întregime. Au o lungime de la 0,3—1,5 mm şi se deschid în fundul criptelor gastrice. Numărul total al glandelor la omul adult este de aproximativ 15 000 000. Cele mai multe dintre glande se diferenţiază după naştere şi în special după vîrsta de 10 ani.

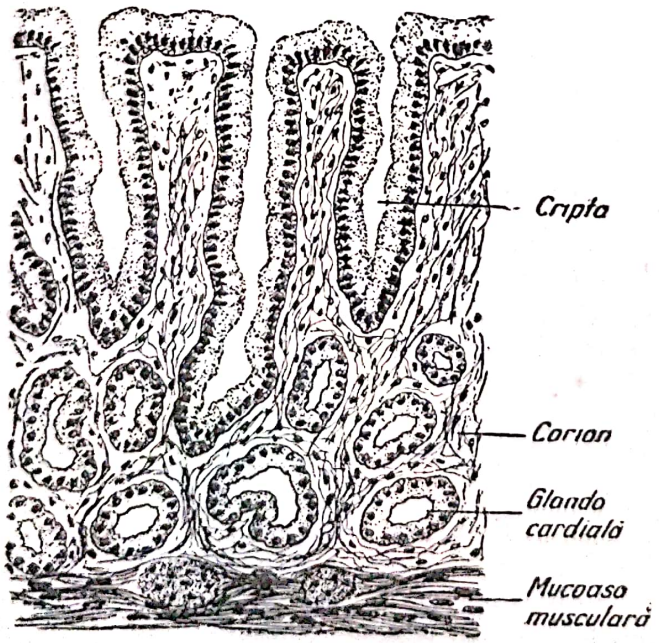

Fig. 60. Secţiune prin mucoasa stomacului în regiunea cardiei.

Glandele mucoasei stomacale sînt alcătuite în principal din *celule cu secreţie externă* — al căror produs este eliminat în lumenul stomacului pentru a alcătui sucul stomacal — şi *celule cu secreţie internă*, diseminate printre primele.

După particularităţile lor morfologice, glandele stomacului se împart în *glande cardiale, glandele gastrice propriu-zise* şi *glande-pilorice.*

A. *Glandele cardiale* sînt situate în zona învecinată joncţiunii cardia — esofag şi ocupă o suprafaţă de 5—40 mm². Ele sînt tubulare, simple sau ramificate, iar porţiunea lor secretoare prezintă adesea dilatări chistice. Celulele care delimitează tubii glandulari, aşezate pe un singur rînd, sînt de tip mucos, asemănătoare cu celulele mucoase din glandele esofagiene. Mucigenul conţinut de aceste celule se colorează slab cu mucicarmin concentrat şi nu se colorează cu mucicarmin obişnuit.

Tubii glandulari se deschid mai mulţi în fundul unei cripte, care la acest nivel este neobişnuit de adîncă (depăşeşte jumătate din lungimea glandei) (fig. 60).

Semnificaţia funcţională a glandelor cardiale este încă puţin cunoscută.

B. *Glandele gastrice propriu-zise* sînt responsabile de secreţia principalelor enzime, a acidului clorhidric, precum şi a unei mari părţi din mucus, ceea ce a determinat denumirea lor de glande principale. Ele mai sînt cunoscute şi sub denumirea de *glande fundice* (fig. 61).

Situate în regiunea fundului şi a corpului stomacului sînt glande tubulare, simple sau ramificate. Mai lungi în regiunea fundică decît în regiunea corpului, ele se deschid în grupe de 3—7 glande în cîte o criptă gastrică. În comparaţie cu adîncimea criptelor (mică în corpul şi fundul stomacului), glandele gastrice sînt de 3 sau 4 ori mai lungi decît acestea. Ele au un traiect rectiliniu, uşor torsionate în porţiunea terminală, iar

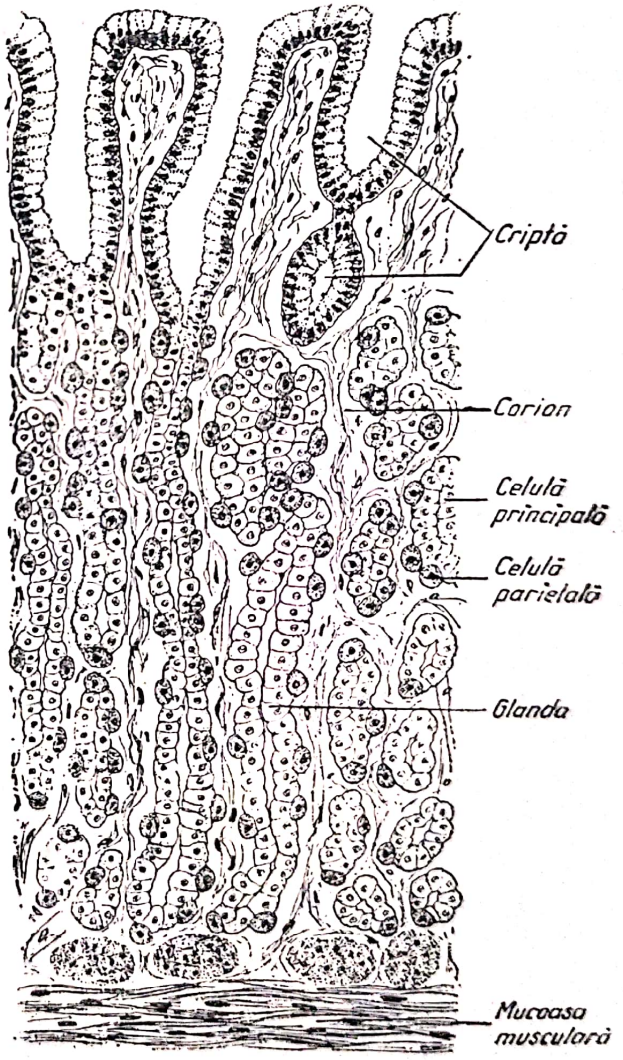

Fig. 61. Secţiune prin mucoasa stomacului în regiunea fundică.

lumenul lor este strîmt, exceptînd porțiunea așezată în profunzimea mucoasei, la nivelul căreia ele prezintă lumene largi.

Fiecare glandă gastrică prezintă trei porțiuni: *gîtul*, cea mai superficială și în același timp cea mai scurtă și îngustă regiune a glandei, *corpul*, porțiunea mijlocie și lungă a glandei și *fundul* glandei, de obicei dilatat, situat cel mai profund în corionul mucoasei.

În constituția glandelor fundice întîlnim patru tipuri de celule: celule mucoase ale gîtului glandei, celule principale, celule parietale și celule endocrine.

1. *Celulele mucoase ale gîtului* se deosebesc de celelalte celule epiteliale ale glandelor prin localizare și prin particularități morfologice specifice. Relativ puțin numeroase, ele sînt solitare sau agregate în grupe de 4—5 celule, așezate printre celulele principale, localizate cu precădere în segmentul superior al glandei.

Forma acestor celule este obișnuit cilindrică, dar ea poate prezenta numeroase variante. Astfel, ele pot avea formă de butelie cu extremitatea apicală mai îngustă și cu o porțiune bazală mult evazată, așezată pe membrana bazală. Alteori, pot avea o extremitate luminală largă și o bază îngustă. Ele par să fie ușor deformate și conturul lor pare să fie determinat de celulele principale învecinate.

Pe preparatele microscopice obișnuite, ele prezintă o citoplasmă palidă, de aspect vacuolar, și un nucleu turtit, așezat întotdeauna în porțiunea bazală a celulei. Ele se deosebesc de celulele principale, cu care sînt amestecate, printr-o tentă mai palidă a citoplasmei, dar sînt mai puternic colorate decît celulele mucoase de suprafață.

Coloratii speciale folosite pentru evidențierea mucusului (mucicarmin, mucihemateină) evidențiază în citoplasma acestor celule mici și numeroase granule cu mucigen, ceea ce demonstrează participarea lor activă la secreția de mucus. Ele pot fi ușor distinse de restul celulelor glandulare care nu se colorează cu coloranții specifici pentru mucigen.

Mucusul secretat de celulele gîtului diferă de cel secretat de epiteliul de acoperire printr-o compoziție chimică deosebită și printr-o viscozitate mai scăzută.

Studii de microscopie electronică au arătat că membrana celulelor gîtului prezintă la polul apical rari și scurți microvili care se deosebesc de cei ai celulelor mucoase de acoperire prin faptul că proiecțiile filamentoase care imprimă un aspect catifelat microvilozităților din aceste celule sînt mai puțin dezvoltate în celulele gîtului. Axul microvilozităților conține fibrile fine care par să se anastomozeze cu unele similare situate la baza vilozităților, împreună cu care formează rețeaua terminală. Fețele laterale ale plasmalemei sînt drepte în porțiunea superioară și prezintă către baza celulei falduri mari care se interdigitează cu falduri similare ale celulelor învecinate. Ca și celulele mucoase de acoperire, celulele sînt atașate prin bare terminale și mici desmozomi.

Nucleul neregulat ca formă prezintă numeroase înfundări ale învelișului nuclear.

Scanned with OKEN Scanner

Mitocondriile, rotunde, puțin numeroase, sînt localizate în special perinuclear.

Către baza celulei se pot observa dezordonat răspîndite profile de reticul endoplasmic rugos și numeroși ribozomi liberi. Aparatul Golgi este localizat supranuclear și în legătură cu granulele mucigene.

Citoplasma apicală conține numeroase granule de secreție sferice, delimitate de membrane, mai mari dar mai puțin dense la fluxul de electroni decît granulele de mucigen ale celulelor de suprafață. Eliberarea produsului de secreție al acestor celule pare să aibă loc printr-un mecanism similar celui întîlnit la celulele mucoase de suprafață.

Celulele mucoase ale gîtului sînt implicate în sinteza mucusului pe de o parte și în producerea *factorului intrinsec al lui Castle*, care înlesnește absorbția vitaminei B_{12} din intestin. Acest factor sintetizat în celulele mucoase ale gîtului glandelor este în permanență eliberat în sucul gastric. Singura excepție o prezintă bolnavii de anemie megaloblastică (B i r m e r), la care sucul gastric nu conține factorul intrinsec.

2. *Celulele principale* (sinonime: celule zimogene, adelomorfe, centrale, pepsinogene, peptice) sînt cele mai numeroase celule ale glandelor gastrice, în special a celor dinspre regiunea fundică a stomacului și prezintă caracterele morfologice ale celulelor secretorii de proteine. Forma lor este cubică sau piramidală; sînt așezate pe membrana bazală, iar polul lor apical limitează lumenul strîmt al glandelor. În citoplasma acestor celule pe preparatele histologice obișnuite se disting două zone bine delimitate: o zonă supranucleară, de aspect vacuolar, și o zonă situată pe laturi și sub nucleu, care se colorează bazofil și are un aspect striat. În porțiunea supranucleară, atunci cînd celula este recoltată și fixată în condiții optime, se pot observa granule de secreție distincte, care se colorează intens cu albastru de toluidină. Mari și numeroase la animalele înainte de digestie, granulele se răresc și devin mai mici imediat după alimentare. Foarte labile, cel mai adesea ele se dizolvă foarte repede după moarte. De aceea, atunci cînd fixarea nu s-a făcut în cele mai bune condiții, citoplasma prezintă la polul apical — unde granulele sînt mai numerose — un aspect spumos, vacuolar.

Studii de microscopie electronică au arătat că *membrana celulară* prezintă la polul apical rare microvilozități acoperite cu spiculi. Pe părțile laterale, membrana este dreaptă, prezentînd desmozomi în apropiere de lumen și la diferite intervale de-a lungul părții laterale a celulelor. În porțiunea bazală a celulei, ea are un traiect drept și este așezată pe membrana bazală a glandelor.

Nucleul celulei principale situat în porțiunea bazală are uneori un contur neregulat, iar foița externă a învelișului nuclear prezintă extrem de numeroși ribozomi, aspect care nu se mai întîlnește la celelalte tipuri de celule ale mucoasei gastrice.

Mitocondriile celulelor principale, puține ca număr, localizate pe părțile laterale și în porțiunea bazală a celulei, sînt caracterizate prin prezența unor criste orientate transversal și a unei matrice granulare conținînd enzimele respiratorii esențiale pentru procesele metabolice ale celulelor.

Biblioteca municipală
Tîrgu-Mureș

Scanned with OKEN Scanner

Mitocondriile, rotunde, puţin numeroase, sînt localizate în special perinuclear.

Către baza celulei se pot observa dezordonat răspîndite profile de reticul endoplasmic rugos şi numeroşi ribozomi liberi. Aparatul Golgi este localizat supranuclear şi în legătură cu granulele mucigene.

Citoplasma apicală conţine numeroase granule de secreţie sferice, delimitate de membrane, mai mari dar mai puţin dense la fluxul de electroni decît granulele de mucigen ale celulelor de suprafaţă. Eliberarea produsului de secreţie al acestor celule pare să aibă loc printr-un mecanism simiiar celui întîlnit la celulele mucoase de suprafaţă.

Celulele mucoase ale gîtului sînt implicate în sinteza mucusului pe de o parte şi în producerea *factorului intrinsec al lui Castle*, care înlesneşte absorbţia vitaminei B_{12} din intestin. Acest factor sintetizat în celulele mucoase ale gîtului glandelor este în permanenţă eliberat în sucul gastric. Singura excepţie o prezintă bolnavii de anemie megaloblastică (B i r m e r), la care sucul gastric nu conţine factorul intrinsec.

2. *Celulele principale* (sinonime: celule zimogene, adelomorfe, centrale, pepsinogene, peptice) sînt cele mai numeroase celule a e glandelor gastrice, în special a celor dinspre regiunea fundică a stomacului şi prezintă caracterele morfologice ale celulelor secretorii de proteine. Forma lor este cubică sau piramidală; sînt aşezate pe membrana bazală, iar polul lor apical limitează lumenul strîmt al glandelor. În citoplasma acestor celule pe preparatele histologice obişnuite se disting două zone bine delimitate: o zonă supranucleară, de aspect vacuolar, şi o zonă situată pe laturi şi sub nucleu, care se colorează bazofil şi are un aspect striat. În porţiunea supranucleară, atunci cînd celula este recoltată şi fixată în condiţii optime, se pot observa granule de secreţie distincte, care se colorează intens cu albastru de toluidină. Mari şi numeroase la animalele înainte de digestie, granulele se răresc şi devin mai mici imediat după alimentare. Foarte labile, cel mai adesea ele se dizolvă foarte repede după moarte. De aceea, atunci cînd fixarea nu s-a făcut în cele mai bune condiţii, citoplasma prezintă la polul apical — unde granulele sînt mai numerose — un aspect spumos, vacuolar.

Studii de microscopie electronică au arătat că *membrana celulară* prezintă la polul apical rare microvilozităţi acoperite cu spiculi. Pe părţile laterale, membrana este dreaptă, prezentînd desmozomi în apropiere de lumen şi la diferite intervale de-a lungul părţii laterale a celulelor. În porţiunea bazală a celulei, ea are un traiect drept şi este aşezată pe membrana bazală a glandelor.

Nucleul celulei principale situat în porţiunea bazală are uneori un contur neregulat, iar foiţa externă a învelişului nuclear prezintă extrem de numeroşi ribozomi, aspect care nu se mai întîlneşte la celelalte tipuri de celule ale mucoasei gastrice.

Mitocondriile celulelor principale, puţine ca număr, localizate pe părţile laterale şi în porţiunea bazală a celulei, sînt caracterizate prin prezenţa unor criste orientate transversal şi a unei matrice granulare conţinînd enzimele respiratorii esenţiale pentru procesele metabolice ale celulelor.

Biblioteca municipală Tîrgu-Mureş

Scanned with OKEN Scanner

Mitocondriile suferă modificări periodice legate de ciclul secretor al celulei. Astfel, sînt mai mari și mai numeroase cînd celula este golită de granule de secreție și descresc ca număr și mărime pe măsură ce se acumulează granulele.

Reticulul endoplasmic, predominant rugos, este mai dezvoltat la nivelul celulelor principale decît în oricare alt tip de celulă a mucoasei gastrice (fig. 62). În mod caracteristic, cisternele și elementele tubulare ale reticulului ocupă cea mai mare parte din citoplasma bazală a celulei; prezența lor la acest nivel este responsabilă de bazofilia celulei. În celulele în stare de repaus funcțional, ele tind să fie orientate mai mult sau mai puțin

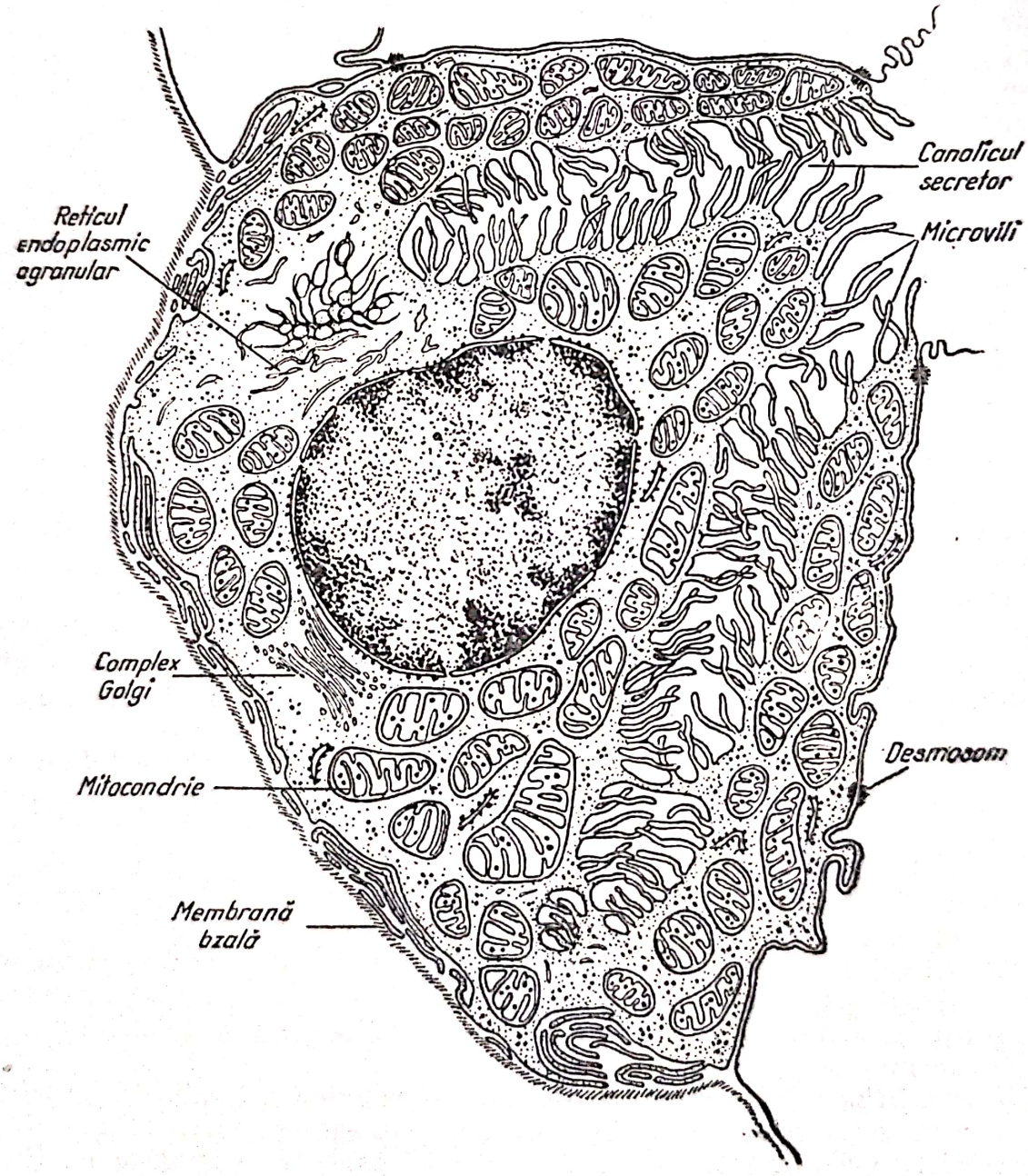

Fig. 62. Celula principală. Imagine electronooptică.

Scanned with OKEN Scanner

perpendicular pe membrana bazală, dînd acestei porţiuni un aspect striat, dar cînd celulele şi-au golit granulele de zimogen, cisternele reticulului capătă o orientare concentrică sau hexagonală. Cisternele reticulului au un diametru de 1200 Å, iar modul de aranjare a ribozomilor pe suprafaţa lor este caracteristic. În loc să fie distanţaţi prin spaţii egale la suprafaţa citomembranelor reticulului (cum este cazul de obicei la celulele seroase) ei sînt împerecheaţi astfel încît pe secţiune transversală profilele circulare arată şase perechi de ribozomi aşezaţi la distanţe egale. Fiecare pereche de ribozomi este aproape în contact cu perechi de ribozomi aflaţi pe tubulii învecinaţi. Semnificaţia funcţională a acestor specializări ale reticulului endoplasmic şi natura forţelor responsabile de gradul înalt de ordonare nu sînt încă cunoscute.

Aparatul Golgi, situat întotdeauna supranuclear, cuprinde mai multe cisterne paralele, cu dilataţii saculare la extremităţi. În vecinătatea zonei Golgi au fost evidenţiate mici vezicule, care par să cuprindă produsul de secreţie în curs de elaborare.

În hialoplasmă pot fi observaţi numeroşi ribozomi liberi.

Citoplasma apicală conţine numeroase *granule de zimogen*, rotunde sau ovale, variabile ca mărime, care ajung pînă la 2 microni diametru. Fiecare granulă este delimitată de o membrană. Densitatea la fluxul de electroni a acestor granule variază în funcţie de localizarea lor. Astfel, granulele mai dense sînt localizate la apexul celulei, iar cele mai puţin dense — juxtanuclear. Acest aspect sugerează că granulele mai puţin dense la fluxul de electroni reprezintă granule aflate într-un stadiu timpuriu de dezvoltare, iar cele dense — granulele mature. La animale supuse înfometării, granulele de zimogen sînt mult mai reduse ca număr. Pot fi surprinse în aceste cazuri vacuole golite de conţinut aflate la polul apical al celulei, cu membrana alipită de citolemă, ceea ce sugerează că granulele de zimogen sînt descărcate în lumenul glandei prin fuziunea membranei care le delimitează cu plasmalema. După ce granula a fost eliberată în lumen, membrana ei este încorporată în suprafaţa celulară.

Celulele principale sînt, fără nici un dubiu, sursa pepsinei gastrice, fapt demonstrat pentru prima oară prin tehnici microchimice de L i n d e r s t r ö m — L a n g în 1939.

Cercetările de microscopie electronică au demonstrat că ele prezintă toate particularităţile structurale caracteristice celulelor secretoare de proteine. Deşi nu au fost aduse dovezi directe asupra modalităţii în care zimogenul gastric este format şi secretat, similaritatea acestor celule cu celulele acinilor pancreatici sugerează că mecanismul lor de sinteză şi de secreţie este asemănător.

Ca orice proteină destinată secreţiei, zimogenul este sintetizat într-un timp preliminar la suprafaţa ribozomilor ataşaţi de membranele reticulului endoplasmic, de unde el trece în lumenul cisternelor reticulului. Aici are loc formarea micilor granule de zimogen imature, care conform ciclului secretor postulat de P a l a d e, ajung în zona Golgi unde sînt agregate şi condensate.

Scanned with OKEN Scanner

Cunoscută ca sursă de vezicule pentru celulă, zona Golgi împachetează produsul de secreţie în vacuole, transformîndu-le în granule mature. Din zona Golgi ele migrează către polul apical al celulei, unde se depozitează pînă la declanşarea stimulului pentru secreţia intraluminală.

Granulele de zimogen sînt precursorii enzimei proteolitice secretată de stomac — *pepsina*. Acest fapt este sugerat de constatarea că după o activitate secretorie susţinută celulele pepsinogene îşi pierd granulele, iar conţinutul sucului gastric în pepsină creşte. Dimpotrivă, între prînzuri aceste celule sînt pline cu granule de secreţie, deci conţinutul în pepsină al mucoasei gastrice poate fi direct corelat cu conţinutul în granule al celulelor pepsinogene.

Cum am menţionat deja, eliberarea de zimogen are loc prin alipirea membranei care cuprinde granule de zimogen cu membrana plasmatică şi eliberarea conţinutului granulei în lumenul glandei.

3. *Celulele parietale* (sinonime: celule acidofile, delomorfe, oxintice) se întîlnesc în toate glandele gastrice, dar predomină în regiunea învecinată antrului piloric. Cea mai mare dintre tipurile de celule din mucoasa gastrică, celula parietală, are o formă piramidală sau ovalară. Pe preparate histologice obişnuite, examinate la microscopul luminescent, citoplasma lor este fin granulară şi puternic colorată cu coloranţi acizi sau cu coloranţi specifici pentu mitocondrii. Nucleul celulelor parietale este sferic, bogat în cromatină şi localizat central. Uneori pot fi întîlnite celule cu doi sau chiar mai mulţi nuclei (fig. 63).

Numeroase în zona gîtului glandei, ele sînt intercalate între celulele mucoase de la acest nivel. Aici, polul lor apical ajunge la lumenul glandei. În corpul şi în fundul glandelor gastrice, ele sînt mai rare şi printr-o îngrămădire a celulelor principale sînt împinse la distanţă de lumen, astfel încît formează mici proeminenţe care justifică denumirea lor de celule *delomorfe*. Ele menţin legătura cu lumenul glandei prin intermediul unor spaţii canaliculare situate între celulele pepsinogene — *canaliculele intercelulare*. Prezenţa acestor canalicule a fost demonstrată cu ajutorul metodelor de impregnaţie cromoargentică, care au avut în acelaşi timp meritul de a evidenţia continuitatea acestora cu o reţea de *canalicule fine intracelulare*, care adesea înconjură nucleul. Acesta rămîne foarte adesea localizat într-o porţiune de citoplasmă înconjurată de canalicule. În citoplasma din jurul nucleului au putut fi evidenţiate numeroase mitocondrii.

Produsul secretat de celulele parietale este vărsat în canalele intercelulare şi ajunge în lumenul glandei. Ele nu prezintă modificări morfologice marcante legate de stadiile activităţii funcţionale.

Studii de microscopie electronică au arătat că *membrana plasmatică* a celulei, care delimitează canaliculele intracelulare, prezintă microvilozităţii foarte numeroase, neregulat orientate şi uneori prezentînd ramificaţii asemănătoare unor franjuri fine. Ele umplu aproape în întregime lumenul canaliculului, în aşa fel încît spaţiul liber dintre microvilozităţile de pe feţele opuse ale canaliculului nu este mai mare de 200Å. Plasmalema de pe părţile laterale ale celulelor este netedă şi ataşată la celu-

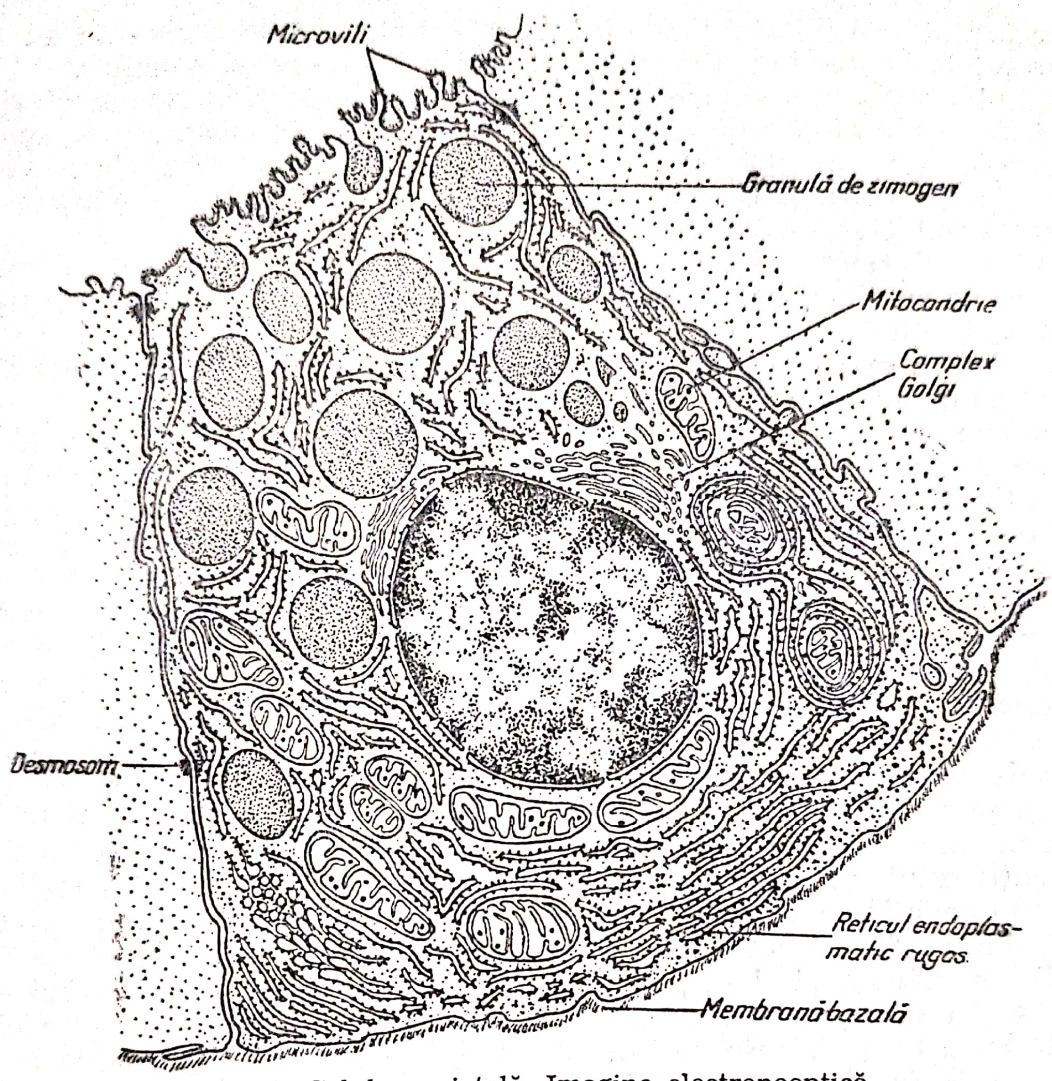

Fig. 63. Celula parietală. Imagine electronooptică.

lele învecinate prin bare terminale, aflate la polul apical, și prin desmozomi. La polul bazal, ea poate fi netedă sau prezintă falduri înguste și adînci sau chiar microvili, neregulat orientați și comprimați între corpul celular și membrana bazală. Deși porțiunile apicale ale celulelor parietale sînt înguste sau nu ajung la lumenul glandelor, prezența canalelor intracelulare mărește suprafața de contact a celulelor cu lumenul glandular.

Citoplasma celulelor parietale conține un număr extrem de mare de *mitocondrii*. Unele din ele sînt aranjate pe un singur rînd în jurul nucleului, iar altele sînt îngrămădite în jurul canaliculelor intracelulare. Ele sînt considerabil mai mari decît în alte celule ale mucoasei gastrice și prezintă numeroase criste între care au putut fi evidențiate granule dense. Ocazional, au fost observate constricții puternice de-a lungul profilelor mitocondriale și în aceste puncte membranele mitocondriale apropiate semănînd cu o cristă împart mitocondria producînd imagini asemănătoare

celor întîlnite în mitocondriile celulelor hepatice. Aceste aspecte au fost interpretate ca stadii de diviziune sau coalescență a mitocondriilor.

Restul citoplasmei cuprinsă între mitocondrii conține numeroși *ribozomi* liberi sau atașați de elemente tubulare sau cisternale scurte aparținînd reticulului endoplasmic. Se mai pot observa mici *vezicule și structuri tubulare* mărginind canalicule intracelulare ce par să facă parte din reticulul endoplasmic neted.

Complexul Golgi slab dezvoltat constă din mai multe mici agregări de cisterne paralele, situate în diferite zone ale citoplasmei juxtanucleare, cel mai adesea între nucleu și baza celulei.

Citoplasma mai conține mici *picături lipidice, corpi multiveziculari* interpretați ca lizozomi și *particule de glicogen.*

Celulele parietale sînt implicate în secreția de acid clorhidric. Mecanismul secreției acidului este însă puțin cunoscut. Întrucît nu a putut fi evidențiat în celulă acid clorhidric, ca atare s-a presupus fie că este prezent într-o formă legată, fie că este format în imediata vecinătate a membranei celulare. În sprijinul ipotezei din urmă au fost aduse argumente morfologice care demonstrează o mărire a suprafeței membranei celulare prin numeroasele microvilozități și falduri. În aceeași direcție, studii citochimice bazate pe diferiți coloranți indicatori de pH au arătat că, în timp ce citoplasma celulei prezintă o reacție ușor alcalină, canaliculii intra- și intercelulari, precum și lumenul glandelor conțin acid liber. Pare deci logic de presupus că membranele acestor celule sînt structuri specializate pentru segregarea și secretarea constituenților acidului clorhidric.

Numeroase dovezi atestă că schimburile chimice dintre sînge și constituenții celulelor parietale cu privire la secreția HCl pot fi exprimate printr-o ecuație în care ClNa și H_2CO_3 sînt convertite în bicarbonat și acid hidrocloric. În celulele parietale, reacția se petrece în direcția formării bicarbonatului și acidului hidrocloric. În timp ce bicarbonatul este eliberat în sînge, acidul hidrocloric este eliberat în lumenul glandelor. Deși există încă numeroase controverse în ceea ce privește fazele intermediare de formare a acidului clorhidric, prezența anhidrazei carbonice, enzimă care joacă un rol important în formarea acidului carbonic din apă și bioxid de carbon, vine în sprijinul ipotezei amintite. Localizarea în microvilozitățile din regiunea canaliculelor secretoare a peroxidazei atestă proprietăți specifice acestei regiuni a celulei.

C. *Glandele pilorice* sau antrale ocupă a 5-a parte sau chiar mai mult din mucoasa gastrică. Ele sînt de tip tubular simplu, ramificate și încolăcite de așa manieră, încît pe suprafața de secțiune nu pot fi obținute niciodată în lungimea lor (fig. 64).

Traiectul glandelor este scurt și este de subliniat faptul că proporția dintre adîncimea criptelor și lungimea glandelor este de 1 : 1 în mucoasa antrală, spre deosebire de regiunea fundului și a corpului stomacului, unde criptele sînt mult mai scurte și glandele mult mai lungi. Aceste diferențe înlesnesc diagnosticul diferențial dintre cele două segmente.

Pe preparatele histologice obișnuite, glandele pilorice prezintă un lumen larg delimitat de celule aparent de un singur tip. Citoplasma lor este

Scanned with OKEN Scanner

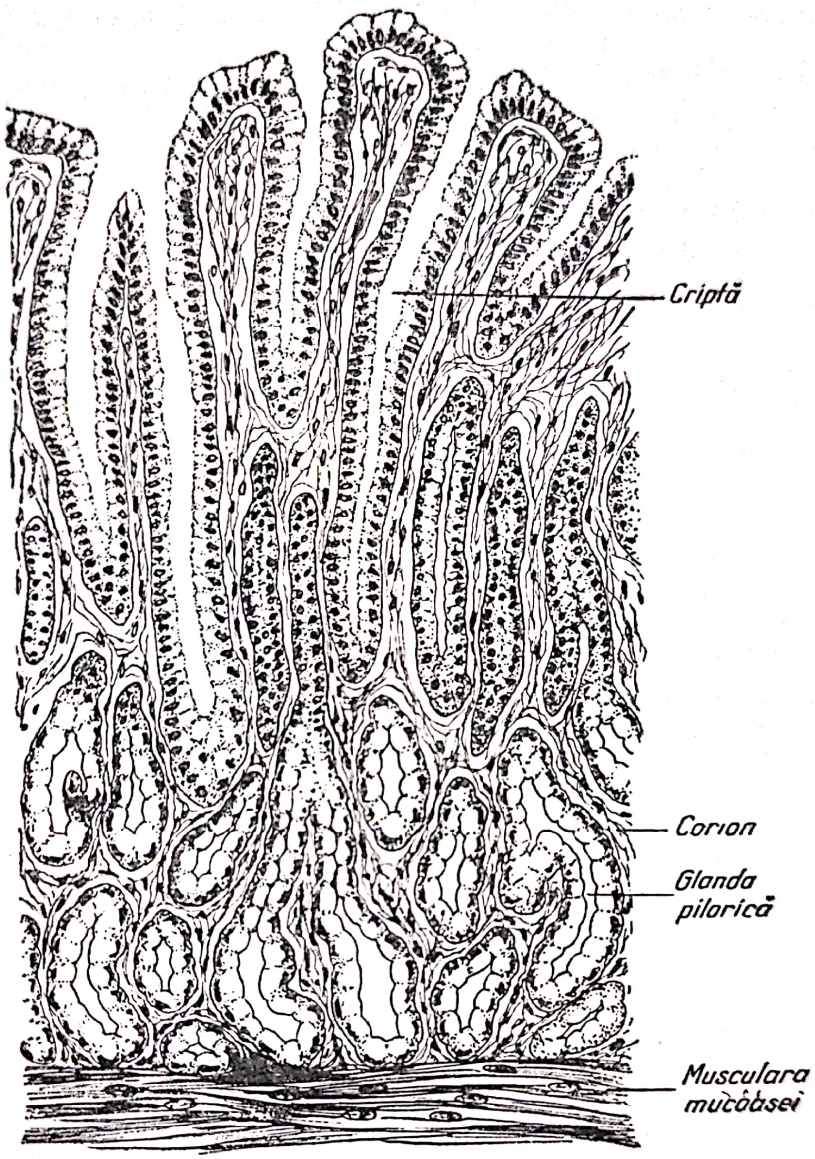

Fig. 64. Secțiune prin mucoasa stomacului în regiunea pilorică.

ușor acidofilă, iar între celule par să existe canalicule secretorii. Ele se aseamănă cu celulele mucoase ale gîtului glandelor gastrice, conțin numeroase granule mici, situate în treimea apicală a celulei, și un nucleu turtit și împins spre polul bazal. Ca și celulele mucoase ale gîtului glandelor gastrice, ele se colorează cu coloranți obișnuiți folosiți pentru evidențierea mucusului, ceea ce a determinat pe numeroși autori să le atribuie un rol important în secreția de mucus.

În apropierea sfincterului piloric, între celulele mucoide clare pot fi observate numeroase celulele parietale. Intercalate între celulele mucoide,

se găsesc numeroase celule endocrine care vor fi descrise separat mai jos.

Între glandele gastrice şi pilorice, trecerea nu se face brusc, ci există o „zonă de tranziţie", în care glandele „intermediare" prezintă caractere comune ambelor tipuri.

Celulele endocrine sînt răspîndite în toate segmentele mucoasei stomacului şi în mod deosebit în glandele fundice şi pilorice. Ele au caractere morfologice, histochimice şi funcţionale distincte de restul celulelor exocrine ale glandelor. Ele au mai fost denumite celulele lui Nicolas, celulele lui Kultschiltsky, celulele lui Nussbaum, celulele lui Ciaccio, celulele lui Schmidt, celulele lui Feyrter. După afinităţile lor tinctoriale, ele au fost împărţite în: a) *celule argentafine,* cromafine, cromoargentafine sau enterocromafine propriu-zise, întrucît ele reduc soluţia de argint amoniacal şi se colorează în brun cu sărurile de crom; b) *celule argirofile,* care nu reduc argintul amoniacal decît după tratarea în prealabil cu agenţi reductori, celule cunoscute şi sub numele de *pseudoenterocromafine.*

Numeroase studii bazate pe utilizarea unor noi metode de detectare a celulelor endocrine la microscopul luminescent şi în special studiile de microscopie în lumină fluorescentă şi de microscopie electronică au permis nu numai importante precizări asupra individualităţii morfologice a celor două tipuri de celule, dar au scos în relief şi anumite particularităţi privind produsele depozitate în granulele lor de secreţie, sugerînd funcţii endocrine specifice.

Celulele endocrine din mucoasa fundică. Celulele endocrine întîlnite în această regiune a glandelor gastrice aparţin celor două tipuri: argentafine sau enterocromafine şi argirofile sau pseudoenterocromafine (fig. 65).

Celulele argentafine (enterocromafine, enteroserotoninice), asemănătoare cu cele întîlnite în numeroase alte segmente ale tubului digestiv, se caracterizează printr-un aspect piriform, prezentînd o porţiune bazală, strîns aplicată pe membrana bazală a epiteliului, şi o porţiune efilată care, intercalîndu-se între alte tipuri de celule, ajunge pînă la suprafaţa epiteliului.

Nucleul lor, în general ovoid, prezintă o zonă de cromatină condensată la periferie şi una în jurul nucleolului. Citoplasma, în comparaţie cu cea a celulelor exocrine, este luminoasă. Ea cuprinde numeroase granule acidofile situate în porţiunea bazală a celulei, intens reactive la metoda Masson-Hamperl, Bodian sau albastru de toluidină, contrastînd cu celulele din jur, nereactive la aceste metode.

Studiile de ultrastructură au permis sezisarea mai multor particularităţi. *Membrana plasmatică* a acestor celule prezintă la polul apical o bordură striată cu microvili asemănători celor întîlniţi în celulele cu platou striat, care contrastează cu celulele învecinate cu suprafaţa netedă. Întrucît ele se lărgesc considerabil în porţiunea bazală, anexul lor este adesea greu de distins în microelectronografii, corpul celular reducîndu-se la porţiunea lui bazală.

Nucleul oval prezintă caracteristic în învelişul său foarte numeroşi pori nucleari.

Scanned with OKEN Scanner

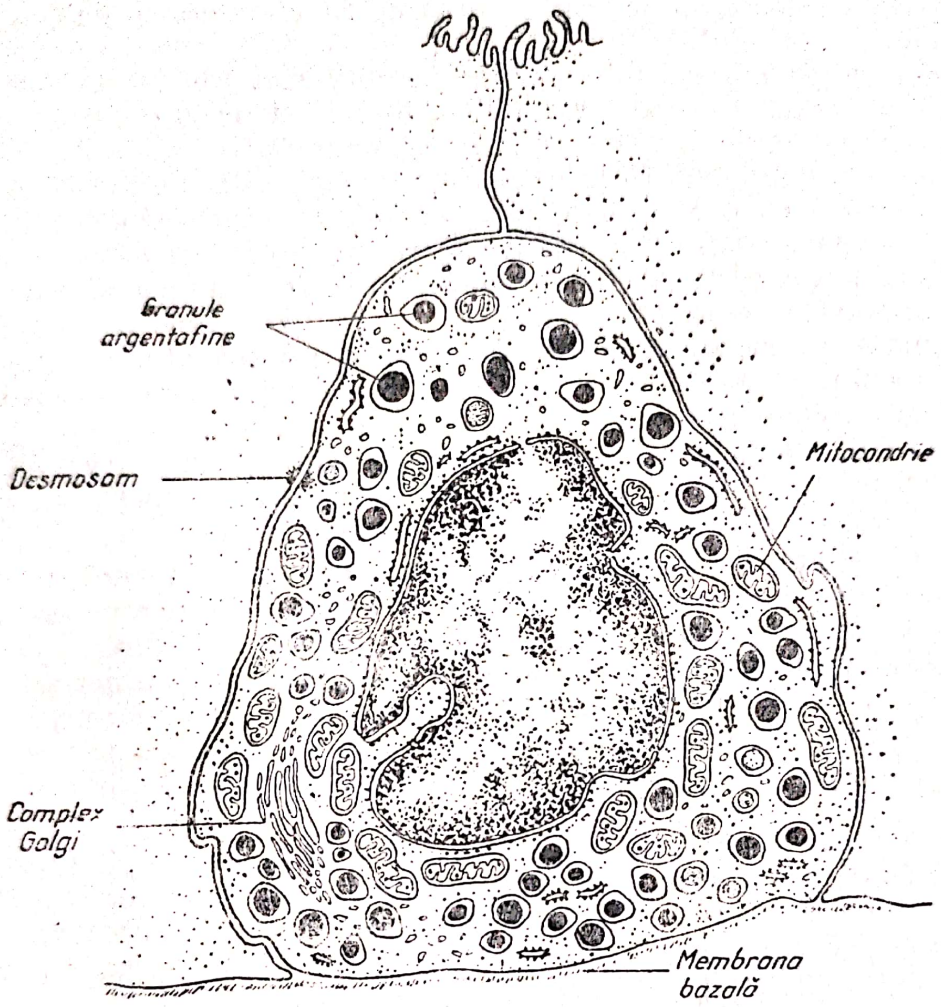

Fig. 65. Celulă endocrină. Imagine electronooptică.

Complexul Golgi, situat între nucleu şi polul apical, este reprezentat prin vacuole dilatate şi mici vezicule.

Dintre celelalte organite, întîlnim mitocondrii, lizozomi, ribozomi (distribuiţi fără ordine în citoplasmă) şi profiluri aparţinînd reticulului endoplasmic rugos, acumulate în diferite zone ale citoplasmei.

Granulele secretorii caracteristice pentru acest tip de celulă îmbracă forme foarte diferite. Ele pot fi rotunde, ovale, reniforme, biconcave etc. Conţinutul lor reprezentat de o substanţă electronodensă de aspect omogen este înconjurat de o membrană de care materialul omogen este ferm ataşat. Prezentînd un diametru de 200 milimicroni, granulele ocupă de preferinţă porţiunea bazală a celulelor, ceea ce a determinat denumirea lor de „celule granulate bazal".

Produsul secretat de aceste celule este serotonina (5-hidroxitriptamina, enteramina). Prezenţa acestui produs de secreţie caracteristic pentru ce-

lulele enterocromafine este responsabilă de *fluorescența în galben* pe care o prezintă aceste celule.

Celulele argirofile (pseudoenterocromafine) sînt răspîndite frecvent în treimea profundă a glandelor fundice. Mai mici decît enterocromafinele și de formă neregulată, direct aplicate pe membrana bazală a glandei, ele nu ajung cu polul apical la lumenul glandei. Ele prezintă un nucleu rotunjit uneori cu contur neregulat. Citoplasma mai întunecată decît la celulele enterocromafine prezintă un aparat Golgi dezvoltat, un reticul endoplasmic rugos mai puțin dezvoltat, în schimb numeroși ribozomi liberi și mici mitocondrii alungite.

Granulele lor secretorii sînt mici, conțin un miez corpuscular dens, puternic osmiofil, de 140 milimicroni, localizat excentric într-o veziculă clară de circa 300—350 milimicroni.

Cisternele golgiene conțin adesea aceeași substanță ca și granulele secretorii, dar în cantități mai mici. Ele se acumulează în porțiunea bazală a celulei care este lățită și strîns aplicată pe membrana bazală.

Spre deosebire de celulele argentafine, care sintetizează ariletamine fluorescente de tipul serotoninei, *celulele argirofile* din mucoasa fundică sînt lipsite de monoamine fluorescente detectabile histochimic, dar pot fi induse să depoziteze ariletamine după administrare de aminoacizi precursori. Astfel, după administrarea de precursori L-3,4-dihidroxyphenilalanină (L-DOPA), ele depozitează Dopamina. În aceste circumstanțe, ele pot fi detectate prin microscopia de fluorescență, întrucît Dopamina formată în aceste celule emite o fluorescență verde.

Ele contrastează puternic cu celulele argentafine care emit fluorescență galbenă (atribuită conținutului lor în serotonină), care persistă chiar și după administrarea de L-DOPA. Metoda este folosită pentru demonstrarea histologică simultană a ambelor celule endocrine în aceeași regiune a stomacului, regiunea oxintică.

În afară de dopamină, celulele pot să depoziteze și cantități mari de serotonină după administrare de precursor-5-hidroxytriptofan. Semnificația funcțională a celulelor argirofile din regiunea oxintică nu este bine cunoscută. Abilitatea de a acumula dopamină și serotonină după administrarea de precursori sugerează că ele ar putea fi implicate în producerea de amine biogene, dar care, fiind insuficientă, nu poate fi detectată prin metoda argentafină sau fluorescentă. În afară de producerea unor mici cantități de amine, ele par să fie implicate în controlul secreției gastrice, acționînd prin intermediul unor hormoni polipeptidici gastrointestinali pe care îi formează, îi depozitează și îi eliberează în anumite momente funcționale.

Se pare că prezența unor amine în granulele secretorii din aceste celule este necesară atît pentru depozitarea cît și pentru eliberarea hormonilor polipeptidice de către aceste celule.

Cercetări recente sugerează că pe lîngă funcția endocrină de producere a unor amine biogene și hormoni polipeptidici, o parte din celulele argirofile sintetizează principiul antipernicios (factorul intrinsec).

Scanned with OKEN Scanner

Tumorile umane, carcinoidele gastrice cu granulații argirofile par să se dezvolta pe seama hiperplaziei acestor celule. În afară de cele două tipuri de celule endocrine descrise mai sus, în mucoasa fundică au mai fost detectate celule asemănătoare cu celulele A din pancreasul endocrin, denumite celule fundice „tip A". Cel puțin în parte, celulele din această grupă sînt implicate în producerea *enteroglucagonului* sau a unei substanțe cu proprietăți biologice și chimice similare.

Celulele endocrine ale regiunii pilorice. Glandele regiunii antrului pilori conțin celule endocrine mai numeroase decît glandele fundice. Au fost descrise aici celule enterocromafine, celule argirofile și celule endocrine demonstrabile prin metode speciale, denumite celule X.

Celulele enterocromafine, asemănătoare cu cele întîlnite în regiunea glandelor oxintice, sînt mai puțin numeroase și situate mai superficial față de lumenul glandei decît enterocromafinele din regiunea fundică. Ca și acestea din urmă, ele secretă serotonina, responsabilă de fluorescența în galben, iar la iepuri și pisică, dopamina — responsabilă de fluorescența în verde.

Celulele argirofile ale antrului piloric, responsabile de sinteza gastrinei, hormon polipeptidic, sînt denumite încă și *celule G* (producătoare de gastrină).

Foarte numeroase în glandele pilorice, ele sînt situate înspre suprafața glandelor și întrucît nu reacționează cu nici un colorant folosit pentru evidențierea celulelor de aspect mucos, ele au fost denumite de Ferguson (1966) și *celule clare*. De obicei, ele sînt răspîndite izolat între celelalte tipuri de celule care populează aceste glande și nu prezintă fluorescență.

Aceste celule au cel mai adesea o formă neregulată, putînd fi alungite, triunghiulare, piriforme sau ovoide. Celulele sînt mai mari decît celulele enterocromafine și prezintă un nucleu mare, ovoid.

Cercetări de ultrastructură a lor au scos în evidență particularități distincte în special cu privire la caracterele granulelor secretorii. Aceste granule sînt toate rotunde, au un diametru uniform în jur de 300—500 milimicroni, delimitate de o membrană. Conținutul lor este variabil, putînd fi granular sau filamentos, mai mult sau mai puțin abundent, cu o densitate mergînd de la o completă transparență pînă la o opacitate completă. Granulele distribuite inegal în toată citoplasma predomină în porțiunea ei bazală. Între ele se întîlnesc numeroase mitocondrii, profile de reticul endoplasmic rugos, situat perinuclear, un aparat Golgi asociat cu ergastoplasma (arie ce trădează sinteza și depozitarea produsului de secreție), lizozomi și numeroși ribozomi liberi. Polul apical al celulei, reprezentat de un proces citoplasmatic care conectează celula G cu lumenul glandei, frecvent este parțial acoperit de expansiunile citoplasmatice ale celulelor mucoide învecinate, astfel încît ele ajung la lumen numai pe o suprafață mică. La acest nivel, ele prezintă un mănunchi de microvilozități și mici vezicule pinocitotice. Pe laturi, membranele sînt conectate cu celulele exocrine învecinate prin desmozomi.

Scanned with OKEN Scanner

În porțiunea bazală, membrana prezintă înfundări de variate lungimi, formînd adevărate canalicule. Organizarea structurală a celulelor G sugerează existența unei polarități funcționale a acestor celule. Aparatul microvilozitar care se extinde în lumenul glandei și prezența veziculelor pinocitotice par să fie implicate în captarea unor stimulenți chimici, pentru secreția hormonală. Pe de altă parte, prezența granulelor secretorii la baza celulei, strîns alăturate înfundăturilor membranei de la acest nivel, sugerează că materialele secretate sînt eliberate în spațiul interstițial intercanalicular, care par să aibă legături directe cu vasele capilare situate imediat sub membrana bazală.

Gastrina, produsul de secreție al acestor celule, este un hormon polipeptidic implicat în reglarea secreției acidului clorhidric eliberat de celulele parietale ale mucoasei stomacale.

Analiza chimică a gastrinei arată prezența a 17 aminoacizi și 5 reziduuri acid glutamic cu 3 grupe carboxil libere, nesubstituite, responsabile de identificarea lor histochimică (bazofilia și metacromazia). Fracțiunile polipeptidice sînt responsabile de stimularea secreției acide.

Numeroase studii bazate în special pe metoda de imunofluorescență au scos în evidență modificări structurale ale acestor celulele dependente direct de activitatea lor funcțională. În ciclul lor secretor au putut fi distinse trei stadii: a) în stadiul așa-zis normal; la animalele hrănite ad libitum, jumătate din granulele secretorii sînt pline de produsul secretat de celulă, în timp ce cealaltă jumătate sînt goale; b) animale înfometate prezintă toate granulele dense; c) animale alimentate după o perioadă de post arată granulele secretorii complet golite de conținut, indicînd eliberarea gastrinei. În afară de modificări legate de condiții ce țin de alimentație, F o r s m a n (1969) dovedește că eliberarea gastrinei poate fi stimulată și în alte condiții, ca de pildă sub influența diferitelor narcotice sau a alcoolului și că, dimpotrivă, există și inhibitori ai eliberării gastrinei, ca, de pildă, atropina. În acest din urmă caz, investigațiile funcționale asociate cu cele ultrastructurale au demonstrat că produsul de secreție — gastrina — este acumulat în lizozomi, unde printr-un proces de crinofagie sau granuloliză este degradat. Alături de procesele similare demonstrate în celulele A ale pancreasului la animalele diabetizate, acesta reprezintă încă un exemplu care dovedește rolul important al lizozomilor în reglarea proceselor secretorii. Structura, precum și proprietățile tinctoriale ale celulelor antropilorice G, similară cu cea a celor găsite în celulele secretînd gastrină din tumora Zollinger-Ellison a pancreasului, a dus la concluzia că ele au o origine embriologică comună.

Celulele G sînt extrem de numeroase în stomacul bolnavilor de ulcer peptic.

Cercetări histochimice întreprinse asupra celulelor G arată un conținut crescut în alfa-glucozofosfatdehidrogenază mitocondrială și o reacție metacromatică pentru lanțurile carboxil. Ele sînt bogate în esterază E 600 rezistență, negranulară (microzomală nu lizozomală).

Celulele X. Sînt un alt tip de celule endocrine, aflate în glandele pilorice, descrise de curînd de V a s s a l o și S o l c i a (1969), care spre

deosebire de celulele G sînt nereactive la metoda pentru argirofilie, în schimb sînt metacromatice, apărînd colorate în roşu cu albastru de toluidină şi prezintă o fluorescenţă albă. Răspîndite uniform în tot epiteliul glandelor pilorice, relaţiile lor cu lumenul glandular sînt asemănătoare cu cele ale celulelor G. Adesea, granulele lor de secreţie umplu în întregime citoplasma, dar un ciclu de activităţi al produsului lor de secreţie sau relaţiile dintre granulele secretorii şi organitele implicate în procesele de formare a lor (reticul endoplasmic rugos sau aparat Golgi) nu sînt încă cunoscute. Granulele secretorii sînt variabile ca mărime, cuprinse între 150—500 milimicroni, sînt rotunde sau adesea neregulate şi prezintă un miez omogen şi o membrană delimitantă puternic aplicată pe acest miez, asemănătoare ca structură cu celulele „tip A" ale pancreasului endocrin.

c) **Musculatura mucoasei.** Musculatura mucoasei este alcătuită din două straturi de fibre netede — unul intern circular şi altul extern longitudinal. În regiunea corpului, musculara mucoasei prezintă un al treilea strat de fibre orientate circular, situate în afara stratului extern longitudinal. Din stratul intern circular, adesea pot fi observate fibre care se detaşează de musculară şi pătrund în grosimea corionului mucoasei, unde se situează între glande, despărţindu-le în mici lobuli.

Contracţia fibrelor musculare pare să fie implicată în facilitarea eliminării produsului de secreţie al celulelor glandulare, iar, pe de altă parte, fiind străbătută de vasele sanguine care trec din submucoasă în mucoasă, contracţia fibrelor musculare pare să contribuie la reglarea aportului de sînge. De asemenea, contracţia musculaturii mucoasei modifică aspectul mucoasei, contribuind la formarea faldurilor, iar relaxarea ei duce la întinderea suprafeţei mucoasei.

2. **Tunica submucoasă**

Este constituită din ţesut conjunctiv lax, bogat în fibre colagene şi fibre elastice. Ea conţine numerose celule adipoase, mastocite, limfocite şi eozinofile, vase de calibru mare, limfatice şi plexuri nervoase (plexul lui Meissner). Prin particularităţile ţesutului conjunctiv, ea participă la formarea pliurilor mucoasei.

3. **Tunica musculară**

Stomacul este alcătuit din trei straturi de fibre musculare netede: un strat extern longitudinal, un strat mijlociu circular şi unul intern oblic.

Stratul *longitudinal*, cel mai subţire, continuă la nivelul cardiei, fibrele din pătura longitudinală a esofagului, iar în regiunea pilorică ele se continuă cu acelaşi strat al musculaturii peretelui intestinal. La nivelul pilorului contribuie la dilatarea sfincterului pilloric.

Stratul *circular*, cel mai bine dezvoltat, se îngroaşă la nivelul pilorului formînd un sfincter circular gros care contribuie la controlul evacuării stomacului. El se subţiază brusc către duoden, unde se continuă cu stratul circular al acestuia.

Stratul *oblic*, cel mai intern, este bine dezvoltat în tot peretele stomacului, cu excepţia regiunii pilorice, unde fibrele oblice dispar treptat, aşa

Scanned with OKEN Scanner

încît la intrarea în antrul piloric numai stratul intern circular și extern longitudinal mai sînt prezente.

Este de subliniat că în regiunea pilorică a stomacului fibrele musculare sînt discontinue și orientate în variate direcții, astfel încît la acest nivel este greu de separat pătura musculară în straturi distincte.

În țesutul conjunctiv care separă straturile de fibre musculare orientate în special între stratul circular și longitudinal întîlnim grupe de celule nervoase și fibre aparținînd plexului nervos al lui Auerbach.

Musculatura stomacului îndeplinește un rol deosebit în asigurarea funcției lui mecanice. El se adaptează la volumul conținutului alimentar fără să modifice presiunea cavității stomacului. Contracțiile peristaltice în schimb ajută la propulsarea chimului în segmentul următor.

4. **Tunica seroasă**

Această tunică este formată dintr-un strat subțire de țesut conjunctiv lax, acoperit pe fața externă de mezoteliul peritoneal.

Vascularizația stomacului

Arterele pătrund în peretele stomacului la nivelul micii și marii curburi, dînd naștere la ramuri care se distribuie pe fața lui anterioară și posterioară. Trecînd în seroasă și apoi în musculară, unde dau ramuri mai mici, ele ajung la nivelul submucoasei unde formează un plex arterial în toată grosimea acestei tunici (plexul lui Heller). De aici pornesc două tipuri de ramuri mici: a) unele se îndreaptă către exterior și se capilarizează la nivelul tunicii musculare; b) altele perforează musculatura mucoasei (unde dau ramuri scurte) și formează o rețea de arteriole în mucoasă care se capilarizează în jurul glandelor gastrice, în special în jurul corpului și gîtului glandelor. Ele formează apoi o rețea capilară densă imediat sub epiteliul de suprafață, unde capilarele vor da naștere la *venule*. Urmînd un traiect invers arteriolelor, venulele formează un prim plex deasupra musculaturii mucoasei și un al doilea în submucoasă. De aici, venele trec prin tunica musculară, unde primesc sîngele din venulele musculare; urmînd traiectul arterelor, ele primesc sînge și din venulele seroasei și apoi se unesc cu alte vene de pe marea și mica curbură (fig. 66).

Vasele limfatice iau naștere ca funduri de sac în septurile conjunctive ale corionului dintre glandele mucoasei, formînd un prim plex subglandular. Din acest plex pornesc apoi ramuri care după ce străbat musculara mucoasei formează în tunica submucoasă un al doilea plex caracterizat prin prezența unor vase limfatice mari. Ele se continuă cu altele mai mari în tunica musculară, unde la nivelul stromei conjunctive intermusculare formează un al treilea plex. Urmînd traiectul vaselor, ele trec apoi în nodulii limfoizi de pe mica și marea curbură.

Vasele limfatice mari din submucoasă și musculară sînt prevăzute cu valvule, iar pereții lor sînt delimitați de un strat subțire de fibre musculare netede.

Scanned with OKEN Scanner

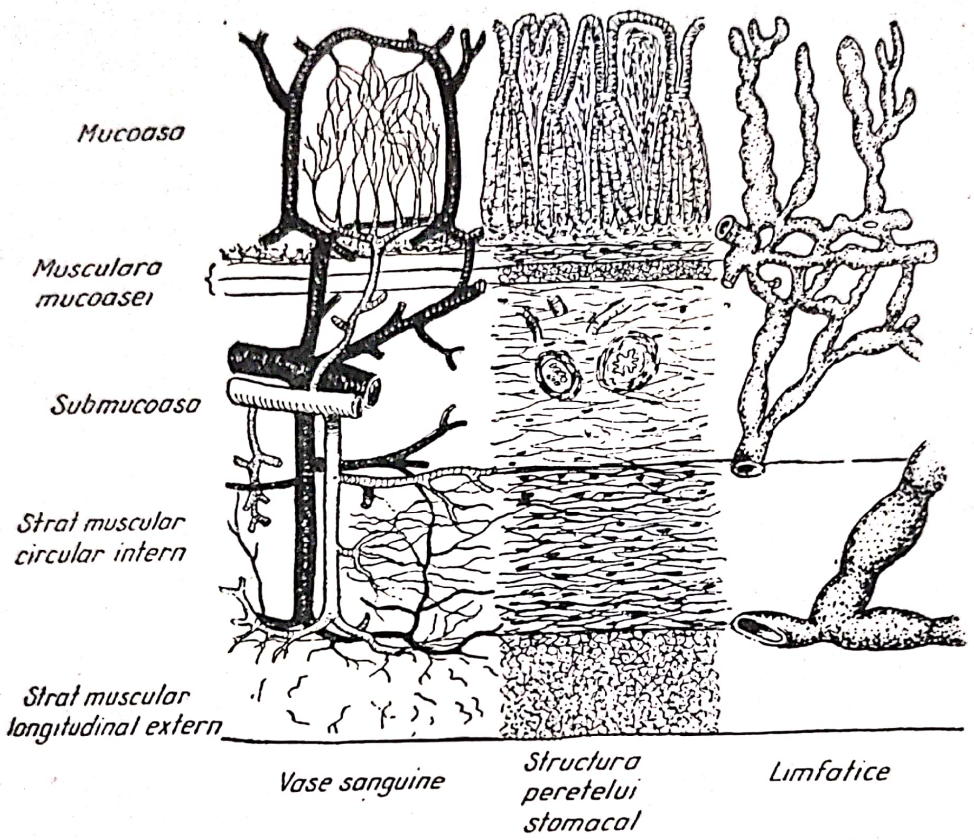

Fig. 66. Vascularizaţia generală a peretelui gastric.

Inervaţia stomacului, asemănătoare cu a celorlalte segmente ale tubului digestiv, va fi prezentată la sfîrşitul capitolului.

HISTOFIZIOLOGIA STOMACULUI

Stomacul îndeplineşte două funcţii principale: o funcţie mecanică şi una chimică.

1. *Funcţia mecanică* implică pe de o parte capacitatea de distensie a stomacului, iar pe de altă parte cea de triturare şi amestecare a alimentelor, urmată de propulsarea progresivă a lor în intestin. Distensia este realizată în special la nivelul porţiunii fundice, care, prezentînd un perete elastic, permite dilatarea lui la acest nivel. Triturarea şi propulsarea progresivă a alimentelor sînt realizate graţie undelor de contracţie *peristaltice* sau a *contracţiilor musculare prelungite* care apar în porţiunea mijlocie a stomacului şi progresează către pilor.

Contracţia musculaturii mucoasei mediază mişcări independente ale mucoasei, capabile să orienteze diferite obiecte dure înghiţite accidental între pliuri pentru a fi eliminate rapid.

2. *Funcţia chimică* sau secretorie. Alimentele ajunse în stomac în majoritate sînt reţinute aici 3—4 ore şi în acest timp ele sînt supuse acţiunii digestive a enzimelor secretate de celulele glandelor din corionul mucoasei, care împreună cu mucusul secretat de celulele de acoperire intră în alcătuirea sucului gastric.

Cantitatea de suc gastric secretat în 24 de ore în stomacul adultului este apreciată în jur de 1 000—1 5000 ml, iar în compoziţia lui intră apă, săruri, acid clorhidric, enzime şi mucus.

Acidul clorhidric este secretat de celulele parietale. El este eliberat din celule într-o concentraţie de 0,58% sau 160 mM, eliberarea lui fiind stimulată de histamină. Se pare că secreţia HCl în lumenul stomacului este însoţită de o eliberare în măsură egală a unei cantităţi de bicarbonat în sînge (alcalinemia postprandială), care contribuie la menţinerea unui echilibru acidobazic în sînge. Cantitatea de acid clorhidric prezentă în sucul gastric este variabilă în funcţie de regiunea luată în consideraţie, respectiv cu abundenţa de celule parietale din mucoasă. Sub acest aspect, în regiunea antrului piloric care este lipsită de astfel de celule, bogată în schimb în celule mucoase care secretă un mucus alcalin, sucul gastric este alcalin.

Enzimele conţinute în sucul gastric sînt reprezentate de proteaze şi lipază. Eliberarea lor în sucul gastric are loc în diferite regiuni ale stomacului.

Dintre proteaze, cea mai importantă este *pepsina* — enzimă care în mediu acid începe digestia proteinelor pe care le scindează în molecule mai mici. Sintetizată de celulele peptice, ea este elaborată în cea mai mare cantitate în regiunea fundică, iar proprietăţile ei de structură par să varieze de la specie la specie, într-un mod asemănător hemoglobinei.

Secretată de celulele principale sub formă de precursor — pepsinogenul — ea capătă proprietăţi active numai în mediul acid, deci numai în prezenţa HCl. Secreţia ei este crescută în condiţiile de stimulare a parasimpaticului, circumstanţă în care poate fi observată o descărcare a granulelor de zimogen din celulele principale.

Din grupa proteazelor mai sînt secretate *chimozina* (labfermentul), prezentă în special la sugari; ea transformă caseinogenul în prezenţa ionilor de calciu în cazeină; o *dipeptidază*, *aminopolipeptidază* şi *carboxipolipeptidază*. Toate aceste enzime sînt elaborate în special de regiunea fundică a stomacului.

Lipaza gastrică hidrolizează grăsimile.

Prin conţinutul bogat în enzime şi HCl, sucul gastric are proprietăţi litice. Consecinţa directă a activităţii litice s-ar răsfrînge şi asupra celulelor de suprafaţă ale mucoasei gastrice, care pentru a nu fi digerate de propriile lor secreţii elaborează o cantitate apreciabilă de *mucus*. Acesta formează un strat-tampon protector împotriva autodigestiei, fie întîrziind difuziunea pepsinei şi HCl, fie inhibînd acţiunea pepsinei şi HCl prin formarea unor combinaţii neutre, în timpul perioadei de inactivitate (re-

Scanned with OKEN Scanner

paus alimentar). Există părerea că, în afară de evenimentele implicate în protejarea mucoasei gastrice, autodigestia în timpul vieţii este prevenită prin elaborarea de către celulele mucoase de acoperire a unei substanţe cu rol de antienzimă. Imediat după moarte, antienzima este inactivă şi procesul de autodigestie apare rapid.

Secreţia sucului gastric la om este continuă în regiunea pilorică şi intermitentă în restul stomacului. Secreţia corpului şi a regiunii fundice pare să fie stimulată fie direct prin stimuli care acţionează asupra mucoasei, fie indirect prin factori nervoşi.

Factorii *nervoşi* acţionează în special prin intermediul vagului care antrenează o creştere a volumului de secreţie în general şi o creştere a pepsinei şi acidului clorhidric în special.

În afară de funcţiile digestive, celulele glandulare ale stomacului sînt implicate în elaborarea factorului intrinsec care permite absorbţia vitaminei B_{12} necesară producerii hematiilor, precum şi a unor hormoni. La nivelul mucoasei gastrice are loc absorbţia alcoolului şi a unor droguri.

Regenerarea mucoasei gastrice

Regenerarea mucoasei stomacului are loc atît în condiţii normale, cît şi mai ales patologice. Celulele epiteliale, atît cele aparţinînd epiteliului de suprafaţă cît şi cele glandulare şi endocrine, se regenerează pe seama celulelor aflate în porţiunea superioară a gîtului glandei şi fundul criptelor gastrice. Celule nediferenţiate, ele prezintă un potenţial de multiplicare şi, ca urmare, celulele nou formate vor fi împinse către suprafaţă sau profunzime, înlocuind celulele din diferite regiuni ale stomacului. Se apreciază că circa 6% din celulele epiteliale sînt înlocuite la fiecare 4 ore de celulele care migrează din fundul criptelor spre suprafaţă şi că epiteliul de suprafaţă în întregime este reînnoit în 3 zile. În condiţii patologice, în special în ulceraţiile mucoasei gastrice, celulele care se refac primele sînt celulele de suprafaţă, iar ulterior cele glandulare. Dintre acestea din urmă, întîi se regenerează celulele principale şi apoi cele parietale. Glandele regenerate secretă cu aceeaşi intensitate, dar adesea produsul de secreţie este modificat.

Histogeneza mucoasei stomacului

În fazele cele mai timpurii ale dezvoltării embrionare (6 săptămîni), stomacul este căptuşit de un epiteliu cilindric pseudostratificat. La embrionul de 30 mm apar grupe de celule înalte, alternînd cu altele joase, conturîndu-se astfel mici cripte.

Cînd embrionul ajunge la 42 mm, celulele cubice se înfundă în mezenchimul subiacent formînd adevăratele cripte gastrice, în timp ce celulele înalte dintre ele încep să elaboreze mucus. La embrionul de 90 mm, în partea inferioară a criptelor apar muguri glandulari din care se dezvoltă primele glande. La embrionul de 120 mm pot fi deosebite în glandele gastrice două tipuri de celule: unele acidofile, acumulate iniţial la capătul înfundat la glandelor, reprezintă viitoarele celule parietale şi altele palide, cu citoplasma clară, care vor deveni celulele principale. În

Scanned with OKEN Scanner

a 12-a săptămînă a vieţii embrionare, componentele glandelor gastrice sînt bine dezvoltate. Celulele parietale nu secretă decît mucus, astfel încît stomacul embrionar este lipsit de HCl. La fătul de 6 luni apar primele semne că stomacul secretă pepsină.

Fătul la termen prezintă glande deplin organizate, dar lungimea şi numărul lor sînt mult reduse faţă de cele ale adultului. Numărul lor creşte atît prin diviziunea porţiunii fundului glandelor, cît mai ales prin formarea de noi muguri din celulele nediferenţiate ale gîtului.

Formarea reliefurilor mucoasei, organizarea reţelelor vasculare este terminată la fătul aflat în a 7-a lună a vieţii intrauterine.

INTESTINUL SUBŢIRE

Intestinul subţire este segmentul de tub digestiv cuprins între orificiul piloric şi valvula ileocecală. Lungimea lui este de aproximativ 5 m, cu variaţii individuale, în raport cu tipul constitutiv şi mai ales cu vîrsta. La un nou născut, lungimea intestinului este de circa 6,5 ori mai mare decît lungimea corpului, în timp ce la adult ea este de circa 3,5 ori mai mare decît înălţimea corpului.

Anatomic, intestinul subţire este alcătuit din trei segmente succesive: *duodenul*, care se continuă cu *jejunul* şi acesta cu *ileonul*.

În organizarea microscopică generală a celor trei segmente întîlnim aceleaşi tunici fundamentale caracteristice pentru întregul tract digestiv, şi anume: mucoasa, submucoasa, musculara şi seroasa. Principalele caractere histologice ale intestinului constau în *complexa organizare a mucoasei* sale — responsabilă de intensele procese secretorii şi absorbtive care au loc la acest nivel — şi o *netă stratificare a musculaturii* — care asigură omogenizarea şi propagarea chimului intestinal.

MUCOASA INTESTINALĂ, GENERALITĂŢI

Mucoasa intestinală prezintă unele particularităţi structurale destinate măririi considerabile a suprafeţei sale absorbtive, şi anume: 1) formează pliuri mari, care dublează suprafaţa de absorbţie; 2) prezintă neregularităţi mici — vilozităţile intestinale — care măresc de cinci ori suprafaţa mucoasei; 3) este prevăzută cu înfundături digitiforme — glandele intestinale — care îndeplinesc importante funcţii secretorii; 4) enterocitele (celulele principale din epiteliul intestinal) prezintă numeroase neregularităţi la polul lor apical — microvilozităţile — care măresc de zece ori suprafaţa absorbtivă a fiecărei celule în parte.

Pliurile intestinului, denumite încă şi plici circulare sau valvulele lui Kerkring, sînt structuri constante ale peretelui, vizibile cu ochiul liber, care interesează atît mucoasa, cît şi submucoasa, şi care nu dispar cînd intestinul este destins. Totalizînd un număr de 800, ele încep la 2—3 cm distanţă de pilor, sînt dezvoltate la maximum în porţiunea distală a duo-

Scanned with OKEN Scanner

denului și cea proximală a jejunului, se răresc în ileon și dispar în porțiunea lui terminală. Înalte de 8 mm în duoden, ele devin mai mici o dată cu rărirea lor. Deși denumite „circulare", cel mai frecvent ele au un aspect de semilună și se întind numai pe jumătate sau maximum 2/3 în jurul lumenului intestinal. Uneori pot fi observate pliuri ramificate sau un singur pliu care, întinzîndu-se în jurul lumenului intestinal, formează o spirală cu mai multe ture. În constituția pliurilor întîlnim toate structurile mucoasei, dispuse pe un ax central format din submucoasă.

Structura mucoasei intestinale

În alcătuirea mucoasei intestinale vom studia: epiteliul; glandele, corionul, formațiile limfoide și musculatura mucoasei.

Epiteliul. Epiteliul care acoperă suprafața mucoasei intestinale este *simplu*, format dintr-un singur rînd de celule așezate pe o membrană bazală. Spre deosebire de epiteliul de acoperire al mucoasei gastrice alcătuit dintr-un singur rînd de celule, toate de același tip, întîlnim în epiteliul mucoasei intestinale mai multe tipuri de celule, și anume: celule cilindrice cu platou striat, celule caliciforme, celule endocrine, iar în epiteliul care delimitează criptele — celule cu aspect nediferențiat și celule secretorii Paneth.

Celulele cilindrice cu platou striat, celulele absorbante sau enterocitele, reprezintă majoritatea populației celulare din epiteliul intestinal. Înalte de 22—26 microni, sub aspectul formei ele sînt elemente plastice al căror contur se schimbă considerabil o dată cu mișcarea vilozităților intestinale. La microscopul luminescent, porțiunea lor apicală prezintă o îngroșare brăzdată de striațiuni longitudinale care în ansamblu realizează *margine striată* sau *platoul striat,* structura prin care sînt absorbite principiile alimentare.

Pe părțile laterale, între polii apicali a putut fi evidențiată prezența *bandeletelor de închidere,* structuri care asigură adezivitatea intercelulară.

Imediat sub platoul striat, citoplasma este luminoasă, clară, lipsită de organite celulare și incluziuni, arătînd adesea o birefringență la microscopul de polarizație. Sub acest strat pot fi observate mitocondrii filamentoase sau granulare, un aparat Golgi situat supranuclear, picături de lipide.

Nucleul ovalar, împins în 1/3 inferioară a celulei, prezintă cromatină laxă.

Citoplasma cuprinsă între nucleu și membrana bazală conține mitocondrii numeroase, de aspect granular. Porțiunea bazală a acestor celule este ferm atașată de membrana bazală, ceea ce asigură o rezistență a lor la mișcările vilozităților sau la acțiunea mecanică a materialului alimentar.

Studii de microscopie electronică au adus importante precizări cu privire la infrastructura acestor celule și în mod particular a structurilor specializate pentru funcția de absorbție. S-a demonstrat că platoul striat este alcătuit dintr-un număr remarcabil (în jur de 3 000 pe celulă) de *microvilozități* uniform conformate și strîns alăturate. Lungimea lor este

Scanned with OKEN Scanner

variabilă, dependentă de locul ocupat de celule de-a lungul suprafeței intestinului. Sînt extrem de scurte în cripte unde abia ating 0,05 microni, pentru ca la vîrful vilozităților ele să ajungă pînă la 2 microni. Groase de 0,1 microni, ele apar distanțate prin spații de circa 200 Å. Pe fața externă, strîns aplicate pe suprafața microvilozităților există spiculi de 0,01—0,03 microni (asemănători cu cei întîlniți în celulele de acoperire ale mucoasei gastrice), orientați radiar, care par să fie bogați în mucopolizaharide acide. În axul fiecăreia din microvilozități a fost demonstrată prezența unui mănunchi de 40—50 filamente paralele, strîns alăturate, separate de membrana microvililor printr-un material fin granular. Prin capătul lui proximal, mănunchiul de filamente pătrunde în citoplasma apicală pe o distanță de 0,5—0,7 microni, formînd o rădăcină care se termină abrupt. În porțiunea lui radiculară, mănunchiul de filamente pare să fie mai întunecat, datorită faptului că filamentele sînt mai strînse și că spațiul dintre ele pare să prezinte un material fin granular. Acesta din urmă se extinde și între rădăcini, paralele cu suprafața celulară, sub formă de „rețea terminală" (P a l a y, 1959).

În spațiul dintre rădăcini, materialul fin granular prezintă rare filamente care însă nu par să aibă vreo legătură cu mănunchiurile de filamente.

În ansamblu, porțiunea apicală a celulei apare ca o structură granular-discontinuă, în care sînt implantate rădăcinile filamentelor de la baza microvililor.

Filamentele rețelei desmozomale, descrise inițial ca „bare terminale", se extind în citoplasma apicală, imediat sub nivelul rădăcinilor, dar nu pare să existe vreo legătură între filamentele desmozomilor și cele provenite din microvilozități.

Reconstituirea apexului celular este reprezentată schematic în figura 67. Din această schemă, bazată pe studii asupra enterocitelor din intes-

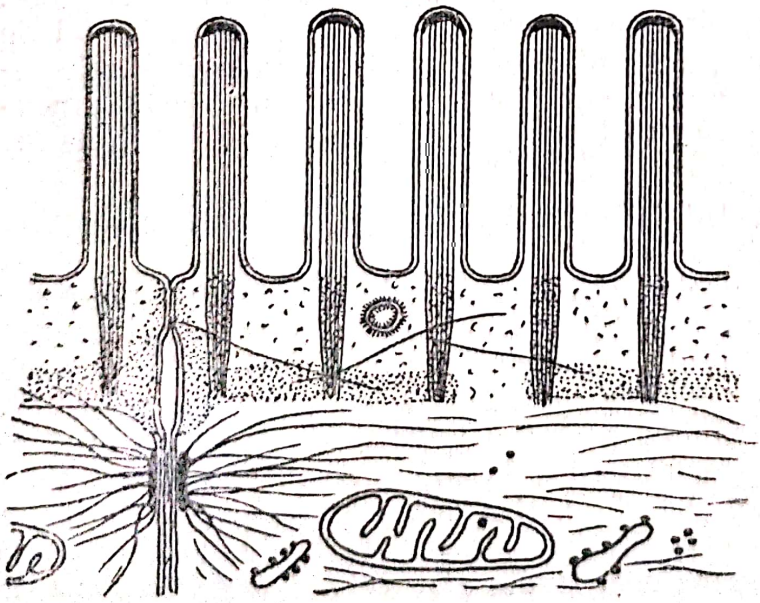

Fig. 67. Reprezentarea în spațiu a microvilozităților de la polul apical al enterocitelor.

Scanned with OKEN Scanner

tinul uman, reiese că apexul celulelor absorbante conţine mai multe grupe de filamente distincte şi un component aparent fin granular. Astfel, există: 1) un grup de filamente formînd miezul microvililor şi rădăcinile de la baza lor; 2) un alt grup de filamente aparţinînd reţelei desmozomale situată sub rădăcini; 3) rare şi scurte filamente risipite între rădăcini. În jurul filamentelor din microvili şi rădăcini există un material fin granular care apare ca o picătură perforată neregulat şi care pare să se insere pe peretele lateral al celulei la nivelul zonulei adherens. Aceste remarcabile infrastructuri ale apexului celular sînt atît de perfect interconectate, încît este posibilă izolarea întregei porţiuni apicale fără ca restul celulei să sufere vreo modificare. Astfel, a fost posibil de obţinut (prin intermediul şocurilor osmotice sau altor tratamente) apexuri pure. În ansamblu, elementele fibrilare şi matricea granulară asigură rigiditatea microvililor şi rezistenţa apexului celular, necesare proceselor de absorbţie.

Microvilozităţile, crescînd suprafaţa de absorbţie a celulelor, antrenează şi o creştere a enzimelor localizate la nivelul membranelor lor, care intervin în hidroliza dizaharidelor (fosfataza alcalină, maltoza, lactoza, sucroza etc.). Astfel, microvilozităţile îndeplinesc simultan activităţi de absorbţie şi digestie.

Pe părţile laterale, membranele care vin în contact prezintă diferenţieri locale specializate, denumite plăci obturante. La nivelul lor au fost evidenţiate complexe joncţionale cu trei zone distincte: zonula ocludens, zonula aderens şi zonula macula aderens. Ele contribuie la menţinerea coeziunii celulare prevenind trecerea substanţelor din lumenul intestinului în spaţiul intercelular.

În porţiunea apicală a celulei, pe părţile ei laterale membrana celulară are un traiect mai mult sau mai puţin rectiliniu, dar, pe măsură ce ea coboară spre polul bazal, apar pliuri mari care se interdigitează cu altele similare ale celulelor învecinate. Complexitatea lor creşte către baza celulei, unde brusc membranele celulelor învecinate par să se îndepărteze limitînd nişte spaţii triunghiulare, denumite şi spaţiile lui Grünhagen. Baza triunghiului este formată de membrana bazală, în timp ce laturile lui sînt alcătuite din membranele a două celule învecinate. Aceste spaţii sînt implicate în trecerea grăsimilor din enterocite în stroma vilozităţii intestinale. Adesea, la nivelul acestor spaţii se pot observa celule migrate din patul vascular, în special eozinofile.

În porţiunea bazală, citolema nu prezintă sinuozităţi şi este despărţită de membrana bazală printr-un spaţiu, în jur de 200 Å.

Citoplasma din zona apicală a enterocitului se caracterizează prin absenţa organitelor şi a incluziilor celulare.

În porţiunea mijlocie a celulelor pot fi observaţi doi centrioli, rare mitocondrii, un aparat Golgi. Reticulul endoplasmic este slab dezvoltat, reprezentat în special prin elemente tubulare netede, situate deasupra nucleului. În porţiunea bazală a celulei pot fi observate rare profiluri aparţinînd reticulului rugos, numeroase mitocondrii şi ribozomi liberi.

Întreaga organizare a celulei este dependentă de activitatea funcţională a celulei, în speţă de diferitele faze ale absorbţiei.

Scanned with OKEN Scanner

Deşi este bine cunoscut faptul că la nivelul enterocitelor sînt absorbite proteinele (sub formă de aminoacizi), hidraţii de carbon (sub formă de monozaharide) şi lipidele (ca acizi graşi şi trigliceride), în afară de traseul unei părţi din lipidele intraluminale prin enterocit, drumul celorlalte principii alimentare nu a putut fi urmărit. În ceea ce priveşte lipidele, ele par să fie incluse în celulă sub formă micelară de particule mici la 30 Å sau sub formă de particule mai mari, în jur de 300 Å.

Cele două tipuri de particule au fost frecvent observate între microvilozităţi şi la polul apical al celulelor. Ajungînd în regiunea complexului Golgi, ele se agregă în picături mari de circa 700 Å, care au putut fi identificate şi la microscopul luminescent. În această zonă a citoplasmei pare să aibă loc resinteza trigliceridelor din monogliceride şi acizi graşi. O dată sintetizate, trigliceridele trec în afara celulei în spaţiile Grünhagen, de unde apoi, traversînd membrana bazală, sînt captate în stroma vilozitară, şi de aici în chiliferele limfatice. În cazuri patologice, lipsa unor substanţe emulsionante sau a enzimelor degradante duce la malabsorbţia unor picături enorme de lipide care se acumulează şi rămîn în zona Golgi.

Celulele caliciforme sau celulele mucoase ale intestinului sînt în esenţă glande mucoase unicelulare, răspîndite între celulele absorbante. Rare în duoden, numărul lor creşte semnificativ în ileon. Forma celulelor este de calice, prezentînd o porţiune bazală lăţită şi o porţiune apicală efilată, care nu ajunge la lumenul intestinului nici cînd celula este plină de secreţie. Aspectul morfologic al acestor celule este variabil şi dependent de stadiul lor funcţional. Întrucît ele nu sînt în acelaşi stadiu de funcţiune, putem observa toate stadiile ciclului secretor: de umplere, descărcare, recuperare. Astfel, celulele aflate în stadiul de umplere conţin cîteva granule de mucină situate la polul apical. Cînd mucusul se acumulează, el înlocuieşte întreaga citoplasmă, care este redusă la o zonă îngustă situată bazal în jurul unui nucleu turtit. În cursul descărcării mucusului, acesta este eliberat prin polul apical, care, lipsit de microvilozităţi în acest stadiu şi situat mai jos decît polul apical al celulelor absorbante învecinate, apare ca un mic orificiu prin care este eliberat mucusul.

Studiile asupra ciclului secretor al celulelor caliciforme din intestin arată că, în timp ce celula se descarcă, alte noi granule cu mucus se acumulează. Aceasta dovedeşte că activitatea secretorie în aceste celule reprezintă un proces continuu şi, contrar opiniilor vechilor cercetători, celulele nu prezintă o „fază de repaus“ propriu-zis.

Celulele endocrine, situate în special în criptele glandulare, sînt mai numeroase la nivelul duodenului. De obicei izolate, foarte rar aşezate în grupuri de 2—3, ele pot fi puse în evidenţă folosind metode speciale de evidenţiere a granulelor lor secretorii. Distingem astfel celule endocrine care se colorează selectiv în negru cu oxid de argint amoniacal sau în galben-brun cu bicromat de potasiu, denumite *cromoargentafine,* sau argentafine şi celule care se colorează numai după ce se folosesc sub-

Scanned with OKEN Scanner

stanţe reducătoare, denumite celule *argirofile*. Cînd sînt în plină activitate, ele pot fi observate bombînd membrana tubilor glandulari spre exterior. Ca şi celulele de la nivelul stomacului, ele sînt implicate în secreţia unor amine biogene de tipul serotoninei sau a unor hormoni polipeptidici.

Celulele argentafine prezintă caractere morfofuncţionale similare celor din mucoasa gastrică. Abundente în duoden, unde reprezintă jumătate din populaţia de celule endocrine, ele sînt situate în special în porţiunea profundă a glandelor Lieberkühn, puţin numeroase în epiteliul vilozitar şi complet absente în glandele Brunner. Proliferarea lor este responsabilă de apariţia argentafinoamelor — tumori carcinoide, însoţite de un sindrom caracteristic, manifestat prin tulburări motorii vasculare, respiratorii, gastrointestinale, atribuite unei sinteze şi eliberări crescute de serotonină.

Celulele argirofile sînt de mai multe tipuri, deosebirea dintre ele constînd în particularităţile morfofuncţionale ale granulelor de secreţie.

După mărimea granulelor, observate la microscopul electronic, ele au fost împărţite de Vassalo şi Solcia în două tipuri: a) celule cu granule mici (circa 200 milimicroni), denumite celule „S“ (smaller), observate exclusiv în duoden; b) celule cu granule mari (peste 300 milimicroni), denumite celule „L“ (larger), observate atît în duoden cît şi în ileon.

Celulele tip „S“ reprezintă un sfert din populaţia celulelor endocrine ale mucoasei duodenale. În glande, ele sînt situate mai superficial decît argentafinele. Întrucît au numeroase caractere morfologice asemănătoare cu celulele A din pancreas şi din glandele fundice, ele sînt implicate alături de acestea în elaborarea enteroglucagonului. Pe de altă parte, distribuţia celulelor „S“ pare să concorde cu aceea a zonelor de elaborare a „secretinei“, hormon polipeptidic secretat la nivelul mucoasei duodenale.

Celulele tip „L“, care reprezintă ultimul sfert din celulele endocrine ale duodenului şi tipul predominent de celulă endocrină din ileon, sînt asemănătoare ca structură cu celulele X din antrul piloric. Ele par să fie implicate în elaborarea unui hormon polipeptidic, şi anume a colecistochininpancreziminei.

În afară de tipurile de celule amintite, în grupa celulelor endocrine argirofile din mucoasa intestinală mai pot fi incluse şi *celulele producătoare de catecolamine*, de tipul dopaminei, asemănătoare ca structură cu cele din trunchiul simpatic. Bogate în colinesterază nespecifică, ele sînt numeroase la şobolan şi pisică şi foarte rare la om.

Sub aspectul activităţii lui endocrine, epiteliul tractului intestinal, ca şi cel gastric, poate fi considerat un organ endocrin complex, care îndeplineşte numeroase funcţii.

Glandele intestinului

Glandele intestinale sînt reprezentate prin două tipuri de glande: unele aflate în corionul întregului tract intestinal — glandele Lieberkühn, iar altele situate în submucoasă dar localizate numai în segmentul duodenal — glandele Brunner.

Scanned with OKEN Scanner

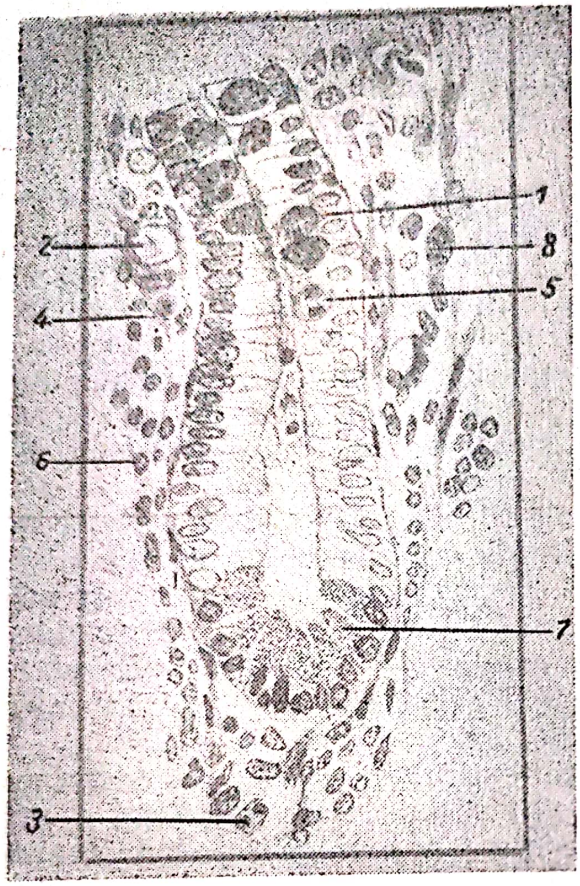

Fig. 68. Secţiune prin glanda Liberkühn:
1 — celulă caliciformă; *2* — capilar sanguin; *3* — leucocit eozinofil; *4* — celule reticulare; *5* — mitoză; *6* — limfocite; *7* — celule Paneth.

Glandele Lieberkühn sînt structuri tubulare care se formează prin invaginarea epiteliului de acoperire în corionul subiacent. Ele străbat corionul pînă la musculatura mucoasei. Adînci de 0,3—0,5 mm, situate la baza vilozităţilor, ele se aseamănă cu glandele gastrice, dar spre deosebire de acestea, spaţiul dintre ele este mult mai mare. Se apreciază că numărul lor ajunge la 180 000 000. Peretele lor este alcătuit dintr-o membrană bazală pe care sînt dispuse pe un singur rînd 5 tipuri de celule: celule cu platou striat, celule nediferenţiate, celule caliciforme, celule Paneth şi celule endocrine. Dintre tipurile de celule amintite, celulele cu platou striat, cele caliciforme şi endocrine, au fost deja prezentate la epiteliul de acoperire al mucoasei intestinale.

Marginea striată a celulelor cu platou este slab dezvoltată în porţiunea profundă a glandelor. Microvilozităţile sînt puţin înalte, ele apărînd din ce în ce mai bine dezvoltate spre orificiile de deschidere a criptelor (fig. 68).

Celulele endocrine, distribuite inegal în glande, sînt mai numeroase în duoden.

Celulele caliciforme sînt mai mari şi mai numeroase în porţiunea superioară a criptelor.

În porţiunea mijlocie a glandelor se observă frecvent celule nediferenţiate care asigură regenerarea epiteliului, alături de celule aflate în diferite stadii ale procesului de diferenţiere în tipuri de celule absorbante sau caliciforme.

Celulele Paneth, celulele secretorii specifice glandelor Lieberkühn, sînt situate în profunzimea criptelor glandulare. Ele sînt asemănătoare cu celulele peptice din stomac şi cele ale acinilor secretori din pancreas. De formă piramidală, ele prezintă o bază lărgită şi un pol apical efilat. Nucleii acestor celule sînt situaţi în 1/3 bazală, iar în mod caracteristic citoplasma situată în porţiunea bazală a celulei prezintă striaţii bazofile corespunzătoare unei ergastoplasme bine dezvoltată. În jurul nucleului, mare, bogat în eucromatină, se disting rare mitocondrii, iar supranuclear

Scanned with OKEN Scanner

un aparat Golgi relativ bine dezvoltat. Citoplasma de la polul apical al acestor celule conţine granule secretorii mari, rotunde care se colorează puternic acidofil (fig. 69).

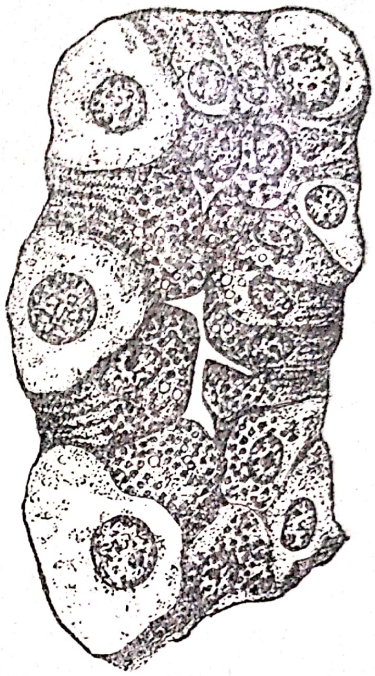

Fig. 69. Celule Paneth din glanda Lieberkühn.

Studiile de ultrastructură asupra acestor celule au demonstrat în porţiunea bazală a lor prezenţa unui reticul endoplasmic rugos extrem de bine dezvoltat (responsabil de bazofilia citoplasmei la acest nivel), mitocondrii cu criste strînse, zona Golgi cu numeroase vacuole şi vezicule. Granulele secretorii sînt cuprinse într-o vacuolă, iar descărcarea lor în lumen este similară cu cea descrisă la celulele peptice din stomac. Ca şi celulele peptice, ele au un ciclu de activitate strîns legate de procesele de digestie. La animalele înfometate granulele secretorii se acumulează la polul apical, iar postprandial ele sînt descărcate în lumenul glandelor. Acelaşi aspect este obţinut şi după administrarea de pilocarpină care stimulează eliberarea produsului de secreţie din celule. Natura enzimelor elaborate şi secretate de celulele Paneth nu este încă bine cunoscută. Ele dau o reacţie pozitivă pentru peptidaze. Înafară de enzime, aceste celule conţin cantităţi demonstrabile de zinc, a cărui semnificaţie rămîne şi ea de lămurit.

Celulele nediferenţiate ale glandelor Lieberkühn sînt celule aflate în porţiunea mijlocie şi superioară a criptelor intestinale menite ca prin diferenţiere să înlocuiască enterocitele şi celulele caliciforme, care ciclic sînt detaşate şi eliberate în lumenul intestinal. Celulele nediferenţiate prezintă numeroase mitoze, iar între mitoze au un aspect tipic de celulă imatură cu ribozomi numeroşi, dar prezentînd în schimb restul organitelor slab dezvoltate.

Membrana lor la polul apical prezintă microvilozităţi rare şi butucănoase. Aceste celule par să se diferenţieze în cursul evoluţiei lor în toate cele 4 tipuri de celule ale intestinului, dar, spre deosebire de celulele Paneth şi endocrine care rămîn pe loc în glande, celulele absorbante care se diferenţiază prin evoluţia celulelor nediferenţiate sînt deplasate şi printr-un proces încă insuficient cunoscut de migrare ele ajung la vîrful vilozităţilor, unde în mod sistematic se detaşează şi cad în lumenul intestinal. Argumente în sprijinul ideii că celulele absorbante provin din celulele nediferenţiate au fost aduse de studii experimentale folosind precursori ai ADN inglobaţi în nucleii celulelor nou formate. Aceste studii au arătat că celulele marcate migrează din cripte (unde iau naştere) pe laturile vilozităţilor şi că ajungînd în vîrful acestora în anumite zone consemnate ca „zone de extrusie" ele sînt eliminate, vilozi-

Scanned with OKEN Scanner

tatea apărînd adesea denudată în aceste puncte. Mecanismul migrării nu este încă cunoscut. Ceea ce se știe este că migrarea celulelor persistă chiar cînd mitozele celulare sînt oprite, așa cum este cazul în iradiere. Astfel se explică sîngerările masive intestinale în cursul iradierii, cînd celulele epiteliale detașate nemaifiind înlocuite, se produc erodări de vase, responsabile de sindromul hemoragic care însoțește boala de iradiere.

În mod obișnuit, proporția celulelor în mitoză este egală cu cea a distrugerii lor, iar turnoverul populației celulare este apreciat în jur de 2% pe oră. Timpul necesar pentru înlocuirea întregului număr de celule din epiteliul intestinal uman este apreciat în jur de 3—4 zile.

Sistematizînd concluziile privind epiteliul de acoperire al mucoasei intestinale și al criptelor Lieberkühn este de subliniat că deși simplu, monostratificat, el este format din mai multe tipuri de celule inegal distribuite. Astfel, în timp ce suprafața vilozităților apare delimitată de celule în marea lor majoritate absorbante între care se găsesc celule caliciforme și extrem de rare celule endocrine, în cripte întîlnim reprezentate aproape în egală măsură celule absorbante insuficient evoluate, de aspect rudimentar, celule caliciforme, celule nediferențiate, celule endocrine și celule specifice glandelor intestinale — celulele Paneth. Intercalate printre celulele tipice ale epiteliului de acoperire, pot fi observate adesea celule migrate din patul vascular, în special eozinofile și leucocite globulare, care înafară de particularitățile de structură cunoscute prin care pot fi cu ușurință recunoscute, nu aderă de celulele proprii epiteliului, ele neprezentînd desmozomi.

Glandele Brunner vor fi descrise la submucoasă.

Corionul. Corionul mucoasei intestinale cuprinde țesut conjunctiv de tip particular, fibre musculare netede, formațiuni limfoide și glande. Țesutul conjunctiv este bogat în fibre de reticulină, foarte asemănător cu stroma țesutului limfoid. Aranjate în rețele, fibrele de reticulină se condensează sub epiteliu intrînd în structura membranei bazale.

Alături de fibrele de reticulină, întîlnim în corion fibre elastice care plecînd din musculara mucoasei organizează rețele de-a lungul vaselor sanguine sau înconjură glandele participînd la formarea membranelor bazale ale acestora.

În corionul mucoasei se întîlnesc de asemenea fibre musculare netede izolate sau grupate în mici fascicule, dispersate printre glande.

Așezate în ochiurile rețelei de reticulină, adesea strîns atașate de ele, se întîlnesc celule mari, cu citoplasma slab colorată, cu nuclei bogați în eucromatină, considerate celule reticulare nediferențiate, care pot evolua înspre macrofage. Adesea, celulele de tip macrofagic conțin incluzii pigmentare sau depozite de Fe^{++}, dar spre deosebire de macrofagele tipice sistemul reticuloendotelial, ele nu captează coloranți vitali, înafară de macrofagele situate în porțiunea terminală a ileonului.

Înafara elementelor celulare de tip reticular nediferențiate sau diferențiate în macrofage, corionul mucoasei cuprinde un mare număr de celule migrate din patul vascular. Astfel, întîlnim aici numeroase limfocite

Scanned with OKEN Scanner

mici, precum și granulocite de tipul eozinofilelor. Numărul crescut al acestora sugerează intervenția lor în organizarea unui front de apărare împotriva microbilor care pătrund cu ușurință prin epiteliul intestinal, întrucît pentru a îndeplini funcția de absorbție acesta este alcătuit dintr-un singur rînd de celule, deci ușor de traversat de către diferitele microorganisme patogene. Odată migrate din vase, eozinofilele sînt distruse în corionul mucoasei intestinale, care pare să reprezinte cimitirul lor, așa cum splina reprezintă cimitirul hematiilor.

Alături de celulele migrate din vase și care infiltrează difuz corionul, se pot observa fibrocite, plasmocite, mastocite. Acestea din urmă sînt extrem de numeroase la șobolan. La om în schimb sînt mai rare.

Un tip special de celulă întîlnit în corionul intestinal este *leucocitul globular*, celulă cu nucleu mic, întunecat și cu un corp celular mare, conținînd numeroase granule mari, rotunde, care se colorează puternic cu eozină. Ele pot fi observate fie sub aspectul descris mai sus, fie în mitoză sau în degenerescență. Ele par să ia naștere din mastocite. Cel mai adesea ele migrează din corion în epiteliul de acoperire și par să fie implicate în transportul imunoglobulinelor.

Corionul, organizat în maniera prezentată, umple spațiile dintre glandele Lieberkühn și formează axul vilozităților intestinale.

Elementele limfoide. În afară de limfocitele care infiltrează difuz corionul mucoasei intestinale, acesta conține un număr considerabil de infiltrații limfoide, organizate nodular, sub formă de foliculi cunoscuți sub denumirea de *foliculi solitari*. Ei au o formă de pară (piriformă), cu baza orientată către musculatura mucoasei, iar vîrful către lumenul intestinului.

Avînd un diametru cuprins între 0,6 și 3 mm, foliculii solitari sînt mai numeroși în ileon în special în porțiunea terminală a acestuia. În cazul în care foliculii sînt mici, ei sînt localizați numai în profunzimea corionului, deasupra musculaturii mucoasei. Atunci cînd sînt mari, ei ocupă în întregime corionul, ajungînd pînă la epiteliu sub care proemină în lumen. Ei pot fi observați cu ochiul liber, vilozitățile și criptele lipsind la acest nivel. În profunzime, ei pot perfora musculatura mucoasei, extinzîndu-se și în pătura submucoasă.

În anumite porțiuni ale intestinului, mai mulți foliculi solitari pot conflua în agregate nodulare, denumite *plăcile lui Peyer*. Ele se deosebesc de nodulii solitari, avînd la baza organizării lor mai mulți factori. Plăcile lui Peyer au o formă ovalară cu diametrul longitudinal orientat în sens paralel cu lungimea intestinului. Așezate în vecinătatea suprafeței intestinului, imediat sub epiteliu, la nivelul lor lipsesc vilozitățile intestinale. Grosimea lor este cuprinsă între 8—12 mm, iar lungimea este de 12—20 mm. Ele se găsesc în special în porțiunea terminală a ileonului în vecinătatea joncțiunii lui cu colonul. În constituția lor intră un număr de 10—17 noduli solitari, orientați toți cu extremitățile lor ascuțite către lumen. Baza nodulilor care intră în alcătuirea plăcilor se extinde de obicei și în submucoasă. În timp ce nodulii care alcătuiesc plăcile pot fi cu ușurință identificați în porțiunea apicală a plăcii unde vîrfurile foliculilor

Scanned with OKEN Scanner

se recunosc cu ușurință, baza foliculilor confluează într-un infiltrat limfocitar masiv și difuz.

În totalitate, numărul plăcilor Peyer la adult este estimat la 30—40. La copii, ele sînt bine dezvoltate și mai proeminente, în timp ce la bătrîni atît plăcile cît și foliculii solitari suferă o regresiune și involuție evidentă.

Întrucît regresiunea formațiunilor limfoide a fost observată în numeroase sindroame de inaniție, ele au fost implicate în metabolismul nucleinelor.

Rolul formațiunilor limfoide din intestin este extrem de important. În totalitatea lor, atît formațiunile limfoide organizate în foliculi sau agregate nodulare de tipul plăcilor Peyer, cît și infiltratele limfocitare difuze dispuse în toată grosimea corionului organizează împreună cu eozinofilele și macrofagele o barieră de apărare împotriva invaziei microorganismelor. Cum se știe, conținutul intestinal, în special în porțiunea lui terminală, este caracterizat prin prezența unei însemnate flore microbiene autohtone permanente, necesară descompunerii substanțelor alimentare de tipul celulozei, care nu poate fi descompusă prin intermediul enzimelor din sucul intestinal, precum și producerii unor vitamine din grupul vitaminelor B_1. Lipsa unei bariere de apărare ar favoriza invadarea mucoasei de către elementele microbiene și producerea de abcese, urmate de ulcerații sau alte complicații. În afară rolului de front de apărare, infiltrațiile limfocitare și eozinofilele din corionul mucoasei sînt incriminate și în mecanismele generale de producere a anticorpilor în organism.

În ontogenie, țesutul limfoid al intestinului se dezvoltă după apariția timusului, dar înaintea splinei și a ganglionilor limfatici.

La cele mai multe mamifere, țesutul limfoid al organismului este corespondentul funcțional al bursei lui Fabricius de la păsări și, întocmai ca și aceasta, este responsabil de dezvoltarea imunității umorale, determinînd formarea de imunoglobuline și anticorpi specifici. Spre deosebire de țesutul limfoid din intestin timusul controlează și stimulează diferențierea limfocitelor din organele limfoide în sensul transformării lor în celule imunocompetente. Tesutul limfoid al intestinului împreună cu timusul sînt deci socotite organe limfoide „centrale" care controlează dezvoltarea populației de limfocite intestino-dependente și, respectiv, timo-dependente.

Vilozitățile intestinale

Mici neregularități ale mucoasei intestinului adaptate și specializate pentru funcția de absorbție, vilozitățile intestinale sînt mici proiecții digitiforme, situate deasupra și între plicile circulare. Ele au o înălțime cuprinsă între 0,5—1,5 mm (fig. 71) și acoperă întreaga suprafață a mucoasei intestinale, căreia îi conferă un aspect catifelat. Numărul lor este variabil, abundența lor fiind direct dependentă de activitatea absorbtivă a segmentului de intestin. Astfel, în duoden întîlnim 40 de vilozități pe mm^2, în timp ce în ileon ele sînt mult mai rare, ajungînd în unele

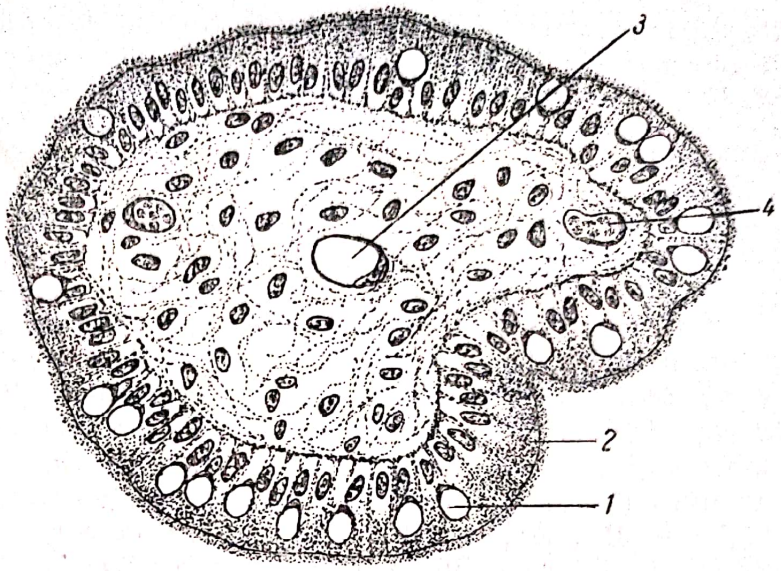

Fig. 70. Secțiune transversală prin vilozitatea intestinală:
1 — celulă caliciformă; 2 — celulă cu platou striat; 3 — chilifer central; 4 — capilar sanguin.

porțiuni pînă la 18 vilozități pe mm². În general, se apreciază că vilozitățile realizează o suprafață absorbantă de circa 50 m². Forma lor variază și ea în diferitele segmente ale intestinului; astfel, în duoden ele au un aspect foliat, fiind mai plate și mai scurte; în jejun, ele prezintă niște umflături terminale care le conferă un aspect de măciucă, iar în ileon ele sînt înalte și efilate. La copil, numeroase vilozități sînt bifurcate la capete, ceea ce sugerează că, în timpul creșterii intestinului, vilozitățile intestinale s-ar multiplica.

Vilozitățile intestinale sînt alcătuite dintr-un epiteliu și un corion.

Epiteliul de înveliș al vilozității este alcătuit predominant din celule absorbante cu platou striat prin care sînt absorbite principiile nutritive. Răspîndite între aceste celule, se întîlnesc și celule caliciforme care prin secreția lor mucigenă au un rol important în protejarea suprafeței vilozităților de acțiunea litică a fermenților din sucul intestinal. În cazuri extrem de rare și numai în duoden pot fi observate celule endocrine de tipul argentafinelor situate întotdeauna pe laturile vilozităților.

Corionul vilozității are o textură comună cu cea a mucoasei de la baza vilozităților intestinale, cu deosebirea că aici rețeaua fibrelor de reticulină este în așa fel organizată, încît ochiurile ei sînt orientate cu diametrul lor mare perpendicular pe axul lung al vilozității, într-un mod asemănător treptelor unei scări. Atașate strîns de fibre, întîlnim aici celule reticulare nediferențiate, iar în ochiurile rețelelor macrofage, limfocite, eozinofile, rare mastocite și plasmocite, care cresc ca număr în timpul digestiei. Dintre acestea, limfocitele și în special eozinofilele pot trece și se pot infiltra între celulele epiteliului de acoperire. Axul longitudinal al vilozității prezintă, în afară de fibrele și celulele amintite, fibre musculare netede organizate în mici fascicule, orientate de regulă de la baza vilozității spre vîrful ei. Uneori, ele se grupează în fascicule arciforme, orientate cu partea convexă spre axul vilozității. În ansamblu,

Scanned with OKEN Scanner

fibrele musculare netede din vilozitate alcătuiesc mușchiul lui Brücke. Prezența fasciculelor musculare conferă vilozității proprietăți contractile, manifestate prin mișcări laterale „de pendulare" care au drept scop omogenizarea conținutului intestinal sau mișcări „de scurtare și extensie" a vilozităților, care, creînd diferențe de presiune, permit absorbția în vasele sanguine și limfatice a principiilor alimentare absorbite de enterocite și în același timp evacuarea rapidă a lor.

Axul vilozității intestinale este centrat de un vas limfatic denumit *chilifer central*, larg de circa 15—25 microni. El prezintă o porțiune terminală în deget de mănușă, de formă ampulară situată imediat sub vîrful vilozității, iar la baza vilozității se continuă cu rețeaua de vase limfatice a corionului. Alături de chilifer, în axul vilozității se găsește o arteriolă din care ia naștere o vastă rețea de capilare, majoritatea dintre ele situate imediat sub membrana bazală a epiteliului. Rețeaua de capilare se continuă cu o venulă, care la baza vilozității organizează o rețea venoasă periglandulară. Asigurînd irigația sanguină a vilozităților și contractînd legături strînse cu celulele absorbtive, capilarele sanguine asigură schimburile dintre acestea și sînge. Ele sînt dilatate în timpul absorbției, proces asigurat de comprimarea venulelor la nivelul musculaturii mucoasei, pentru ca, în afara absorbției, ele să fie colabate și golite de sînge.

Presiunea ridicată din vasele sanguine față de o presiune scăzută a chiliferului central duce la crearea unui flux continuu de limfă care se formează în permanență și nu numai în timpul digestiei.

Vilozitățile intestinale pot fi considerate mici organe specializate pentru funcția de absorbție, cea mai importantă dintre funcțiile intestinului. La îndeplinirea acesteia concură mai multe elemente prezente în vilozitate: celulele absorbante care prezintă o supraspecializare a polului apical — microvilozitățile, capilarele, chiliferul central și musculatura care înlesnesc mișcări ale vilozităților. Astfel, se pare că fiecare vilozitate se contractă independent de circa 6 ori pe minut. În procesul de contracție, inițial ea se scurtează și apoi se extinde. În timpul scurtării ei, conținutul capilarelor, și în special cel al chiliferului central, este împins în plexul submucos, iar în timpul extinderii ei, substanțele pătrund cu ușurință în capilare sau în stroma corionului și de aici apoi în chiliferul central. În procesul de scurtare și extindere a vilozităților este implicată contracția și relaxarea musculaturii vilozității. În afară de aceste mișcări, un rol important în activarea procesului de absorbție îl joacă și mișcările pendulante ale vilozităților, care favorizează contactul epiteliului mereu cu alte substanțe.

Musculatura mucoasei. Musculatura mucoasei este constituită din două planuri de fibre musculare netede, dispuse într-un strat intern circular și unul extern longitudinal, precum și din numeroase fibre elastice, care se extind de la acest nivel în corionul mucoasei.

Tunica submucoasă

Tunica submucoasă, relativ groasă, este alcătuită din țesut conjunctiv lax conținînd numeroase vase sanguine și limfatice de calibru mare, pre-

Scanned with OKEN Scanner

cum și plexuri nervoase asemănătoare cu cele întîlnite la nivelul stomacului.

Pe alocuri, ea conține foliculi limfoizi sau infiltrate limfocitare difuze, în special la nivelul plăcilor Peyer.

La nivelul duodenului, submucoasa conține o serie de glande denumite *glande duodenale* sau *glandele lui Brunner* (fig. 71 și 72).

Foarte numeroase în regiunea sfincterului piloric, ele se răresc în porțiunea mijlocie a duodenului, pentru ca să dispară în întregime în segmentul lui terminal. În general, ele sînt glande tubulare, compuse și ramificate și, întrucît porțiunea lor terminală este dilatată ampular, sînt considerate tubuloalveolare. Organizate în lobuli de 0,5—1 mm diametru, segmentele lor secretorii sînt delimitate de celule asemănătoare cu cele întîlnite în glandele pilorice ale stomacului și este de menționat faptul

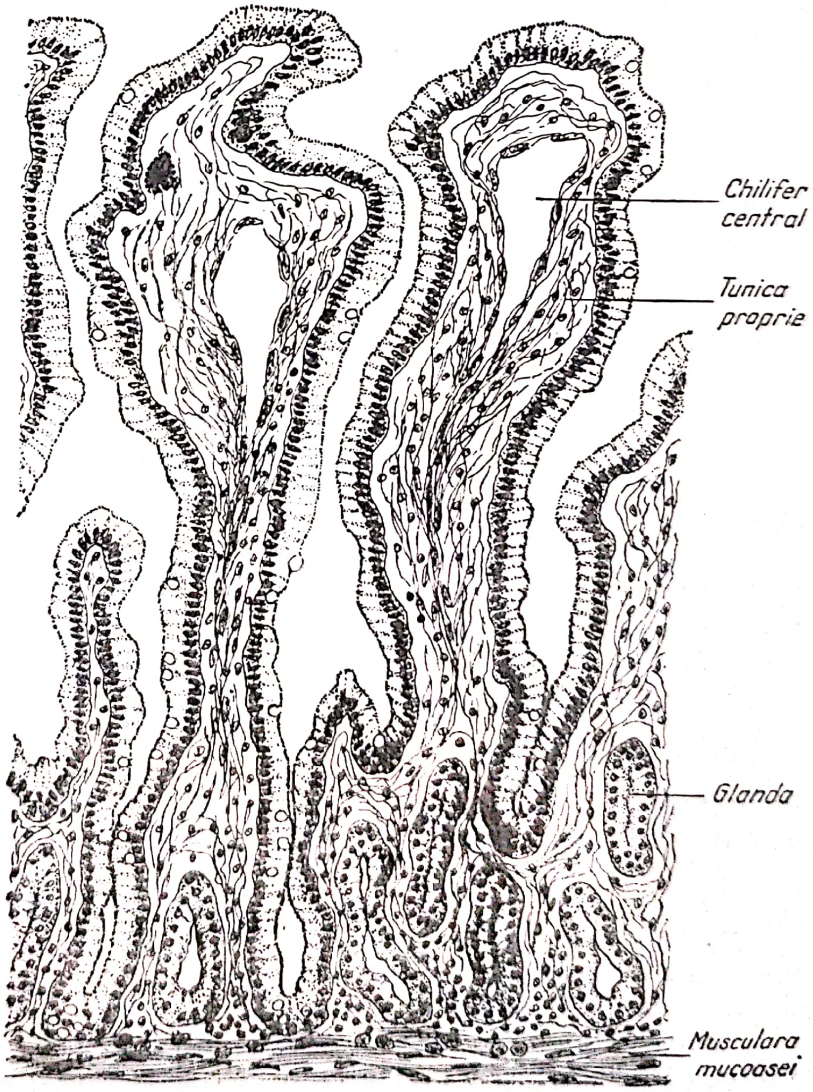

Fig. 71. Secțiune longitudinală prin mucoasa intestinului subțire (jejun).

Scanned with OKEN Scanner

Fig. 72. Secţiune transversală prin duoden:
1 — glande Lieberkühn;
2 — glande Brunner.

că la joncţiunea dintre pilor şi duoden este greu de precizat diagnosticul de segment.

Celulele secretorii, cuboidale ca formă, conţin numeroase granule de mucigen, colorate intens cu metoda PAS, dar care în preparatele de rutină conferă citoplasmei un aspect clar, spumos, vacuolar. Ductele lor excretorii, delimitate de aceleaşi tipuri de celule, traversează musculara mucoasei şi se deschid fie într-o glandă Lieberkühn (cel mai adesea), fie la suprafaţa epiteliului între vilozităţile intestinale. În ţesutul conjunctiv dintre lobulii glandulari pot fi observate fibre musculare netede migrate din musculara mucoasei, care par să intervină prin contracţia lor la eliminarea produsului de secreţie al celulelor glandulare.

Ca şi în glandele pilorice, secreţia glandelor Brunner este mucoidă, alcalină şi permanentă.

Deşi natura produsului secretat de marea majoritate a celulelor care delimitează glandele Brunner este mucoidă, cel puţin o parte din ele sînt implicate în elaborarea unor principii ce par să activeze enzimele produse de pancreas sau ficat, care prin canalele Wirsung şi Santorini, şi respectiv coledoch sînt eliminate în duoden.

Tunica musculară

În intestin, tunica musculară este uniform dezvoltată, cuprinzînd două planuri de fibre musculare netede, unul intern mai gros, cu fibrele orientate circular faţă de lumen, şi altul extern, mai subţire, cu fibrele orientate longitudinal. Între fibrele musculare din fiecare plan şi în special între cele două planuri există numeroase septe conjunctive bogate în fibre elastice. Aceste septe conţin plexuri vasculare şi nervoase asociate cu microganglioni aparţinînd plexului mienteric descris de Auerbach.

Studii privind orientarea fibrelor musculare în peretele intestinal au arătat că de-a lungul intestinului cele două pături musculare sînt orien-

Scanned with OKEN Scanner

tate în spirală, pătura internă descriind spirale închise, iar cea externă — spirale deschise.

Fibrele celor două pături nu pot fi net individualizate, ele adesea trecînd de la un strat la altul.

La distanță de zona de joncțiune dintre stratul intern și cel extern, fibrele musculare prezintă particularități morfologice distincte. Astfel, în timp ce în stratul longitudinal fibrele măsoară 100 microni lungime și 2 microni grosime, în stratul circular ele sînt lungi de 100 microni și groase de 5 microni.

Studii de microscopie electronică asupra fibrelor musculare netede au semnalat în vecinătatea plasmalemei lor un număr de circa 7 000 de buzunărașe care se rezolvă în vezicule de 400/600 Å. Mult mai numeroase aici decît în oricare alt tip de mușchi neted, ele cresc suprafața de contact a fibrelor netede cu 25%. În vecinătatea microveziculelor pinocitotice, citoplasma fibrelor musculare netede prezintă un sistem de canalicule sau vezicule alungite aparținînd reticulului endoplasmic, sugerînd posibilitatea unei relații între microvezicule și reticulul endoplasmic, în scopul organizării unui sistem de membrane interne care să faciliteze transmiterea excitației.

Deservind același scop, este de menționat prezența în intestinul relaxat a unor contacte strînse între fibrele musculare. Astfel, s-a precizat că fiecare celulă musculară, pe fețele laterale, face cel puțin 100 de contacte cu celula învecinată, prin emiterea unor procese citoplasmatice cilindrice (ca niște picioruțe), care străbat spațiul de 1 500 Å dintre fibre și favorizează contacte laterale pe o distanță de aproape 0,4 microni. Pe de altă parte, la extremitățile fibrelor musculare din intestin au putut fi observate circa 150 de procese asemănătoare, interdigitate, care alături de cele întîlnite pe fețele laterale stabilesc contacte întinse între membrane. În acest fel, dacă suprafața fibrei musculare din intestin măsoară 400 microni², circa 20 microni² (deci 5% din suprafața sa) vin în contact intim cu celulele învecinate. Între membranele celulelor învecinate, la locul de contact, spațiul intercelular este redus la 100 Å. În rest, fibrele sînt despărțite prin spații de 1 500 Å în mușchiul relaxat, ceea ce reprezintă 11% din totalul mușchiului, iar în contracție spațiile sînt de 600 Å, ceea ce reprezintă 3% din suprafața totală.

Cercetările asupra joncțiunii dintre filetele nervoase și fibrele musculare netede din intestin, deși încă contradictorii, au stabilit în general că există joncțiuni strînse între terminații nervoase amielinice și sarcolemă și că după aspectul butonilor sinaptici există două tipuri de terminații: unele *colinergice*, caracterizate prin prezența unor vezicule sinaptice agranulare de circa 450—600 Å, iar altele *adrenergice*, caracterizate prin vezicule granulare de 500—900 Å.

Rolul musculaturii intestinului este ca prin mișcări ritmice sub formă de unde să propulseze conținutul intestinului subțire în următorul segment al tubului digestiv, proces cunoscut sub numele de peristaltism, iar pe de altă parte, prin mișcări pendulare încetinite, peretele muscular asigură amestecul chimului provenit din stomac cu sucul intestinal.

Scanned with OKEN Scanner

Condiţionate de o serie de factori de mediu, atît mişcările pendulare, cît mai ales cele peristaltice, sînt direct dependente de plexul mienteric.

Motricitatea intestinului este dependentă de automatismul local, controlat prin sistemele intrinseci Auerbach şi Meisner, responsabile de mişcările de segmentaţie ritmică, şi prin sistemul nervos extrinsec. Parasimpaticul excită motilitatea, iar simpaticul o inhibă.

Studiul substanţelor farmacodinamice confirmă acţiunea simpaticului şi a parasimpaticului. Astfel, în timp ce acetilcolina are local un efect excitant, peristaltogen, adrenalina dimpotrivă diminuează motilitatea intestinală şi relaxează fibrele musculare.

Tunica seroasă, ca şi la stomac, este alcătuită dintr-o lamă de ţesut conjunctiv lax, bordată pe faţa externă de un rînd de celule mezoteliale. Pe marginea mezenterică a intestinului, ea se continuă cu mezenterul.

Vasele

Arterele de pe faţa externă a intestinului pătrund în peretele intestinal la nivelul inserţiei mezenterului. După ce în tunica musculară ele trimit cîteva ramuri, ajungînd în submucoasă formează un plex arterial dezvoltat. Din acesta iau naştere două tipuri de ramuri: unele care după ce străbat musculara mucoasei se capilarizează în jurul glandelor Lieberkühn, celelalte destinate vilozităţilor, după ce intră în vilozitate formează reţele capilare dezvoltate în special către periferia lor.

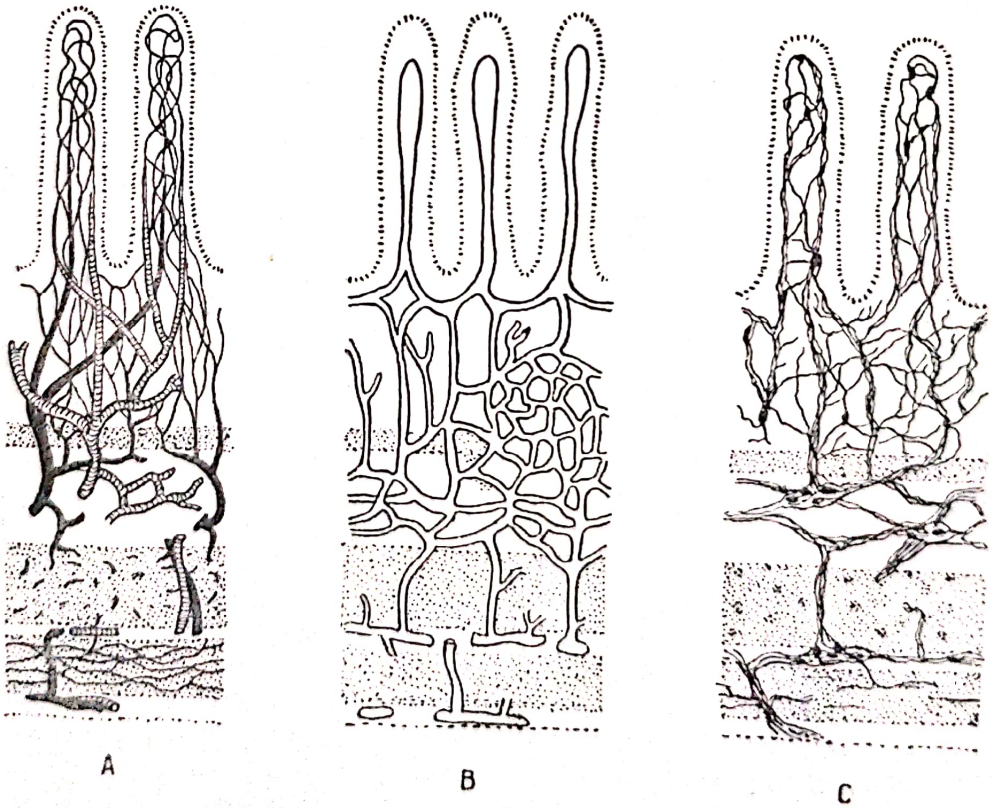

Fig. 73. Vascularizaţia şi inervaţia peretelui intestinal:
A — circulaţia sanguină; *B* — circulaţia limfatică; *C* — inervaţia.

Venele care iau naştere din reţelele capilare ale vilozităţilor se anastomozează cu cele provenite din reţelele periglandulare şi trec în submucoasă, unde formează un plex submucos, din care pornesc ramuri care, însoţind în tunica musculară arterele, trec în vasele colectoare ale venei porte din mezenter, ce transportă sîngele încărcat cu principii nutritive în ficat. Ele sînt lipsite de valvule.

Limfaticele intestinului îşi au originea în chiliferele centrale ale vilozităţilor intestinale, de obicei cîte un chilifer pentru fiecare vilozitate. Unele vilozităţi, în special cele de la nivelul duodenului, pot prezenta două sau chiar mai multe chilifere vilozitare.

Mult mai largi decît capilarele sanguine avînd un diametru de circa 25 microni, pereţii lor sînt înconjuraţi de fibre de reticulină sau fibre musculare netede. La baza vilozităţilor, chiliferul confluează cu capilarele limfatice periglandulare, formînd un plex pe faţa internă a muscularei mucoasei. Capilarele limfatice sînt prevăzute cu valvule şi trecînd în submucoasă formează un alt plex de vase limfatice mari, care primeşte tributare de la reţelele limfatice situate în jurul foliculilor limfatici solitari şi agregaţi în plăcile Peyer. Limfaticele mari traversînd tunica musculară, după ce primesc şi de aici ramuri aparţinînd unui plex limfatic situat între cele două pături de fibre musculare, trec în mezenter (fig. 73).

Inervaţia peretelui intestinal va fi tratată la sfîrşitul capitolului.

HISTOFIZIOLOGIA INTESTINULUI SUBŢIRE

Intestinul subţire îndeplineşte cîteva funcţii importante: mecanică, secretorie, excretorie, de absorbţie şi de apărare.

1. *Funcţia mecanică,* atribuită păturilor musculare, se manifestă prin contracţii ale tunicii musculare, care produc mişcări peristaltice, responsabile de propulsarea conţinutului intestinal, şi mişcări pendulare lente, care omogenizează conţinutul intestinal. În afara contracţiilor aparţinînd tunicii musculare, întîlnim în intestin contractări ale musculaturii mucoasei, responsabile de desfăşurarea mucoasei; contracţii ale muşchiului Brüke, responsabile de scurtarea şi mişcările vilozităţilor destinate favorizării absorbţiei intestinale; contracţii ale fibrelor musculare risipite între glande, responsabile de golirea conţinutului lor.

2. *Funcţia secretorie* la nivelul intestinului este asigurată de celulele caliciforme, de celulele secretorii ale glandelor Lieberkühn, precum şi de cele ale glandelor Brunner. Secreţia acestor celule se adaugă la bila secretată de ficat şi sucul pancreatic, împreună cu care formează *sucul intestinal.*

Celulele caliciforme sînt responsabile de secreţia mucusului care lubrifiază mucoasa permiţînd alunecarea conţinutului, iar pe de altă parte protejează celulele de acţiunea litică a fermenţilor proteolitici. La secreţia celulelor caliciforme se mai adaugă mucusul glandelor duodenale care prin pH alcalin neutralizează aciditatea sucului gastric şi protejează mucoasa duodenală de acţiunea lui erozivă.

Scanned with OKEN Scanner

Glandele Liberkühn şi în mod special celulele Paneth par să secrete numeroşi fermenţi responsabili de degradarea compuşilor nutritivi din chimul gastric. Ele secretă: a) *aminopolipeptidaze,* enzime care produc hidroliza polipeptidelor în aminoacizi; b) *lipaza* intestinală, care descompune grăsimile neutre în glicerol şi acizi graşi; c) *amilaza* intestinală, care hidrolizează hidraţii de carbon în dizaharide; d) *nucleaza,* care degradează acizii nucleici; e) *enterokinaza,* activator al tripsinei.

În afară de enzimele amintite, secretate de celulele exocrine ale glandelor intestinale sau localizate în platoul striat al enterocitelor, la nivelul intestinului sînt secretaţi hormoni polipeptidici implicaţi în activitatea secreţiei pancreasului exocrin, ca, de exemplu: *secretina,* stimulanţi ai vezicii biliare; *colecistokinina,* hormoni care activează tonusul musculaturii netede în general; *serotonina,* sau stimulatori ai mişcărilor vilozităţilor intestinale — *vilkinina.*

3. *Funcţia excretorie* se referă în special la eliberarea apei şi a unei mici cantităţi de lipide, incluzînd colesterolul, în lumenul intestinal. Mecanismul intim al acestui proces este încă necunoscut.

4. *Funcţia de absorbţie,* cea mai importantă funcţie intestinală, se referă la transferul produselor de digestie din lumenul intestinului în sînge sau limfă prin peretele intestinal.

Bazele absorbţiei intestinale sînt asigurate pe de o parte prin suprafaţa mare de absorbţie creată prin prezenţa pliurilor (valvulelor conivente), a vilozităţilor intestinale care cresc considerabil suprafaţa intestinului şi a microvilozităţilor, iar pe de altă parte, de mişcările vilozităţilor. Acestea prezintă mişcări de balansare care favorizează contactul dintre vilozităţi şi principiile nutritive, mişcări de scurtare şi lungire care accelerează debitul sanguin şi limfatic în vilozităţi şi prin aceasta transportul rapid al substanţelor absorbite. Mişcările vilozităţilor sînt declanşate prin vilkinină, factor eliberat de mucoasa duodenală.

Mecanismul absorbţiei presupune trei faze: punerea în contact a substanţelor nutritive cu celulele absorbante ale mucoasei intestinale, transportul produselor absorbite prin celule şi expulzia lor în lichidul interstiţial sau vase.

Proteinele absorbite sub formă de aminoacizi solubili nu pot fi observate decît extrem de rar traversînd membrana apicală a enterocitelor.

În enterocit, o parte din aminoacizi sînt resintetizaţi, iar o altă parte rămîn ca atare. Sub ambele forme, ele trec prin membrana bazală direct în capilarele sanguine, de unde prin ramurile venei porte ajung la ficat. În timpul absorbţiei aminoacizilor par să existe modificări în enterocit, manifestate prin apariţia a numeroase mitocondrii granulare.

Există cercetări care arată că permeabilitatea platoului striat este mult mai crescută la copii sau tineri faţă de bătrîni. Mai mult, s-a arătat că este posibil ca la copii unele proteine, ca de pildă *anticorpii* aflaţi în lapte, să traverseze epiteliul ca atare, conferind o imunitate pasivă. La adult, în stadii patologice, absorbţia proteinelor nedigerate stau la baza unor reacţii de intoleranţă.

Scanned with OKEN Scanner

Între factorii care influențează absorbția proteinelor, citățm vitamina B_6; la animalele private de vitamina B_6, absorbția proteinelor este deficitară.

Glucidele sînt absorbite în special la nivelul porțiunii superioare a intestinului (duoden și jejun), sub forma de monozaharide și dizaharide. Prezența unei activități intense enzimatice a dizaharidazelor (cuprinzînd fosfataza alcalină, leucilnaftilamidaza, maltaza, lactaza, sucraza, izomaltaza, trehalaza, ATP-aza, Na^+—K^+ sensibilă la pH 9), integrate molecular pe membrana polului apical al enterocitelor, fac ca absorbția și digestia să fie considerate activități funcționale simultane ale acesteia. Localizarea dizaharidazelor în plăcuța striată a fost confirmată prin studii moderne folosind anticorpi fluorescenți care au stabilit că enzimele pot fi localizate atît pe membrană, cît și la nivelul rădăcinilor filamentelor microvilozitare. Ca și proteinele, glucoza trece de la polul apical către polul bazal, de aici prin membrana bazală în capilare și prin vena portă la ficat. Absorbția glucidelor este favorizată de metabolismul Na^+, vitaminele din grupa B, în special acidul pantotenic și vitaminele B_1 și B_6. Hormonii corticosuprarenalei și toroidieni par să stimuleze maturația unor componenți enzimatici ai marginii în perie, favorizînd în felul acesta absorbția glucidelor.

Lipidele reprezintă tipurile de substanțe nutritive al căror proces de absorbție și tranziție prin enterocit a putut fi observat și descris cu detalii în special prin tehnici de histochimie adaptate la studii de microscopie electronică. Astfel, în primele stadii ale absorbției lor ele pot fi observate ca mici picături situate între microvilozități și apoi la polul apical al celulelor. Puțin după aceea, ele părăsesc această zonă și se agregă în picături mari, care migrează către zona Golgi, unde din monosau digliceride sînt resintetizate trigliceridele, formă sub care ele trec în spațiile dintre celule. De aici, ele traversează membrana bazală, ajung în spațiul interstițial din stroma vilozității și de aici trec în chiliferul central. Cercetări recente sugerează că cel puțin în parte grăsimile neutre pot fi absorbite sub formă de particule mari prin endocitoză. Membrana celulară se invaginează pentru a cuprinde picăturile grăsoase, care cuprinse în fagozomi la nivelul citoplasmei apicale se unesc cu lizozomii în care sînt degradate pînă la trigliceride. De aici, fără să mai treacă prin zona Golgi, ele trec în spațiile intercelulare.

Dintre factorii care favorizează absorbția lipidelor citățm: corticoizii suprarenali și hormonul tiroidian.

Procesul de absorbție activă a substanțelor amintite pare să se facă împotriva unui gradient electrochimic, deci consumă energie în special sub formă de oxigen și glucoză.

Absorbția apei și a electroliților are loc în special în porțiunea terminală a intestinului subțire și în colon. Este de menționat că la volumul de apă ingerat se adaugă o cantitate apreciabilă de apă secretată de stomac și intestin, ceea ce implică un transport de 5—10 l de apă zilnic prin mucoasa tubului digestiv. Ea pare să fie absorbită pasiv, împreună

Scanned with OKEN Scanner

cu electroliţii. Dintre aceştia, Na şi K sînt absorbiţi ca atare, în timp ce Fe şi Ca sînt în prealabil ionizaţi.

Absorbţia vitaminelor. Vitaminele hidrosolubile se absorb o dată cu apa (vitamina P, PP, C şi grupul B) la nivelul ileonului terminal, în prezenţa calciului ionizat. Vitaminele liposolubile (A, D, E, K) sînt absorbite o dată cu lipidele.

5. *Funcţia de apărare* este îndeplinită de numeroasele formaţiuni limfoide care protejează peretele intestinal de invazia microbiană.

Histogeneza mucoasei intestinale

Apariţia vilozităţilor intestinale are loc la embrionul de 20 mm, întîi în duoden, apoi în celelalte segmente. Embrionul de 100 mm prezintă vilozităţi pe întreaga suprafaţă a intestinului. Înmulţirea lor odată cu creşterea lungimii intestinului pare să aibă loc printr-un proces de ramificare a lor prin bifurcare. Dintre elementele celulare, primele celule care apar sînt cele cu platou striat, care la embrionul de peste 4 luni încep să se încarce cu particule de meconiu. Celulele mucoase apar mai tîrziu după enterocite, o dată cu apariţia celulelor endocrine, iar la 7 luni apar celulele Paneth, care pot fi observate în perioada embrionară, nu numai în criptele intestinale dar şi pe vilozităţi.

Ca şi vilozităţile, glandele Lieberkühn apar iniţial în duoden, apoi în restul intestinului. Numărul lor creşte prin invaginarea şi bifurcarea glandelor existente. Glandele Brunner apar în luna a 6-a prin invaginarea unor muguri din criptele porţiunii iniţiale a duodenului, care ulterior se distanţează, formînd lobuli caracteristici.

INTESTINUL GROS

Intestinul gros, segmentul de tub digestiv care continuă intestinul subţire, este divizat topografic în: cec, apendice, colon (ascendent, transvers, descendent), rect şi canalul anal.

Structura peretelui intestinului gros prezintă unele modificări faţă de al celorlalte segmente, direct legate de funcţia lui diferită. La nivelul intestinului gros, conţinutul fluid provenit din intestinul subţire este concentrat şi transformat într-o masă păstoasă, funcţie care se realizează prin absorbţia de apă. Ca o consecinţă a pierderii apei prin absorbţie, conţinutul intestinal devine dens şi sînt inerente posibilităţile de lezare a mucoasei. Pentru evitarea acestora, intestinul gros are dezvoltată funcţia de secreţie a mucusului, care contribuie la constituirea fecalelor şi în acelaşi timp protejează prin lubrifiere suprafaţa mucoasei, facilitînd în acelaşi timp avansarea fecalelor deshidratate.

În intestinul gros, deşi nu sînt secretate enzime, digestia continuă pe de o parte prin enzimele provenite din intestin (care rămîn active) iar pe de altă parte prin flora bacteriană de putrefacţie care digeră celuloza.

Scanned with OKEN Scanner

Ca și în celelalte segmente ale tubului digestiv, în structura intestinului gros întîlnim aceleași patru tunici: mucoasă, submucoasă, musculara și seroasa.

1. **Mucoasa**

Mucoasa are o suprafață netedă, *lipsită de plicile circumvalare și de vilozități* care se opresc la valvula ileocecală. Există în schimb glande tubulare, care se întind în toată grosimea mucoasei. Ca și la intestinul subțire, ele sînt denumite criptele sau glandele lui Lieberkühn (fig. 74).

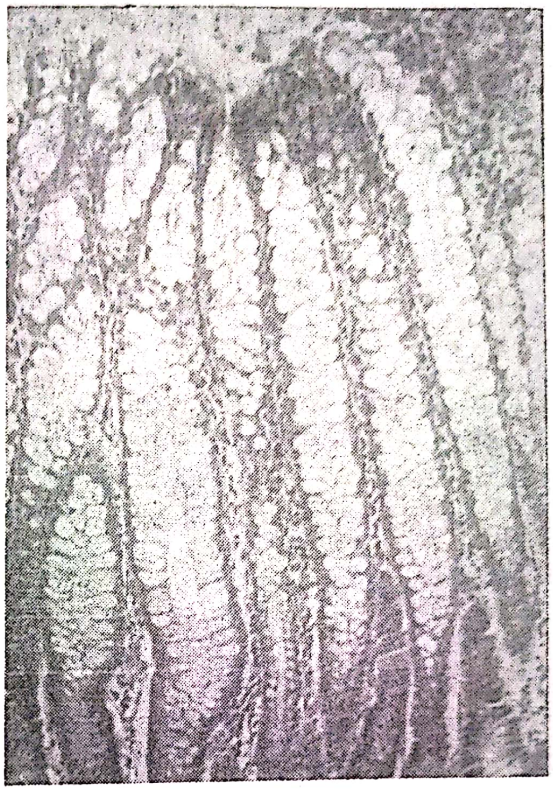

Fig. 74. Mucoasa colonului.

a) *Epiteliul* de acoperire al mucoasei se întinde pînă în fundul criptelor și este alcătuit dintr-un singur rînd de celule. Întîlnim aici cinci tipuri diferite de celule, și anume: celule cu platou striat sau absorbante, celule mucoase, celule endocrine, celule multiveziculare și celule migratorii.

Celulele *absorbante* sînt asemănătoare ca structură cu enterocitele, cu deosebirea că ele prezintă la polul lor apical un platou striat mai subțire. Ele au rol în absorbția apei, putînd absorbi și mici cantități de principii nutritive.

Celulele *mucoase,* risipite printre celelalte tipuri, sînt extrem de numeroase în glande, unde reprezintă majoritatea populației celulare.

Celulele endocrine, reprezentate în special prin celulele *argentafine,* sînt rare în intestinul gros, cu excepția apendicelui.

Celulele *multiveziculare,* mai puțin numeroase decît celulele absorbante sau mucoase, au fost descrise recent în urma unor studii detaliate privind structura fină a celulelor din epiteliul mucoasei intestinului gros. Ele se caracterizează prin prezența unui apex îngust, care prezintă numeroși microvili proeminenți, ce se extind în lumenul intestinului. Microvili au de două ori dimensiunile celulelor învecinate. Ei au structura tipică a microvililor descriși la enterocite. Pe părțile laterale, membrana plasmatică prezintă falduri care se interdigitează cu cele învecinate și numeroși desmozomi. În porțiunea apicală, citoplasma prezintă numeroase vezicule rotunde între 0,075—0,3 microni, ce conțin numeroase granule mici sau mici vezicule. Imediat sub microvilozități, ele ocupă intervalul dintre extensiunile fibrilare radiculare ale microvilozităților. Mitocondriile *absente* în regiunea apexului, în porțiunea bazală a celulei sînt alungite cu axul longitudinal aranjat în axul lung al celulelor. Dintre

Scanned with OKEN Scanner

celelalte organite, reticulul endoplasmic este slab dezvoltat, ribozomii liberi sînt extrem de numeroşi, zona Golgi supranucleară este în general separată de vezicule prin prezenţa a numeroase cisterne turtite. Semnificaţia funcţională a acestor celule nu este încă clară. Prezenţa microvilozităţilor sugerează că aceste celule pot fi implicate în procese de absorbţie.

Celulele *migratoare* includ limfocite, leucocite granulare, mastocite, celule plasmatice şi leucocite globulare. Cele mai numeroase — leucocitele globulare — integrate în epiteliu sînt caracterizate la microscopul luminescent printr-o formă ovoidă sau piramidală, un nucleu mic, rotund şi o citoplasmă conţinînd numeroase incluzii eozinofile.

Intercalate de obicei între celulele absorbante şi celulele cu mucus, foarte rar se întîlnesc în vecinătatea celulelor multiveziculare sau endocrine. Studii de microscopie electronică au arătat că cea mai caracteristică particularitate a lor este prezenţa în citoplasmă a unor granule de aspect foarte diferit. Unele sînt asemănătoare cu granulele mastocitelor, prezentînd o matrice de densitate moderată şi membrane de tip „unit"; altele prezintă figuri mielinice; altele au o structură cristalină, formate din lamele cu o periodicitate de 60 Å; frecvent, membranele perigranulare, la acest tip de granule, sînt discontinue; în sfîrşit există structuri cristaline la care membrana perigranulară lipseşte, ele venind în contact direct cu citoplasma. Nucleul acestor celule este excentric, iar dintre celelalte organite, reticulul endoplasmic slab dezvoltat este reprezentat prin cisterne alungite, situate periferic. Se mai întîlnesc ribozomi liberi numeroşi, mitocondrii alungite, aparat Golgi bine dezvoltat situat paranuclear. Ca şi celelalte celule migratorii, membranele lor plasmatice se interdigitează cu ale celulelor învecinate, dar *sînt lipsite de desmozomi şi microvilozităţi*. Prezenţa acestor celule este încă un subiect de discuţie. După unii autori, ele par să reprezinte aspecte particulare ale unor mastocite.

Epiteliul de acoperire se continuă cu glandele tubulare, unde celulele cilindrice cu platou striat devin mai rare, iar celulele mucoase extrem de numeroase. În porţiunea bazală a glandelor, între celulele mucoase, se întîlnesc celule nediferenţiate, care diferenţiindu-se în celulele mucoase sau absorbtive, migrează la suprafaţă. Zona lor de extrusie este la jumătate distanţă între două cripte.

Glandele sînt mai adînci în intestinul gros, lungimea lor fiind cuprinsă între 0,4—0,7 mm, iar ceea ce le deosebeşte de cele din intestinul subţire este *lipsa celulelor secretorii Paneth*.

Corionul, situat sub epiteliu şi între glande, este redus la septe subţiri, alcătuite din ţesut conjunctiv, bogat celular, infiltrat cu limfocite, eozinofile, plasmotice, macrofage.

Foliculii limfoizi, în număr de circa 21 000, sînt mai mari decît cei de la nivelul intestinului subţire. Ei nu rămîn localizaţi numai în mucoasă ci, perforînd musculatura mucoasei, pătrund în submucoasă (fig. 75).

Scanned with OKEN Scanner

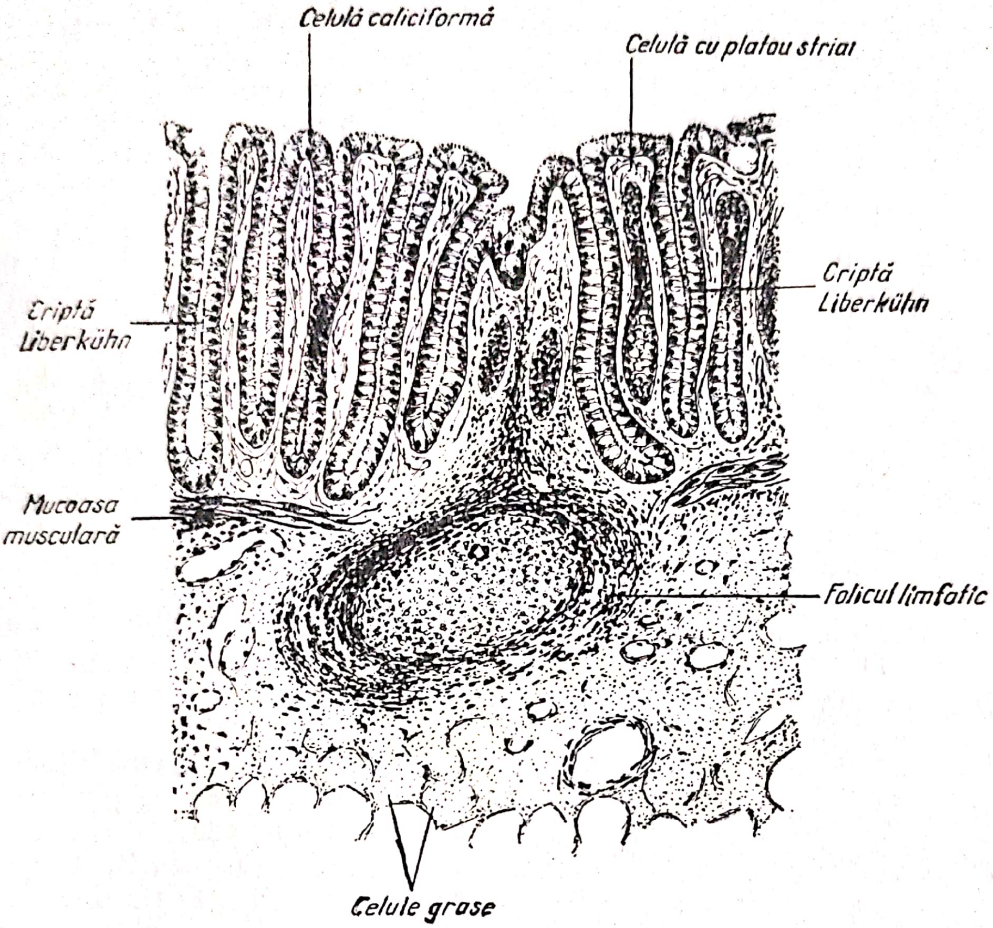

Fig. 75. Folicul limfatic din peretele colonului.

Musculatura mucoasei constă din două pături de fibre orientate intern circular, extern longitudinal.

2. **Tunica submucoasă** este alcătuită din țesut conjunctiv lax. Nu prezintă particularități față de celelalte segmente.

3. **Tunica musculară** comportă un strat intern circular și unul extern longitudinal. În timp ce stratul circular intern este continuu, stratul extern longitudinal este discontinuu. Acest aspect poate fi atribuit așezării-fibrelor musculare în trei benzi longitudinale, situate la aceeași distanță, denumite *tenii*. Între cele trei tunici există o rețea conjunctivo-elastică bine reprezentată, rare fibre musculare și formațiuni vasculonervoase.

În porțiunea terminală a intestinului gros, cele trei tunici se unesc într-un strat muscular continuu, longitudinal.

La joncțiunea dintre ileon și cec, stratul circular al tunicii musculare determină formarea a două ridicături denumite *valvulele lui Bauhin*, în constituția cărora intră submucoasa și mucoasa. Ele alcătuiesc un adevă-

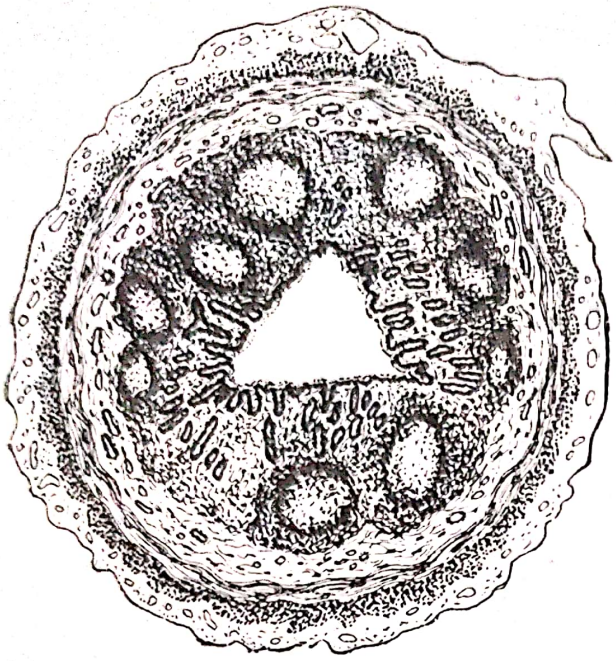

Fig. 76. Secţiune transversală prin apendice.

Fig. 77. Secţiune prin mucoasa apendicelui. Criptă apendiculară.

rat sfincter care controlează trecerea conţinutului din intestinul subţire în intestinul gros.

4. **Tunica seroasă** la nivelul colonului este alcătuită dintr-un strat subţire de ţesut conjunctiv acoperit de mezoteliu. Pe alocuri, în grosimea seroasei se găsesc aglomerări de paniculi adipoşi, care constituie apendicii epiploici.

APENDICELE

Apendicele este un diverticul al cecului, care are structură generală identică cu cea a intestinului gros, cu mici particularităţi (fig. 76).

Mucoasa, alcătuită din epiteliu, glande, corion şi musculara mucoasei este mai groasă aici ca în restul intestinului.

Epiteliul este predominant alcătuit din celule cu platou striat şi din puţine celule caliciforme.

Glandele, mai puţin numeroase decît în restul intestinului (fig. 77), sînt delimitate de celule cu platou striat, celule mucoase, conţinînd cîteva celule Paneth şi numeroase celule argentafine.

Corionul este infiltrat aproape în întregime cu foliculi limfatici de mărimi diferite care se întind pînă în submucoasă. La nivelul lor, musculara mucoasei este absentă. Adesea, foliculii alcătuiesc un inel complet care cuprinde toată grosimea corionului. Întrucît foliculii limfoizi au centrii germinativi asemănători cu cei ai amigdalei palatine, acest aspect face ca apendicelului să i se atribuie denumirea de „amigdala digestivă".

Ţesutul limfoid la nivelul apendicelui prezintă o dezvoltare continuă pînă la 20 de ani, după care

Scanned with OKEN Scanner

începe să se atrofieze, o dată cu glandele, iar în locul lor se dezvoltă țesut fibros.

Musculara mucoasei, datorită invaziei țesutului limfoid, este greu de distins, așa încît este dificilă o delimitare netă a mucoasei de submucoasa subiacentă.

Submucoasa conține țesut limfoid, mai precis porțiunea bazală a foliculilor dezvoltată în corionul mucoasei și numeroase celule adipoase.

Musculara prezintă caracteristic stratul intern circular bine dezvoltat, iar stratul extern longitudinal nu prezintă tenii.

Seroasa prezintă aceeași structură ca și în intestinul gros.

RECTUL

Prezintă în mod particular glande Liberkühn mai lungi, delimitate aproape în întregime de celule mucoase. Țesutul limfoid este abundent în corion, reprezentat prin foliculi solitari sau infiltrate difuze.

Tunica seroasă este înlocuită de o adventiție.

CANALUL ANAL

Ultima porțiune a intestinului gros se caracterizează prin următoarele particularități:

Mucoasa pierde aspectul neted, prezintă mai multe pliuri longitudinale permanente, denumite colonete rectale (colonete anale, colonetele lui Morgagni), care se termină în vecinătatea orificiului anal. Ele conțin musculatură netedă, o arteră și o venă. Porțiunile lor distale se unesc cu pliuri transversale ale mucoasei, formînd valvulele anale.

— Deasupra valvulelor anale, mucoasa este asemănătoare cu cea descrisă la intestinul gros. La nivelul valvulelor, epiteliul devine de tip pavimentos stratificat nekeratinizat, care în vecinătatea orificiului anal se transformă în epiderm. Apar aici fire de păr, glande sebacee și sudoripare. Acestea din urmă sînt de două tipuri, unele asemănătoare cu cele întîlnite în altă parte a organismului și altele tipice pentru această regiune, mult mai mari, asemănătoare cu cele axilare, denumite *glande circumanale.*

Musculara mucoasei dispare treptat spre valvele anale.

Submucoasa canalului anal prezintă o bogată vascularizație. Venele în special sînt dezvoltate, sinuoase, putînd forma în anumite circumstanțe hemoroizi interni care, dacă se dilată excesiv, împing mucoasa înspre lumenul anal.

Musculara este bine dezvoltată în canalul anal. Din stratul circular intern ia naștere sfincterul anal intern, care este acoperit de stratul longitudinal ce se continuă cu țesutul conjunctiv.

Sfincterul anal extern este format din mușchi scheletali.



Scanned with OKEN Scanner

Distribuția formațiunilor vasculare, cu excepția venelor care prezintă particularitățile amintite, precum și distribuția nervilor sînt aceleași ca și la intestin.

Inervația tractului gastrointestinal

Inervația autonomă a tubului digestiv este asigurată de filetele nervoase care aparțin la două sisteme diferite: unul *intrinsec*, reprezentat de microganglioni situați în peretele tubului digestiv, și o dublă inervație *extrinsecă*, asigurată prin filete parasimpatice provenite din vag și filete simpatice provenite din plexul celiac. Ambele tipuri de filete pătrund în peretele tubului digestiv de-a lungul vaselor mari.

Ramurile nervoase extrinseci — simpatice și parasimpatice — formează la nivelul seroasei un plex denumit plexul subseros al lui Sabadas, în mod particular mai bine dezvoltat în esofag și rect. Din acesta se desprind ramuri care contractează legături cu celulele nervoase ale microganglionilor intrinseci și organizează în tunica musculară *plexul lui Auerbach* sau plexul mienteric, iar în submucoasă formează împreună cu celulele nervoase ale microganglionilor de la acest nivel *plexul lui Meissner* sau submucos.

Microganglionii enterici sînt constituiți din: celule nervoase intrinseci și prelungirile lor axonale și dendritice; celule nevroglice tip tip Schwann; un vast neuropil care cuprinde dendritele și axonii pericarionilor celulelor nervoase intrinseci, precum și axonii neuronilor extrinseci (simpatici și parasimpatici).

De formă neregulată, suprafața fiecărui microganglion este delimitată de un strat mai mult sau mai puțin dezvoltat de fibrocite alungite, prezentînd numeroase procese citoplasmatice, care separă elementele celulare ale microganglionului de țesutul conjunctiv din jur.

Celulele nervoase sînt de două tipuri:

— *Celule tip Doghiel I*, care apar exclusiv în plexul mienteric; sînt celule multipolare cu dendrite scurte, care se termină sub forma unor arborizații stufoase pe corpul celulelor celui de-al doilea tip din același microganglion. Axonul acestor celule este lung și poate conecta legături cu celulele tip II din alți microganglioni aflați la distanță, ceea ce sugerează că îndeplinește funcții asociative. Întrucît reduc sărurile de Ag mai rapid și mai puternic decît tipul II, celulele de tip I mai poartă denumirea de celule ganglionare argentafine.

— *Celulele tip Doghiel II*, cele mai numeroase, apar în ambele plexuri și îmbracă forme variate. Dendritele lor, puțin numeroase și lungi, se pun în legătură cu celulele aparținînd primului tip, atît din același ganglion, cît și cu cei aparținînd celulelor nervoase din alți microganglioni. Axonul celulelor tip II din plexul mienteric se ramifică, iar ramificațiile sale se termină în tunica musculară, între fibrele musculare aparținînd stratului circular sau longitudinal. Axonii aparținînd celulelor tip II din microganglionii plexului submucos se termină în musculatura mucoasei.

Scanned with OKEN Scanner

Celulele nervoase de ambele tipuri se caracterizează printr-un nucleu mare cu carioplasmă care nu se condensează pe fața internă a învelișului nuclear, a cărui continuitate este întreruptă prin prezența a numeroși pori nucleari. Pericarionul conține numeroase mitocondrii uniform distribuite, cu criste orientate transversal, ribozomi liberi și legați de membrane, mici vezicule Golgi, corpi denși. Dendritele neuronale prezente în neuropil conțin, în afară de constituenții tipici ai citoplasmei neuronale, numeroși ribozomi liberi și neurotubuli. Axonii conțin extrem de numeroase mitocondrii și microtubuli largi și dispersați.

Celulele gliale (Schwann), în contrast cu pericarionii celulelor nervoase, conțin puține și mici mitocondrii, caracterizate prin prezența unor criste neregulate și o matrice densă. Nucleii mici prezintă numeroase înfundări ale învelișului la care aderă material cromatinian condensat. Procesele celulelor gliale se recunosc prin conținutul crescut în filamente gliale puternic împachetate și tubuli dispersați.

Mănunchiurile de fibre nervoase axonale extrinseci sînt echipate cu mitocondrii, corpi denși, neurofilamente și ocazional granule mari (1 100 Å), delimitate de membrane. În vecinătatea neuronilor intrinseci sau a proceselor lor dendritice, axonii se modifică, transformîndu-se în formațiuni preterminale lărgite, de formă și mărimi variate, caracterizate printr-un număr considerabil redus de neurofibrile și neurotubuli prin prezența mitocondriilor și a numeroase vezicule sau granule de mărimi și densități electronice diferite.

După mărimea și aspectul veziculelor prezente în terminațiunile axonice pot fi distinse trei tipuri de procese neuronale:

a) Butoni axonali ce conțin o populație de mici vezicule „sinaptice" străIucitoare de 350—600 Å și un număr mic de granule opace de 800—1 100Å delimitate de membrane. Aceste procese aparțin *fibrelor parasimpatice* și ele, fie că fac sinapsă cu corpul celulelor nervoase intramurale, fie că trec direct în tunica musculară. Și într-un caz și în altul, excitația nervoasă este mediată printr-un mecanism *colinergic*.

b) Butoni axonali echipați cu vezicule mici de circa 400 Å, goale sau fin granulare, vezicule mijlocii de 500—900 Å, cu miez opac, și rare vezicule mari de 900—1300 Å. Ele aparțin fibrelor *simpatice* și contractează legături strînse cu dendritele și pericarionii celulelor nervoase intrinseci. Excitația nervoasă transmisă prin aceste filete este mediată printr-un mecanism *adrenergic* (veziculele granulare de mărime mijlocie par să reprezinte depozitul transmițătorului simpatic — noradrenalina).

c) Butoni axonali conținînd vezicule granulare mari de 900—1 600 Å și vezicule mici de 400—600 Å, luminoase sau opace. Miezul granular al veziculelor mari este de densitate medie și poate umple întreaga veziculă sau este separat de membrana ei limitantă printr-un spațiu clar. Acești butoni par să aparțină *neuronilor intrinseci* și datorită similarității veziculelor lor cu cele ale celulelor neurosecretorii din sistemul endocrin se crede că sintetizează hormoni polipeptidici. Acest tip de procese neuronale sînt desenate ca fibre „tip p" (fibre peptidergice). Ele stabilesc

Scanned with OKEN Scanner

contacte sinaptice cu procesele dendritice ale pericarionilor celulelor nervoase intrinseci. Natura substanței depozitate de aceste celule nu este cunoscută.

Din numeroasele studii de microscopie electronică asociate cu analize fiziologice moderne s-a demonstrat că fibrele simpatice adrenergice fac sinapsă cu neuroni simpatici intrinseci (tip adrenergic), care mediază inhibiția contracției și relaxarea activă a peretelui muscular.

Fibrele nervoase colinergice fac fie sinapsă cu neuroni intraganglionari de tip colinergic, a căror proiecții se termină pe fibrele musculare, fie trec direct în peretele muscular. Cea de-a treia populație de neuroni tip „peptidergici", sintetizînd polipeptide, par să se pună în contact direct cu celelalte două tipuri de neuroni, semnificația lor funcțională rămînînd însă încă puțin cunoscută.

În afara plexurilor subseroase, Auerbach și Meissner, se mai descrie în tubul digestiv un plex subepitelial conținînd mici aglomerări de neuroni multipolari, precum și terminații nervoase în epiteliu, care nu se știe încă dacă sînt senzoriale sau motorii (secretagoge).

FICATUL

Ficatul este un organ așezat subdiafragmatic în hipocondrul drept, dar ocupă și o parte din epigastru și din hipocondrul stîng. El reprezintă pentru organism o glandă mixtă. Celula hepatică sintetizează unii produși utili organismului, cum ar fi glucoza, pe care îi varsă în sînge și elaborează bila, expulzînd-o apoi într-o rețea de conducte excretorii biliare ce o conduc în duoden.

Ficatul este alcătuit dintr-un parenchim bogat vascularizat și căi de excreție a bilei (planșa 24).

Histogeneza

Ficatul începe să se formeze către a 4-a săptămînă de viață intrauterină, din doi muguri sau primordii; unul reprezentat prin diverticulul hepatic de origine endodermică situat pe fața ventrală a duodenului care va da naștere celei mai mari părți din glandă, iar celălalt, rețeaua vasculară care se dezvoltă din venele viteline și venele ombilicale dreaptă și stîngă.

Mugurele hepatic proliferează rapid sub formă de cordoane celulare, luînd aspectul de glandă tubuloasă. Din acestea, se despart alte cordoane celulare ce se anastomozează între ele, dînd naștere unei glande tubulare compuse și apoi unei glande tubuloreticulare. În expansiunea lor, cordoanele celulare se insinuează printre ramurile venoase, care la rîndul lor determină forma și aranjamentul cordoanelor celulare. La început, traveele celulare nu prezintă o direcție precisă, vascularizația este redusă, ca și țesutul conjunctiv. Foarte curînd încep remanieri continue, care duc la orientarea cordoanelor celulare în jurul ramurilor venoase

suprahepatice, iar țesutul conjunctiv apare mai bine reprezentat, delimitînd mai mult sau mai puțin lobulul hepatic. Vasele, care aveau într-o primă etapă un endoteliu discontinuu, în faza a doua se constituie progresiv și definitiv, determinînd multiplicarea rapidă a cordoanelor celulare și marcata orientare a lor. În timpul vieții embrionare, ficatul îndeplinește un rol hematopoietic. Volumul lui mare embrionar scade către sfîrșitul vieții intrauterine.

Porțiunea proximală a diverticulului primar va dezvolta căile biliare extrahepatice și vezicula biliară.

ORGANIZAREA GENERALĂ

Ficatul este învelit la suprafață de o capsulă conjunctivă groasă de aspect fibros, numită capsula lui Glisson. La nivelul ei predomină fibrele colagene care determină un grad accentuat de inextensibilitate a capsulei. La rîndul ei, capsula este acoperită de seroasa peritoneală: la nivelul hilului ficatului, ea se răsfrînge, pătrunde în ficat o dată cu vasele sanguine reprezentate prin vena portă și artera hepatică. În interiorul ficatului, atît capsula conjunctivă cît și vasele se ramifică în ramuri din ce în ce mai mici, care determină împărțirea organului în lobi. Fiecare lob la rîndul lui va fi subdivizat în formațiuni mai mici, care primesc denumirea de lobuli hepatici (planșa 25). *Lobulul hepatic* reprezintă unitatea morfofuncțională din interiorul ficatului. La unele specii de animale, cum ar fi la porc, urs, cămilă, datorită unei cantități mai abundente de țesut conjunctiv, lobulii hepatici sînt bine delimitați și individualizați. Spre deosebire de aceștia, la alte specii animale, printre care și la om, la cîine și pisici, țesutul conjunctiv perilobular este puțin reprezentat, ceea ce face ca delimitarea precisă a ficatului în lobuli să lipsească.

La cele mai multe specii, lobulul hepatic are o înălțime cuprinsă între 1,8 și 2,2 mm; la om, înălțimea lobulilor hepatici este mai mică de aproximativ 1 mm. În general, baza lobulului este îndreptată către capsula Glisson, iar vîrful către hilul ficatului. Pe secțiunea transversală, lobulul hepatic este de formă poligonală neregulată, fiind centrat de un vas sanguin care poartă denumirea de venă centrolobulară (planșa 26).

Spațiul lui Kiernan. La locul de întîlnire a 2—5 lobuli hepatici se realizează un spațiu a cărui mărime variază în raport cu specia sau cu vîrsta. Acest spațiu a primit denumirea de *spațiul* interlobular, spațiul portobiliar sau spațiul lui Kiernan (fig. 78). La nivelul lui se găsește o cantitate mai mare de țesut conjunctiv format din fibre conjunctive de reticulină și colagene, substanță fundamentală și diferite tipuri de celule conjunctive. În această atmosferă conjunctivă se găsesc așezate următoarele structuri: ramura interlobulară a venei porte cu un lumen larg și un perete foarte subțire, ramura interlobulară a arterei hepatice cu un lumen mic și un perete gros cu tunica musculară bine evidențiată, un canal biliar, vase limfatice și nervi; mai rar în stări fiziologice și

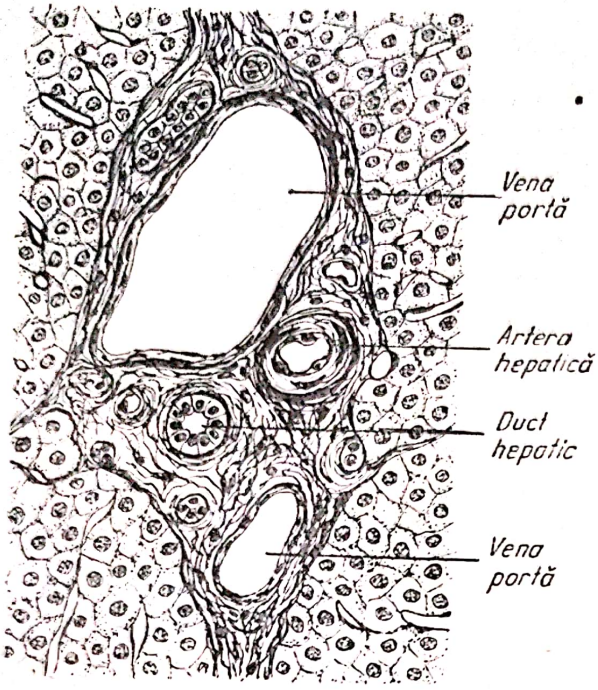

Fig. 78. Spaţiul Kiernan.

mai des în condiţii patologice pot apărea, în ţesutul conjunctiv, infiltraţii limfoide difuze sau sub formă de noduli.

În afară de lobulul hepatic clasic, bazaţi pe criterii funcţionale, se poate vorbi de două unităţi funcţionale la nivelul ficatului:

a) *Lobulul port* care este centrat de un canal port (situat în spaţiul Kiernan) şi conţine ţesutul hepatic care îşi drenează bila în acest canal port. O astfel de unitate funcţională apare triunghiulară în secţiune transversală şi conţine zone din trei lobuli hepatici clasici, adiacenţi.

b) *Acinul hepatic* poate fi simplu sau compus. *Acinul simplu* este reprezentat printr-o masă de parenchim hepatic de talie şi formă neregulată, dispusă în jurul unui ax vascular, constituit de o venulă portă terminală (interlobulară), o arteriolă hepatică, un canal biliar, vase limfatice şi nervi care se găsesc toţi într-un spaţiu port sau Kiernan. Acinul hepatic se găseşte între două sau mai multe vene suprahepatice terminale (vene centrolobulare) cu care axul său vascular şi biliar se încrucişează.

Acinul hepatic cuprinde numai segmente adiacente din lobulii hepatici clasici.

Acinul hepatic compus este o masă microscopică de ţesut complex format din cel puţin trei acini simpli şi dintr-un manşon de parenchim ce înconjură ramurile porte, arteriale şi biliare preterminale, vasele limfatice şi nervii. Ramurile acestor formaţiuni reprezintă canalele axiale terminale ale acinilor simpli ce compun această unitate mai mare. În condiţii patologice modificările apar predominant în unităţile funcţionale ale ficatului.

În constituţia unui lobul hepatic se întîlnesc următoarele structuri componente:

— hepatocitul sau celula hepatică;
— capilarele şi canaliculele biliare;
— capilarele venoase şi vena centrolobulară;
— ţesutul de susţinere.

Celula hepatică = hepatocitul

Celulele lobului hepatic sînt aşezate în şiruri sau *cordoane celulare*, cu o dispoziţie radiară ce pleacă de la periferia lobulară şi converg către vena centrolobulară. Un cordon celular este format de obicei dintr-un singur şir celular, dar uneori pot fi observate chiar două şi destul de

rar pe distanțe mici cîte trei rînduri de hepatocite. Dispoziția radiară a cordoanelor celulare este mai evidentă în partea mijlocie și centrală a lobulului hepatic și ceva mai dezordonată în treimea externă lobulară unde, pe alocuri, dă impresia unei rețele celulare (planșa 27). Cordoanele celulare pot prezenta anastomoze între ele, dar în general sînt despărțite prin *capilarele sinusoide venoase*, care prezintă de asemenea o dispoziție radiară, către vena centrolobulară. Spațiile delimitate de cordoanele hepatocitare sînt de dimensiuni diferite și de forme variate, variații ce apar mai evidente în legătură cu specia. Astfel ele pot apărea de aspect sacciform la om, sau de aspect tubular, la alte animale.

Elias, reconstruind lobulul hepatic din cupe seriate și reluînd o veche teorie asupra organizării lobulare, emite în 1949 ideea că celulele hepatice sînt aranjate în lamele anastomozate între ele prin punți celulare hepatocitare. În interiorul fiecărei lamele care este groasă cît diametrul unui hepatocit, apar printre celule spații sau lacune de diferite forme și mărimi. În spațiile ce se creează între lamele sau în lacunele intralamelare sînt localizate sinusoidele lobulului, iar între hepatocitele adiacente din aceeași lamelă se formează canaliculele biliare. Lamelele hepatocitare se întind de la vena centrolobulară spre periferia lobulului și au un traiect curb. Lama hepatocitară periportală este constituită dintr-un singur rînd de celule ce mărginesc spațiul porto-biliar. Ansamblul lamelor împreună cu anastomozele lor formează un labirint hepatic lobular.

Aspectul lameliform descris de Elias poate fi observat bine în reconstrucția tridimensională a lobulului hepatic. Pe secțiune histologică însă, dispoziția hepatocitelor apare radiară de la vena centrolobulară către spațiul Kiernan, ceea ce a făcut pe mulți să păstreze în descrierea lor termenul de „cordoane" celulare hepatice. Dispoziția lameliformă hepatocitară lobulară nu apare însă la toate speciile animale. Ea diferă în plus, și la aceeași specie în raport cu dezvoltarea embrionară cu diferitele vîrste ale individului sau de la un lobul hepatic la altul.

Celula hepatică (planșa 28) are un diametru de 20—30 microni; ea prezintă 6—8 fețe și *doi poli funcționali*, unul biliar și altul vascular. În celulă se pot găsi unul sau doi nuclei, rareori trei, de formă rotundă sau ovalară, cu un diametru cuprins între 6—8 microni. În interiorul nucleului pot fi observați unul sau mai mulți nucleoli situați de obicei excentric; în unele stări particulare fiziopatologice ca în regenerarea hepatică sau după diferite intoxicații, ei apar hipertrofiați. Cromatina apare cel mai adesea egal dispersată în interiorul nucleului.

Citoplasma (fig. 79) de aspect bazofil conține numeroase organite celulare comune, precum și bogate incluziuni. *Mitocondriile* prezintă la microscopul optic trei aspecte clasice condriomale: mitocondrii, condriomite și condrioconți. La periferia lobulului hepatic sînt repartizate formele cele mai active, granulare, care constituie grupul mitocondriilor. În zona mijlocie a lobulului hepatic predomină condriomitele, iar în zona pericentrolobulară condriocontele. Această repartizare intralobulară a fost deosebit de bine menționată de către Noel, care arăta și posibilitatea transformării unor forme în altele, în raport cu solicitările

Scanned with OKEN Scanner

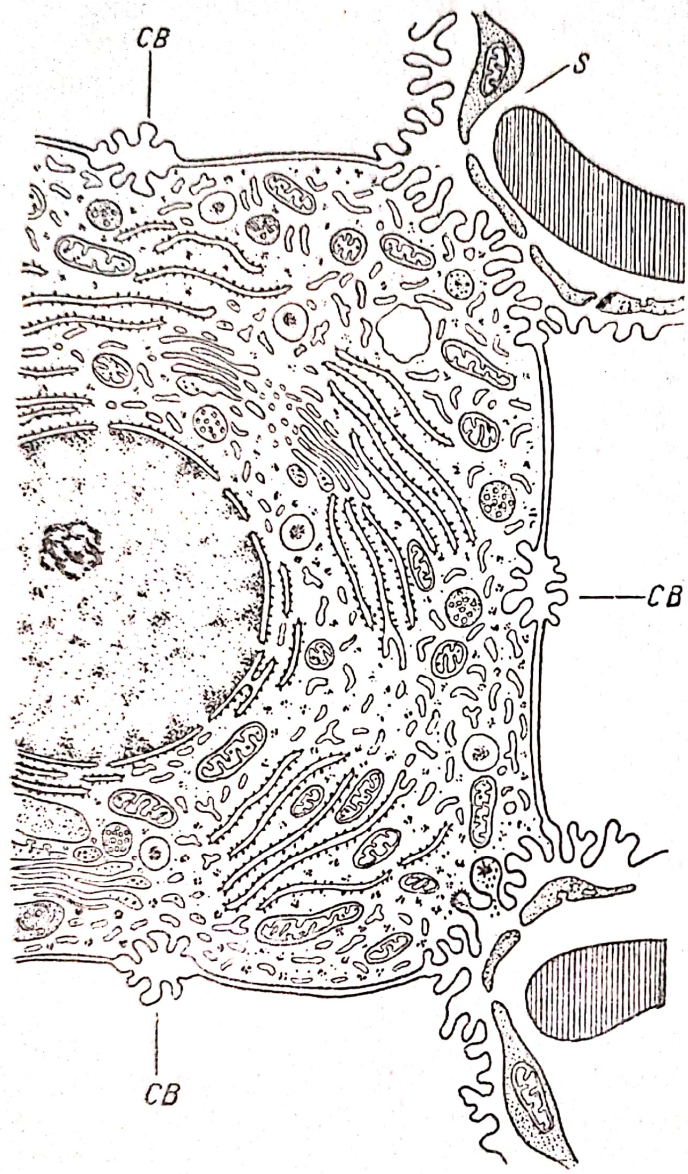

Fig. 79. Hepatocit — imagine electronooptică (schemă):
CB — capilar biliar; S — sinus venos.

locale biologice sau patologice. La microscopul electronic, mitocondriile hepatice prezintă o organizare ultrastructurală asemănătoare omologelor lor din celelalte celule. Uneori mitocondriile hepatice pot atinge o talie enormă, ca în obstrucţiile biliare, în diabet, în carenţe de acizi graşi. Totodată se poate observa ştergerea cristelor mitocondriale şi balonizarea organitului în diferite maladii carenţiale cu perturbări ale respiraţiei celulare. Dacă însă revenirea la normal se efectuează înainte de depăşirea limitei fiziologice, structurile mitocondriale se refac complet (fig. 80).

Reticulul endoplasmic apare predominent sub formă de saci dilataţi, vezicule rotunjite sau ovalare şi mai puţin sub formă de saci turtiţi. Cele două forme de reticul endoplasmic neted şi rugos se găsesc bine reprezentate în hepatocit, predominînd însă forma granulară cu numeroşi ribozomi ataşaţi la membrane. Bogăţia mare de reticul endoplasmic rugos explică bazofilia accentuată a hepatocitului, observată în unele momente funcţionale. Veziculele de reticul endoplasmic rugos pot exista şi în agregate ce apar la microscopul optic, sub forma *corpilor Berg* descrişi în ficat ca formaţiuni sau enclave intens bazofile de ergastoplasmă. Reticulul endoplasmic neted se observă bine în ectoplasma celulei, lîngă membrana celulară şi în jurul nucleului, în strînsă vecinătate cu complexul golgian.

Complexul golgian bine dezvoltat se află în general situat în hepatocit, în vecinătatea canaliculelor biliare sau, uneori, perinuclear. Se prezintă sub formă de macro- şi microvezicule, de saci aplatisaţi, al căror număr şi repartiţie variază de la o celulă la alta. La nivelul lui sînt deosebit

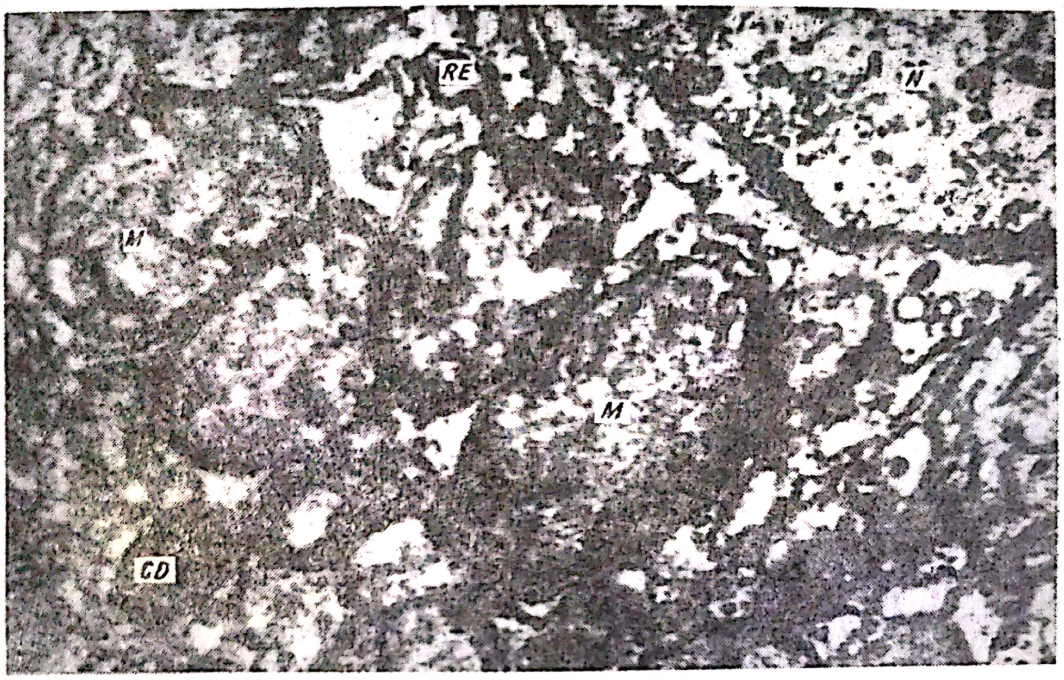

Fig. 80. Imagine electronooptică a hepatocitului:
N — nucleu; *M* — mitocondrie; *RE* — reticul endoplasmic; *CD* — corpi denşi ×5500.

de active în hepatocit fosfatazele, care hidrolizează fosfatul de tiamină şi nucleozid-difosfatazele.

Lizozomii sînt prezenţi în hepatocit sub forma unor elemente ovalare dense, de 0,2—0,9 microni bogaţi în hidrolaze acide. Acestea acţionează deosebit de intens asupra acizilor nucleici (ribo- şi dezoxiribonucleaze acide), asupra esterilor fosforici (fosfatază acidă), asupra proteinelor (catepsina, colageneza), asupra glucozidelor (alfa-glucozidaza), asupra mucopolizaharidelor (acetilglucozamidaza, glucuronidaza, galactozidaza, manozidaza, arilsulfataza). Lizozomii au fost omologaţi cu *corpii biliari* din hepatocit, care predomină în vecinătatea canaliculelor biliare.

În celula hepatică mai pot fi observate şi unele organite particulare, mult discutate, numite *microbodies*, bogate în uricază, catalază şi amin-oxidaze. Ele nu sînt forme mitocondriale sau lizozomale, ci formaţiuni *peroxizomice*, socotite organite vestigiale, rămase în celulă din cursul etapei precondriomice de metabolism desfăşurat în anaerobioză. În afară de organite, citoplasma hepatocitului conţine numeroase vacuole şi incluziuni. Numărul vacuolelor creşte de obicei în stări de hipoxie (lipsă de oxigen). Ele pot fi prezente şi sub formă de corpi multiveziculari adesea în strînsă relaţie cu aparatul Golgi.

Incluziunile hepatice sînt reprezentate în special prin particule de glicogen, picături lipidice şi proteice. În stări patologice pot apărea, în plus, incluziuni de *hemosiderină*, depozite de pigmenţi biliari, particule virale. *Glicogenul* se prezintă în celula hepatică în cantităţi variabile, în

raport cu momentul funcțional al acesteia. Celula hepatică și celula musculară sînt în mod normal în organism principalii depozitari ai glucozei sub formă de glicogen și totodată celulele cu concentrația cea mai mobilă de hidrați de carbon. În celulă, glicogenul apare sub formă de mase sau de pliaje ce deplasează organitele celulare și nucleul, dar cel mai des sub o formă dispersată granulară (200—400 Å) ce nu afectează poziția celorlalte elemente componente celulare (fig. 81). Hepatocitele, care depozitează în cantitate mai mare glicogenul, se găsesc situate în zona centrală și mijlocie a lobulului hepatic. *Lipidele* se găsesc în cantitate mică în hepatocitul normal, prezentînd variații cantitative de scurtă durată, în raport cu prînzurile și cu alimentele ingerate. În acest sens, o masă mai bogată în grăsimi va antrena temporar un număr mai mare de incluziuni lipidice în hepatocite. Cantitatea și numărul picăturilor lipidice crește însă foarte mult în unele stări fiziologice ca sarcina sau lactația și în unele maladii dismetabolice, acumulîndu-se în special în zona pericentrolobulară.

Membrana plasmatică a hepatocitului prezintă diferite aspecte structurale și funcționale de-a lungul ei. Prin ea, celulele vecine din cordoanele celulare stabilesc complexe joncționale (fig. 82) de tipul zonei adherens cu un spațiu desmozomal intercelular de 100—150Å. Către polul biliar, complexul joncțional este de tip pentalaminat (zona occludens sau nexus). Atît la polul biliar cît la cel vascular, membrana plasmatică

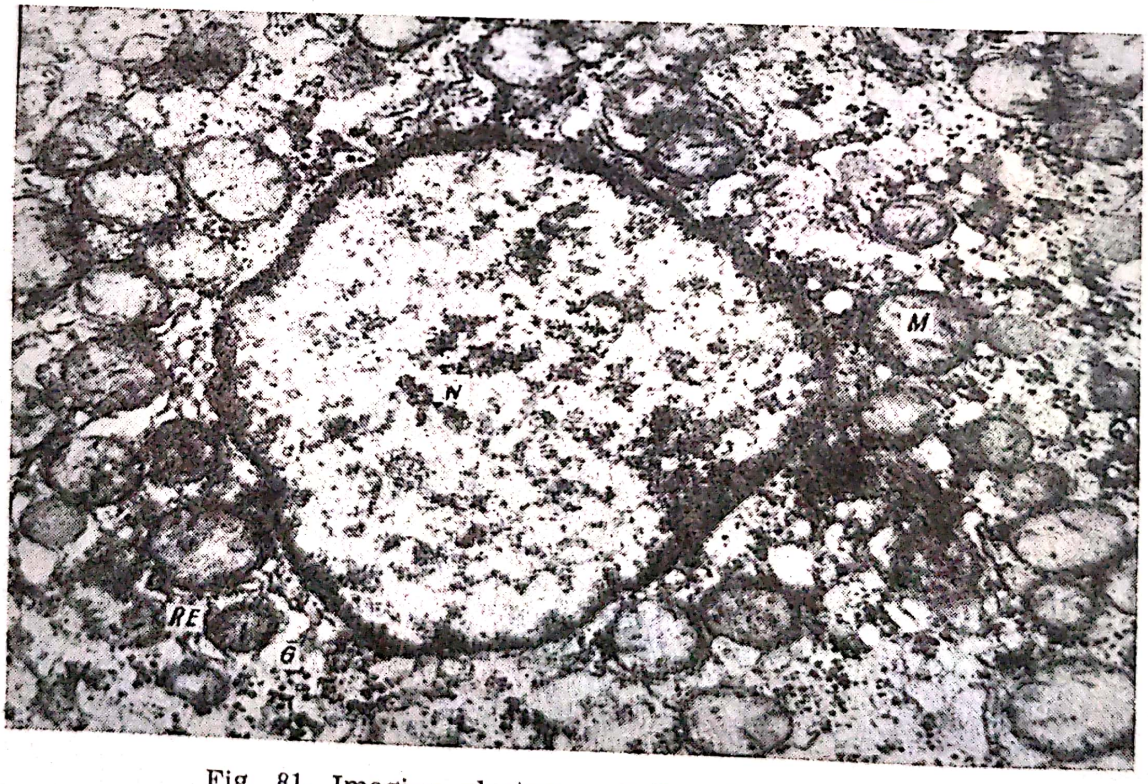

Fig. 81. Imagine electronooptică a hepatocitului:
N — nucleu; *M* — mitocondrie; *G* — granule de glicogen electronoopace; *RE* — reticul endoplasmic ×11 200.

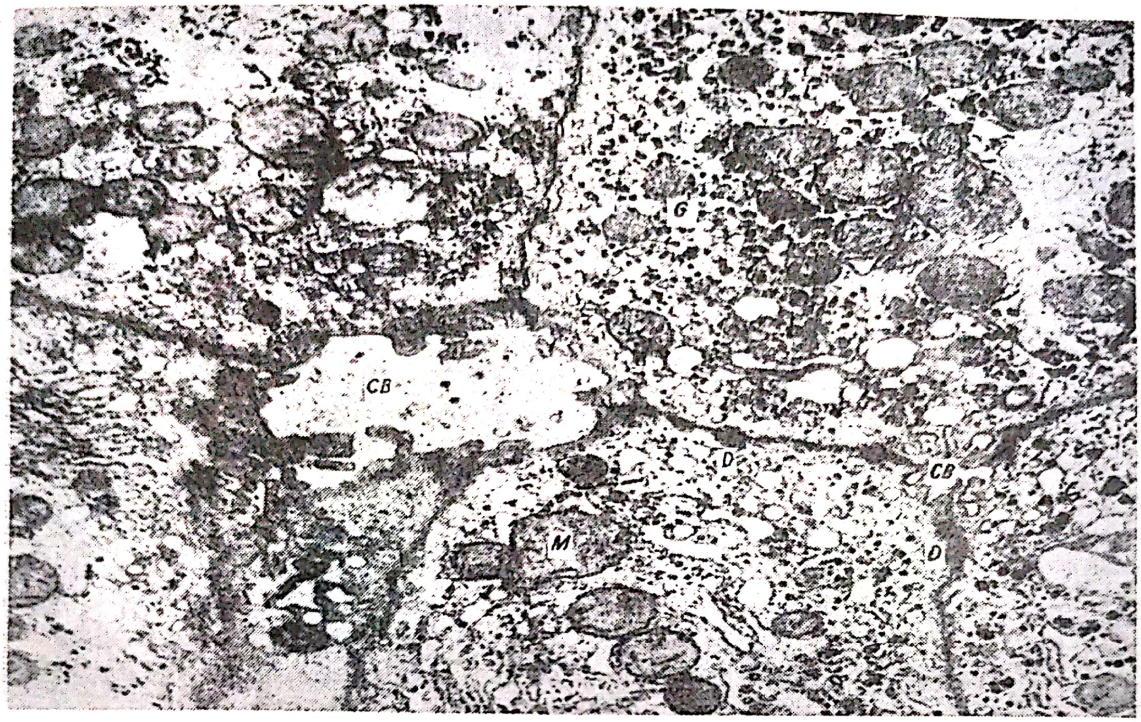

Fig. 82. Imagine electronooptică a joncțiunii dintre cinci celule hepatice:
CB — canal biliar; *M* — mitocondrie; *RE* — reticul endoplasmic; *G* — granule de glicogen; *D* — desmozomi ×11 200.

a hepatocitului prezintă numeroși microvili ce contribuie la formarea canalelor biliare și, respectiv, a spațiilor Disse.

Căile biliare intralobulare apar sub forma unei rețele capilare fine, cu dispoziție radiară dinspre vena centrolobulară către periferia lobulului hepatic (fig. 83). Ele se găsesc situate între două rînduri de hepatocite din cordoanele celulare intralamelare. Capilarele biliare intralobulare nu au perete propriu. Ele sînt formate de către membrana plasmatică a 2—3 hepatocite adiacente. În acest scop, polul biliar al hepatocitelor prezintă un șanț delimitat de membrana plasmatică microvilară care, opunîndu-se și unindu-se cu șanțul polului biliar al hepatocitului adiacent, realizează canaliculul biliar. La periferia lobului hepatic, canaliculele biliare se continuă cu canale foarte scurte ce încep să prezinte un perete propriu format dintr-un epiteliu foarte turtit. Aceste canale poartă denumirea de *pasajele lui Herring* și fac legătura între canaliculele biliare intralobulare și canalele biliare situate extralobular.

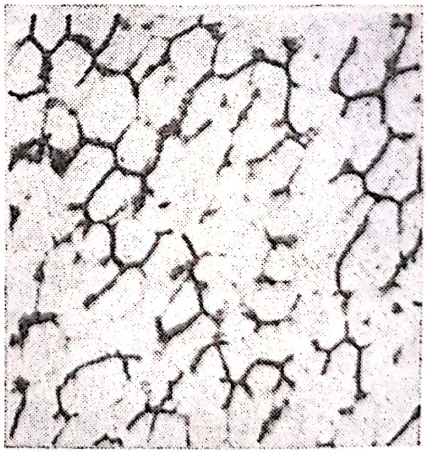

Fig. 83. Capilare biliare intralobulare.

Scanned with OKEN Scanner

Capilarele sinusoide intralobulare au o dispoziție radiară, pornind de la periferia lobulului hepatic din vasele sanguine extralobulare și convergînd înspre vena centrolobulară. Capilarele sinusoide din lobulul hepatic realizează un sistem capilar de tip port, situat între două vene. Capilarele venoase sînt situate între cordoanele de hepatocite, de care sînt separate printr-un spațiu îngust, numit *spațiul lui Disse*. De calibru mare (9—15 microni), capilarele sînt de tip sinusoid, cu un perete format din celule endoteliale separate între ele prin spații sau orificii care ușurează comunicarea dintre sînge, spațiul Disse și hepatocit.

Celulele endoteliale conțin un nucleu ovalar cu un nucleol, mitocondrii mai puține și de talie mai mică decît în hepatocit, un reticul endoplasmic sărac și rari lizozomi, multe celule prezintă un aspect fenestrat. Din loc în loc, în peretele capilarului, printre celulele endoteliale, se diferențiază unele celule cu corp și nucleu globulos ce proemină în lumenul vasului, cu prelungiri protoplasmatice și microvili la nivelul plasmalemei. Acestea sînt *celulele lui Kupffer* așezate adesea la nivelul ramificațiilor capilarelor venoase. Ele nu sînt altceva decît celule endoteliale specializate pentru funcția de fagocitoză și pinocitoză. La nivelul lor se observă numeroase buzunărașe pinocitare și o activitate lizozomală intensă. Celulele se evidențiază cu coloranți vitali de tipul albastrului de tripan. Prin această particularitate și prin funcțiile sale, celula Kupffer este încadrată în sistemul histiocitar sau sistemul de apărare al organismului. Celulele endoteliale și Kupffer nu sînt așezate pe o membrană bazală propriu-zisă. De aceea mulți cercetători susțin ideea că sinusoidele din ficat sînt lipsite total sau parțial de membrană bazală. *Spațiul lui Disse* sau spațiul pericapilar se găsește situat între capilarul sinusoid și membrana plasmatică a hepatocitului care delimitează polul ei vascular. În mod normal este vorba de un spațiu nu prea larg, în care se proiectează microvilii hepatocitari, care creează astfel o suprafață mărită de schimb între sînge și celula hepatică. Spațiul Disse poate conține material amorf, fibre de reticulină, diverse celule de origine mezenchimatoasă, elemente figurate din sînge, particule de natură diferită. Pentru mulți autori, spațiul pericapilar este locul unde se formează o parte din limfa hepatică. În cazuri patologice, în spațiul Disse se poate acumula lichid, mărind considerabil diametrul lui.

Între canaliculele biliare intralobulare și spațiile Disse pare să nu existe o comunicație directă, datorită complexelor joncționale închise ale plasmalemelor hepatocitelor (de tipul zonei occludens sau a nexusului). Se pune deci întrebarea cum se realizează în această situație circulația substanțelor între capilarul sanguin și canaliculul biliar pentru formarea bilei. Unii ioni, ca Na^+, K^+, Cl^- și moleculele mici, ca cele de glucoză, ar putea fi transferate din sînge în bilă în unele împrejurări direct prin spațiile interhepatocitare printr-un proces de *difuzie pasivă*. Alte componente biliare însă, cum ar fi sărurile biliare, pigmenții biliari, unele proteine sînt transportate din sînge către capilarul biliar printr-un *proces activ selectiv*, efectuat de către hepatocit prin fenomene de pinocitoză și rofeocitoză. Celula hepatică prelucrează materialul înglobat prin

polul său vascular, îl trece prin reticulul endoplasmatic, complexul golgian şi apoi îl secretă în canaliculele biliare. Difuzia însă s-ar mai putea efectua rareori şi în sens invers, în caz de regurgitare a bilei, ceea ce presupune preluarea de către hepatocit a unor substanţe din bila canaliculară. În acest caz din membrana plasmatică biliară a hepatocitului se formează pungi de pinocitoză ce apoi se sugrumă, se separă în citoplasma celulei şi se concentrează în final în complexul Golgi. Cele mai multe din aceste vacuole nu ajung în capilarele sinusoide. Numai o parte din ele nu vor fi prelucrate de către hepatocit, ci se îndreaptă către polul vascular, traversează membrana plasmatică a celulei hepatice la acest nivel, merg să fuzioneze cu plasmalema endoteliului sinusoidal şi se deschid în lumenul capilarului. De aceea acest mecanism de trecere a unor substanţe din bilă în sînge este probabil un proces diacitocic.

Aspectul funcţional endocrin al hepatocitului este reprezentat prin secreţia în sînge a unor substanţe indispensabile metabolismului intermediar celular. Una dintre acestea este glucoza, care se depozitează la nivelul hepatocitelor de unde este cedată organismului pe măsura nevoilor sale. În caz de epuizare a depozitelor, aşa cum are loc în carenţă alimentară, glucoza se formează printr-un al doilea mecanism, denumit neoglicogenic, care se declanşează şi este controlat de hormonii glucocorticoizi din corticosuprarenală.

Ficatul este capabil să răspundă prompt faţă de modificările concentraţiei glucozei în sînge. Celula hepatică preia imediat glucoza, cînd concentraţia ei în sîngele portal este mare sau, dimpotrivă, eliberează glucoza cînd concentraţia ei în sînge este scăzută. Deoarece celulele hepatice sînt foarte permeabile pentru glucoză (nu există barieră pentru glucoză la nivelul ei), balanţa pentru prelucrare şi eliberare de glucoză de către hepatocit este guvernată de valorile relative ale enzimelor cheie gluconeogenice şi glicolitice şi în primul rînd de valorile glucokinazei şi glucozo-6-fosfatazei.

Hormonii exercită un rol important în reglarea preluării şi eliberării de glucoză. Ei pot influenţa autoreglarea hepatocitară fie modificînd activitatea enzimelor prezente (reglare acută), fie reglînd concentraţia (cantitatea) de enzime prezente (reglare cronică). În acest sens, glucagonul intervine cu un efect major acut, iar insulina determină în primul rînd o reglare acută şi apoi una cronică. Glucocorticoizii din suprarenală intervin în gluconeogeneză prin reglări acute şi cronice deopotrivă. Un alt aspect al funcţiei endocrine se exprimă prin relaţia dintre activitatea hepatocitului şi a hormonilor steroizi, datorită faptului că aceştia posedă un nucleu molecular comun cu colesterolul şi sărurile biliare. De aici, posibilitatea ca celula hepatică care secretă săruri biliare în intestin să intervină şi în definitivarea unor hormoni steroizi. Aceasta cu atît mai mult cu cît ciclul lor enterohepatic presupune că o parte din aceşti hormoni steroizi din sînge trec prin ficat, sînt excretaţi o dată cu bila în intestin, unde sînt absorbiţi de enterocite şi apoi trecuţi din nou în sînge.

Scanned with OKEN Scanner

Fig. 84. Lobul hepatic — fibre de reticulină (impregnare argentică).

Hepatocitul posedă o puternică rezervă fiziologică. Porțiuni largi din organ pot fi distruse sau îndepărtate, fără ca funcția lui să fie puternic alterată, deoarece celulele hepatice rămase se multiplică activ și regenerează în cea mai mare parte ficatul. Dacă distrugerea hepatocitelor a avut loc numai la periferia lobulului, desenul hexagonal al lui rămîne nealterat.

Vena centrolobulară colectează capilarele venoase radiare, sinusoide din întregul hepatic. Ea este unică, începe la vîrful lobulului hepatic printr-un capăt orb în deget de mănușă, se îndreaptă către mijlocul bazei lobulului și iese continuîndu-se cu vena sublobulară. La emergență are un diametru de 50 microni, iar către baza lobulului poate prezenta un lumen de aproximativ 300 de microni. Capilarele sinusoide se deschid în vena centrolobulară în unghi drept. *Țesutul conjunctiv din lobulul hepatic* este în cantitate mică, puțin reprezentat prin fibre fine colagene, situate în spațiile lui Disse. Direcția lor este predominent radiară, dar pot fi unite între ele prin numeroase alte fibrile de reticulină care în același timp înconjură capilarele și cordoanele celulare (fig. 84), realizînd în totalitatea lor aspectul unei rețele. Au primit din această cauză denumirea de *fibrile grilajate*.

HISTOCHIMIA LOBULULUI HEPATIC

Diferitele structuri ale lobulului hepatic sînt foarte bogate în activități enzimatice oxidoreductorii sau hidrolitice.

Hepatocitul este celula cea mai bine înzestrată cu enzime, implicate în metabolismul hidraților de carbon, a lipidelor și a proteinelor. Unele din aceste enzime sînt la fel de active în toate hepatocitele, indiferent de

poziţia lor în lobul. Aşa ar fi monoaminoxidazele, glucozo-6-fosfatdehidrogenaza, esterazele nespecifice, β-glucuronidaza, dezoxiribonucleaza şi ribonucleaza, aminopeptidaza etc.

Alte activităţi enzimatice permit stabilirea unei *puternice zonări metabolice a lobulului hepatic*, deoarece reacţiile lor sînt mai intense fie periportal, fie pericentrolobular. Periportal apar foarte active enzimele ciclului Krebs (succindehidrogenaza, malicodehidrogenaza şi izocitricdehidrogenaza), citocromoxidaza, glucozo-6-fosfataza, glicerofosfataza, fosforilaza, iar pericentrolobular prezintă reacţii mai intense, lacticodehidrogenaza, glutamodehidrogenaza, diaforazele.

Această zonare metabolică se inversează puternic pentru foarte multe enzime, în raport cu diferitele condiţii locale sau generale. *Canalicului biliar* (polul microvilar biliar al hepatocitului) este foarte activ, desfăşurînd intense reacţii pentru fosfataza alcalină ATP-ază, 5-nucleotidaza, aminopeptidaza etc.

Celulele Kupffer sînt echipate cu o bogată activitate a fosfatazei acide (enzimă lizozomală) şi a esterazei, enzime oarecum caracteristice celulelor sistemului reticulohistiocitar. Pe lîngă acestea sînt prezente în activităţi mai reduse şi enzime oxidoreductoare aerobe şi anaerobe. *Endoteliul sinusoidelor* apare cu reacţii puternice, în special pentru unele enzime hidrolitice, ca 5-nucleotidaza, fosfataza alcalină, ATP-aza activabilă cu calciu.

CĂILE BILIARE

Căile biliare sînt alcătuite din pasaje biliare intralobulare, din conducte biliare extralobulare şi extrahepatice. La acestea din urmă este anexat şi un rezervor biliar, reprezentat prin *vezica biliară*.

Pasajele intralobulare descrise mai sus cuprind: *capilarele biliare* fără pereţi proprii şi *pasajele Hering* ce se varsă în canalele perilobulare. Conductele extralobulare sînt formate din canalicule biliare perilobulare ce continuă pasajele Hering, ajungînd în spaţiul lui Kiernan, unde iau denumirea de *canal biliar interlobular*. Acesta are un diametru de 50—200 microni, prezintă un perete format dintr-un singur rînd de celule epiteliale înalte, cu nucleu situat la polul bazal. În citoplasma celulei, condriomul este aşezat supra- şi subnuclear. Polul apical al unor celule este prevăzut cu microvilii, întocmai ca şi enterocitele. În afara membranei bazale, se găseşte ţesut conjunctiv, care în jurul canalului biliar prezintă o densificare fibrilară. Canalele biliare interlobulare se unesc în canalul hepatic drept şi stîng, apoi ambele în *canalul hepatic* comun ce părăseşte ficatul prin hil. Acesta se uneşte cu *canalul cistic* ce vine de la vezica biliară într-un canal comun numit *canalul coledoc*, care se deschide în duoden în ampula lui Vater, printr-un orificiu prevăzut cu un sfincter. Canalele excretorii extrahepatice prezintă un perete format la interior dintr-un epiteliu unistratificat, aşezat pe o membrană bazală. Epiteliul, pe măsură ce se apropie de locul de deschidere în intestin, capătă carac-

Scanned with OKEN Scanner

terele epiteliului intestinal — celule cu platou striat și celule caliciforme intercalate. În alcătuirea peretelui canalelor excretoare intră de asemenea și un strat de țesut muscular neted.

Vezica biliară este formată din punct de vedere anatomic din mai multe părți: fundul, corpul și gîtul glandei care se continuă cu canalul cistic. Peretele vezicii biliare cuprinde o mucoasă, o musculară și o seroasă, lipsind musculara mucoasei și submucoasa.

Mucoasa prezintă numeroase pliuri foarte sinuoase, care se șterg atunci cînd vezica este plină. Epiteliul este format din celule înalte cu nuclei alungiți așezați bazal. Citoplasma acidofilă este abundentă. La polul apical, celulele prezintă microvilii întocmai ca și celulele intestinale absorbante. Corionul mucoasei, bogat vascularizat, conține spații limfatice mari, aglomerări limfoide și cîteva fibre musculare netede izolate. În corion apar pseudoglande, datorită numeroaselor înfundături pe care le face epiteliul. Glande adevărate se găsesc numai la gîtul vezicii biliare.

Musculoasa este subțire, formată din fibre netede, așezate în strat circular, longitudinal și oblic.

Seroasa este alcătuită din țesut conjunctiv lax de legătură.

Bila este produsă continuu de către ficat, dar nu este vărsată la fel în duoden. Ea este depozitată temporar în vezica biliară, unde se produce o concentrație a ei, de aproximativ 10%, prin reabsorbirea de către epiteliul vezicii a apei, bicarbonaților și clorurilor. Din vezica biliară, prin contracția peretelui ei, bila este vărsată în coledoc și apoi în duoden. Bila se secretă în cantitate de 500—600 cm^3 în 24 ore. Ea conține ca elemente principale pigmenți biliari, acizi biliari, acizi grași, colesterol, fosfolipide, substanțe minerale, enzime, vitamine și produși finali ce iau naștere prin digestie ce trebuie eliminați prin intestin. În felul acesta, pe lîngă funcția excretorie, bila are rol de detoxifiere a organismului. Deci bila conține un produs secretor și în același timp un produs excretor.

Pigmenții biliari sînt reprezentați în special prin bilirubină, care se formează în celulele sistemului reticuloendotelial din splină, unde provin din degradarea hemoglobinei eritrocitelor. Din aceste celule, bilirubina trece în plasmă unde se conjugă în cea mai mare parte cu acidul glucuronic și în forma aceasta conjugată pătrunde în celula hepatică prin intermediul celulei Kupffer sau direct prin spațiul Disse. Din hepatocite, bilirubina este excretată în capilarele biliare o dată cu bila. *Acizii biliari* secretați de celule hepatice sînt cei mai importanți solubilizatori ai lipidelor, fiind absolut necesari în intestin pentru absorbția colesterolului și a grăsimilor. Acizii biliari derivă din metabolismul colesterolului și par să se formeze exclusiv în hepatocite. Acizii biliari ajung cu bila în intestin, trec în limfă și apoi în sînge, de unde sînt preluați de către celula hepatică. La nivelul hepatocitelor, ei se transformă într-o formă conjugată, efectuată printr-o legătură peptidică cu glicina sau taurina.

Vascularizația ficatului

Ficatul primește o dublă vascularizație: funcțională și nutritivă. Circulația funcțională este reprezentată prin vena portă și ramurile ei, iar cir-

Scanned with OKEN Scanner

culația nutritivă prin artera hepatică și ramurile ei. Amîndouă vasele sînt învelite la pătrunderea în ficat de cîte o răsfrîngere a capsulei Glisson.

Vena portă se divide în primul rînd în cîte o *ramură lobară* pentru fiecare din cei patru lobi ai ficatului. Fiecare ramură lobară se va divide în ramuri venoase mai mici. Acestea după un traiect paralel cu axul lung al lobulului ajung în spațiile lui Kiernan, unde iau denumirea de *venă interlobulară*. De aici pornesc alte *ramuri venoase perilobulare* ce înconjură lobulul hepatic, care la rîndul lor vor emite ramuri perpendiculare ce pătrund în lobul și se distribuie sub formă de *capilare sinusoide* cu aspect radiar pînă la *vena centrolobulară*. Sîngele colectat din vena centrolobulară se varsă în *vena sublobulară*, situată la baza lobulului hepatic, de aici în venele suprahepatice și, în final, în *vena cavă inferioară*.

Artera hepatică pătrunde în ficat împreună cu vena portă, se distribuie ca și aceasta în *ramuri lobare și ramuri interlobare*. Din acestea din urmă pornesc alte arteriole cu diametrul din ce în ce mai mic; un număr mic dintre ele rămîn în afara lobulului hepatic și se varsă în venele perilobulare, dar cele mai multe pătrund în lobul, se capilarizează în partea sa externă și se varsă în această zonă în capilarele sinusoide, realizînd o zonă lobulară periferică oxigenată.

Sistemul celor două tipuri de vase sanguine este înzestrat de-a lungul lor cu o serie de sfinctere, care au drept scop să regleze fluxul circulator în interiorul ficatului. Pe traiectul venos, acestea sînt situate la vărsarea venei interlobulare în vena perilobulară, la deschiderea capilarelor sinusoide în vena centrolobulară și a acesteia în vena sublobulară (fig. 85).

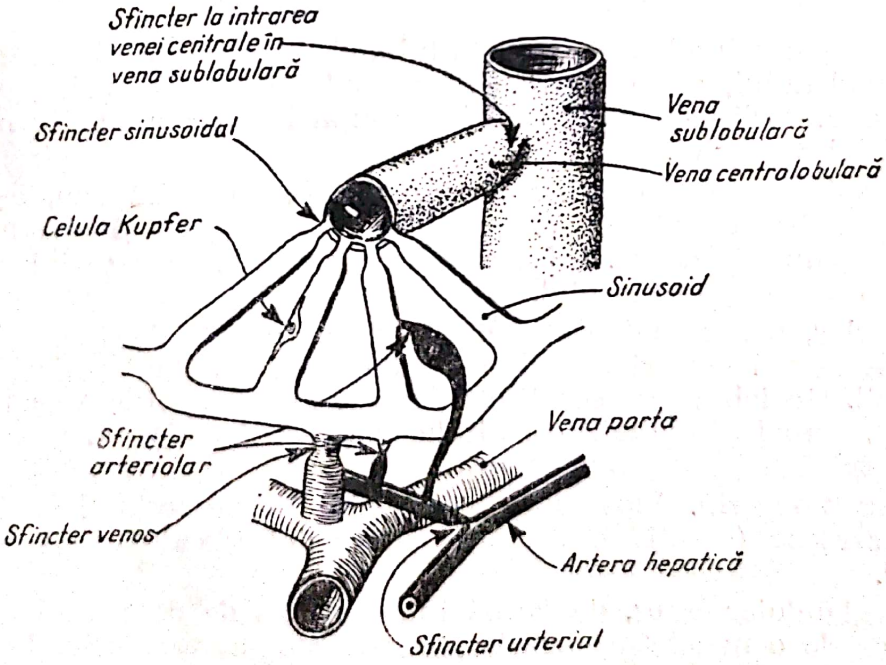

Fig. 85. Sistemul de sfinctere dispuse de-a lungul ramurilor interși intralobulare ale arterei hepatice și venei porte (după Rouiller).

Ramurile arteriale sînt prevăzute cu sfinctere la locul de deschidere în arteriola perilobulară și la locul de terminare a capilarelor arteriale în capilarele sinusoide la periferia lobulului hepatic.

Inervația. Ficatul are o dublă inervație, simpatică și parasimpatică, destinate vaselor, conductelor biliare, țesutului conjunctiv. Prezența fibrelor nervoase terminale în hepatocit este discutată.

Vezica biliară este foarte bogat inervată printr-un plex nervos adventițial intramuscular și submucos (I. T. Niculescu, A. Hagi Paraschiv și colab., 1955). Filetele nervoase terminale sînt destinate vaselor și foarte multe epiteliului mucoasei. În jurul colului vezicii, numărul lor este crescut.

Circulația limfatică. Ficatul produce mai multă limfă decît oricare alt organ al corpului omenesc, aproximativ 500—700 ml/zi. Lobulul hepatic nu conține vase limfatice, dar după majoritatea părerilor, limfa ia naștere aci, la nivelul spațiilor Disse. Vasele limfatice sînt prezente însă în țesutul conjunctiv perilobular și perilobar, de unde se unesc într-un duct limfatic mai mare, care părăsește ficatul prin hilul său. Limfa se varsă mai departe în ganglionii limfatici hepatici și apoi prin cisterna limfatică în canalul toracic. Capilarele limfatice ce se găsesc situate în țesutul conjunctiv al venei sublobulare se varsă în vase limfatice ce înconjură venele hepatice, ce merg de-a lungul venei cave inferioare, intră în ganglionii limfatici mediastinali.

PANCREASUL

Este o glandă voluminoasă anexată tubului digestiv, localizată în concavitatea duodenului, unde își varsă produsul de secreție prin cele două conducte excretorii — canalul principal sau al lui Wirssung și canalul accesoriu al lui Santorini.

Pancreasul prezintă o extremitate mai mare, numită cap, așezat în concavitatea determinată de cadrul duodenal, un corp și o extremitate mai subțire, numită coadă. Între capul organului și corp se interpune o zonă, numită gîtul pancreasului.

La exterior, pancreasul este acoperit de o *capsulă* fibroasă, *fină*, din care se detașează septuri ce delimitează niște formațiuni poliedrice, numite lobuli. Un lobul este constituit din două componente, o componentă endocrină, care în totalitate constituie *pancreasul endocrin*, și o componentă exocrină — *pancreasul exocrin*.

Pancreasul exocrin. Aspectul general amintește pe acela al unei glande salivare seroase (parotida), compusă din acini glandulari și conducte secretorii.

Acinul glandular seros, de formă tubulară sau de pară, este delimitat la exterior de o membrană bazală, pe care sînt așezate *celulele seroase glandulare* și la polul apical al acestora, *celulele centroacinoase*. La nivelul acinului glandular pancreatic sînt absente celulele mioepiteliale.

Scanned with OKEN Scanner

Celulele seroase — secretante — au formă piramidală şi sînt în număr de aproximativ 5—6 pentru fiecare acin. Nucleul celulei de formă sferică este localizat în treimea inferioară a celulei şi conţine o cromatină abundentă şi 1—3 nucleoli evidenţi. Zona bazală a celulei apare intens bazofilă, datorită prezenţei la acest nivel a unei bogate ergastoplasme, care corespunde unui abundent reticul endoplasmic rugos cu o dispoziţie lamelară (fig. 86). În perioadele de activitate intensă celulară, în cisternele reticulului endoplasmatic se observă un material dens la fluxul de electroni, considerat a fi material prezimogenic sintetizat la acest nivel şi ulterior transferat în regiunea complexului Golgi din zona apicală. Tot în regiunea bazală se pun în evidenţă numeroase mitocondrii care împreună cu ergastoplasma dau un aspect striat zonei bazale a celulei secretante. În zona supranucleară se găsesc: un complex Golgi bine dezvoltat şi numeroase granule variabile ca mărime, care reprezintă granulele de zimogen. Aceste granule sînt solubile în apă, în alcool şi insolubile în fixatori ce conţin sublimat sau în acid osmic. În coloraţia cu hematoxilină-eozină, ele apar în roşu strălucitor; cu fuxină acidă se colorează în roşu, iar cu hematoxilină ferică Heidenheim, în negru-violet. Conţinutul lor prezintă aspect şi densitate variabile la fluxul de electroni, determinată de diferitele stadii de dezvoltare şi maturizare a respectivelor granule zimogenice. Astfel, granulele mature de zimogen sînt foarte dense la fluxul de electroni şi sînt delimitate la exterior de o membrană.

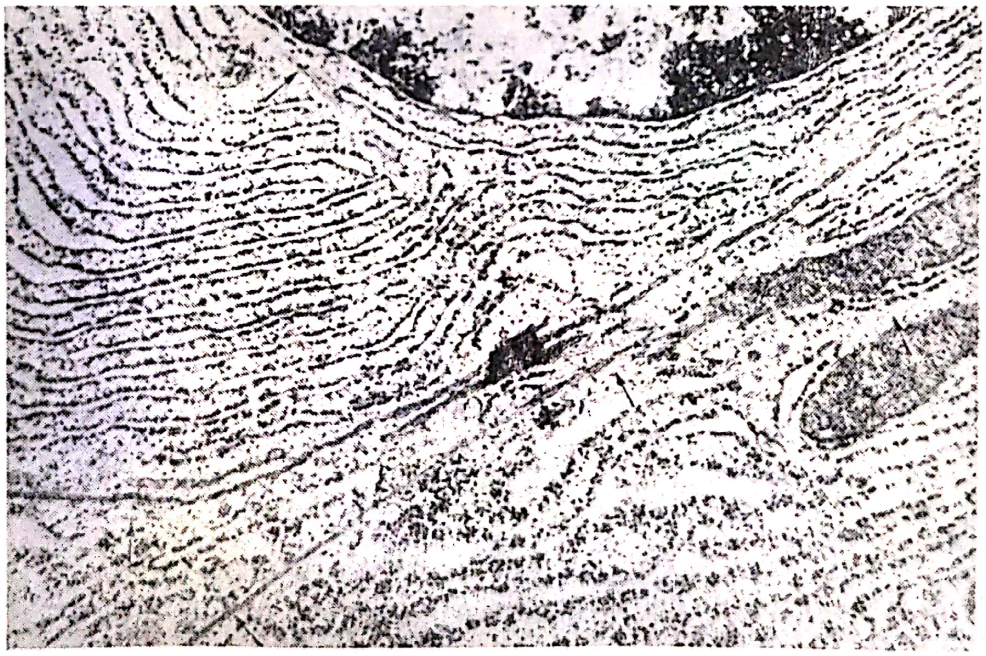

Fig. 86. Celulă seroasă din pancreasul exocrin — imagine electronooptică:
RE — reticul endoplasmic rugos; *N* — nucleu ×12 500.

Scanned with OKEN Scanner

Celulele centroacinoase sînt celule mici epiteliale, așezate la polul apical al celulelor seroase secretante, cu care delimitează lumenul acinului. Celulele centroacinoase se continuă cu epiteliul canalului intercalar; ele prelungesc și leagă lumenul intraacinos de conductele excretorii. În citoplasma clară, omogenă, a celulelor centroacinoase se găsește un nucleu lipsit de nucleoli.

Acinii seroși sînt separați între ei printr-un țesut conjunctiv reticular foarte fin care conține o bogăție de capilare sanguine și fibre nervoase de cele mai multe ori dispuse foarte apropiat de celulele secretorii.

Canalele sau conductele excretorii vehiculează către duoden produsul de secreție al pancreasului exocrin. Ele sînt reprezentate prin:

— *canale intercalare* cu un diametru foarte redus, ce se interpun între acinii secretori și canalele excretorii propriu-zise. Ele sînt numeroase și căptușite de un epiteliu unistratificat cubic. Prin confluarea mai multor canale de acest tip se formează canalele excretorii propriu-zise, intralobulare;

— *canale intralobulare,* mai voluminoase decît precedentele, fiind formate dintr-o membrană bazală pe care sînt așezate celule cubice sau prismatice într-un singur rînd. Aceste celule au un nucleu rotund cu o cromatină destul de densă și un aparat mitocondrial foarte bine reprezentat. Aceste canale sînt înconjurate la exterior de un țesut conjunctiv dens ce derivă din septurile de la periferia lobulului;

— *canale interlobulare,* cu un lumen larg, fiind tapetate de un epiteliu simplu la început, apoi de tip intestinal în porțiunea terminală. Acest epiteliu se sprijină pe o membrană bazală, învelită la exterior de o atmosferă de țesut conjunctiv în care se găsesc rare fibre musculare netede;

— *canale colectoare ale lui Wirssung* și *Santorini,* cu un diametru mai mare, sînt tapetate în interior de un epiteliu de tip intestinal cu platou striat în care se interpun din loc în loc celulele caliciforme. Membrana bazală a epiteliului este dublată la exterior de un țesut conjunctiv fibroelastic și rare fibre musculare netede. La acest nivel se găsesc rare glande mucoase de tip Bruner.

HISTOFIZIOLOGIA PANCREASULUI EXOCRIN

Sucul pancreatic este un lichid vîscos, filant, alcalin, ce conține enzime, apă, săruri de calciu și sodiu. Enzimele existente în sucul pancreatic participă la digestia proteinelor, amidonului și grăsimilor, fiind deci proteolitice de tipul tripsinei, lipolitice de tipul lipazei și amilolitice — amilaza și maltaza. Secreția nu este continuă; ea se produce sub influența unui hormon, numit *secretina,* existent în mucoasa duodenală și activat de acidul clorhidric din sucul gastric care ajunge în duoden. Acest hormon pătrunde în torentul circulator, apoi în capilarele din jurul acinilor pancreatici, de unde acționează stimulînd activitatea secretorie a celulelor seroase. Un alt hormon produs la nivelul mucoasei gastrice care este pancreozininul s-a dovedit a fi un stimulator mai puternic pentru secre-

Scanned with OKEN Scanner

ţia de suc pancreatic decît secretina. Nervul vag are acelaşi efect stimulator asupra secreţiei pancreatice.

Pancreasul endocrin este reprezentat prin insulele Langherhans, care apar sub formă de mase neregulate, sferoidale, formate din cordoane celulare anastomozate şi dintr-o reţea bogată de capilare (planşa 29). Insulele sînt mai abundente în coada pancreasului.

Insulele nu prezintă o capsulă propriu-zisă, care să le delimiteze de acinii seroşi din jur, dar în jurul lor se găseşte un ţesut conjunctiv reticular care se continuă şi printre celulele secretorii, constituind suportul acestora. Metode speciale de colorare evidenţiază la nivelul insulei Langherhans patru tipuri de celule: celule alfa sau A, celule beta sau B, celule C şi celule D. Acestea se deosebesc între ele în primul rînd prin morfologia granulelor intracitoplasmatice.

Celulele alfa sau A se găsesc în proporţie de 10—25% răspîndite în toată insula, în strînsă apropiere de capilarele din jur. Au fost împărţite în două tipuri, după prezenţa sau absenţa argirofiliei. Celulele alfa au talia cea mai mare şi o formă poligonală cu nuclei sferici, aşezaţi central, bogaţi în cromatină. Citoplasma acestor celule conţine organitele comune bine reprezentate şi în mod constant granule secretorii, denumite granule alfa sau A. Aceste granule au o formă rotundă şi sînt alcătuite dintr-un miez dens la fluxul de electroni şi delimitat la exterior de o membrană. Granulele pot prezenta variaţii de formă, de mărime şi număr, în cadrul aceleiaşi celule sau de la o celulă la alta, putînd astfel exista granule de la cele mai mici pînă la cele mai largi, diametrul lor variind între 225 şi 425 milimicroni. Granulele sînt insolubile în alcool şi sînt acidofile, colorîndu-se în roşu cu metoda Azan.

Celulele A sînt considerate ca celule tipic endocrine, fiind răspunzătoare de secreţia de *glucagon*, pe care îl eliberează direct în torentul sanguin.

Celulele beta sau *B* sînt cele mai numeroase, reprezentînd aproximativ 60—80% din totalul celulelor existente într-o insulă Langherhans, dar prezintă o talie mai redusă decît celulele din prima categorie. În citoplasmă, în afară de organitele comune, se găsesc numeroase granule bazofile, numite granule beta sau B. După forma şi densitatea la fluxul de electroni, aceste granule se împart la om în două grupe.

— În prima grupă sînt cuprinse granulele de formă angulară, cristaloidă, întunecate, cu o densitate foarte crescută la fluxul de electroni. Aceste granule sînt înconjurate la exterior de o membrană; între aceasta şi formaţiunea internă de aspect cristaloid existînd un spaţiu clar.

— A doua grupă cuprinde granule pale, rotunde, formate dintr-un miez cu o densitate scăzută la fluxul de electroni. În general, membrana ce înconjură miezul granular este strîns ataşată de acesta şi numai rareori între ele există un spaţiu clar, foarte strîmt. S-a constatat însă că între aceste două forme granulare, întunecate şi pale, există şi forme intermediare, fapt ce explică că toate granulele beta reprezintă stadii diferite în desfăşurarea ciclului secretoriu. Granulele sînt localizate în mod

Scanned with OKEN Scanner

obișnuit la baza celulelor, care vine în contact intim cu capilarul sanguin. Și acestor celule li se atribuie un rol endocrin, datorită faptului că ele secretă hormonul pancreatic hipoglicemiant, cunoscut sub numele de *insulină*.

Celulele C se găsesc în număr redus, ele nu conțin granule în citoplasmă, iar funcția pe care o îndeplinesc este încă necunoscută.

Celulele D reprezintă un alt tip de celulă endocrină evidențiată în insula Langherhans prin metoda tricrom-Masson modificată; ele apar de culoare albastru ca cerul, spre deosebire de celulele A care se colorează în negru-purpuriu, iar celulele, în roz-trandafiriu. Aceste celule conțin granule de formă neregulată și mărimi diferite.

Cercetări recente au demonstrat prin metoda anticorpilor imunofluorescenți că aceste celule D secretă *gastrină*.

Vascularizația este reprezentată de o arteriolă care se capilarizează în numeroase ramuri ce pătrund printre cordoanele de celule. Capilarele sînt voluminoase și foarte dilatate, terminîndu-se într-o venulă care părăsește insula.

Inervația insulei Langherhans se realizează de către fibre nervoase mielinice ce provin din plexul pneumogastric care pătrunde în parenchimul glandular. În vecinătatea insulei, ele își pierd teaca de mielină, formînd un plex periinsular din care pornesc fibre în interior printre cordoanele celulare, terminîndu-se liber pe celule. Lîngă insula endocrină apar adesea microganglioni nervoși, iar la unele specii, corpusculi incapsulați de tipul Vater-Pacini.

HISTOFIZIOLOGIA PANCREASULUI ENDOCRIN

Insulele Langherhans reprezintă locul de secreție a hormonului hipoglicemiant — insulina, descoperit încă din 1922 de Banting și Best. O secreție insuficientă de insulină sau o inactivare a insulinei secretate conduce la boala denumită diabet. Fenomene inverse de hiperinsulinemie sînt întîlnite foarte rar în tumorile langherhansiene. Al doilea hormon, secretat de celulele A a insulelor Langherhans, este glucagonul, cu rol antagonist insulinei, fiind considerat ca factor glicemic și glicogenolitic.

Histogeneza. Încă din săptămîna a 4-a intrauterină apare, la nivelul endodermului tubului digestiv embrionar, mugurele hepatic și doi muguri pancreatici: a) *mugurele pancreatic dorsal*, din care va lua naștere canalul lui Santorini și majoritatea porțiunii capului, colului și corpului organului și b) *mugurele pancreatic ventral*, din care se va dezvolta porțiunea interioară a capului pancreasului și canalul Wirsung. Către săptămîna a 6-a intrauterină, mugurele dorsal fuzionează cu cel ventral, dînd naștere unui organ unic care este pancreasul. Mugurii pancreatici proliferează, dînd naștere unor cordoane masive care ulterior se canalizează, formîndu-se aci acinii glandulari și tubii excretori. Spre sfîrșitul lunii a 3-a, începînd din regiunea cozii pancreasului dezvoltată din mugurele dorsal, o serie de acini se separă, la nivelul lor apar grupe de celule mai

Scanned with OKEN Scanner

intens colorate și cu citoplasma mai tulbure. Acestea reprezintă elementele primitive ale insulelor Langherhans. Secreția insulinei începe de la aproximativ a 4-a lună de viață embrionară intrauterină. Studii de microscopie electronică au demonstrat prezența în vecinătatea insulelor Langherhans a unor celule ce conțin la polul lor apical granule de zimogen și la polul bazal granule beta, precum și un reticul endoplasmic asemănător celui din celulele endocrine B.

Prezența granulelor beta precum și organizarea reticulului endoplasmic sugerează o activitate endocrină, în timp ce prezența granulelor de zimogen demonstrează că la acest nivel se sintetizează enzimele digestive destinate pentru export pe calea sistemelor canaliculare. Reiese că cele două tipuri celulare acinoase și celulele B din insulele Langherhans au o origine embriologică comună, precum și posibilitatea transformării unui tip de celulă în alta.

S-a observat recent, după pancreatectomie parțială, formarea de noi insule în pancreasul regenerat. Acestea pot lua naștere din celule ale ductelor excretorii, care se desprind din epiteliul peretelui ductal și migrează în țesutul înconjurător. Aceste celule se pot diferenția în celule endocrine alfa sau beta. Regenerarea insulelor se poate face și pe seama celulelor centroacionase, dar într-o măsură mai mică decît din celulele ductelor excretorii.

Scanned with OKEN Scanner

APARATUL RESPIRATOR

Aparatul respirator efectuează schimburile de gaze între aer și sîngele circulant. Prin structuri și organe specializate, aparatul respirator îndeplinește și funcțiile fonatorie și olfactivă.

În esență, aparatul respirator este alcătuit din *căile respiratorii* sau căile de conducere a aerului și *suprafața respiratorie* — sediul schimbului de gaze între aer și capilarele sanguine. Anatomic pot fi distinse căile respiratorii extrapulmonare și plămînii. Căile respiratorii extrapulmonare cuprind cavitățile nazale, faringele, laringele, traheea și bronhiile extrapulmonare. Plămînii sînt alcătuiți din căile bronhice intrapulmonare și suprafața respiratorie.

Histogeneza

În cursul dezvoltării aparatului respirator pot fi distinse trei perioade: embriogeneza, organogeneza și perioada postfetală. În fapt, limitele acestor trei perioade nu pot fi separate net, ele întrepătrunzîndu-se adesea.

Embriogeneza sau histogeneza generală

În cursul acestei perioade se formează arborele traheobronhic, alveolele și părțile conjunctive ale aparatului respirator. Acestea se constituie pe seama entoblastului intestinului primitiv și a mezenchimului embrionar. Totodată în această perioadă se dezvoltă și sistemul vascular propriu-zis.

Arborele traheo-bronho-alveolar se formează pe seama epiteliului entoblastic al intestinului primitiv. La embrionul de 3 mm (în cursul celei de a patra săptămînă a vieții intrauterine) apare o *îngroșare a epiteliului faringian primitiv,* care este cunoscută sub denumirea de cîmpul pulmonar al lui Fischel. *Îngroșarea epitelială entoblastică* se *evaginează ventral,* formînd „gutiera sau jgheabul respirator". Această gutieră se alungește spre extremitatea sa caudală, formînd *tubul traheal* care se separă de intestinul primitiv între a 26-a și a 30-a zi a vieții intrauterine. Din acest tub vor lua naștere laringele, traheea și bronhiile. Printr-o extremitate a sa, tubul traheal se va deschide în faringe (orificiul glotic), iar extremitatea sa interioară se va dilata pentru a forma mugurele pulmonar.

Scanned with OKEN Scanner

Tubul traheal se bifurcă mai întîi formînd mugurii drept și stîng. Între a 36-a și a 42-a zi a vieții intrauterine (la embrionul de 6—12 mm) din ramificarea acestor muguri se formează bronhiile principale ale viitorilor lobi pulmonari.

Dezvoltarea epiteliului traheo-bronho-alveolar se desfășoară sub *acțiunea inductoare a mezenchimului* înconjurător. Totodată, din *mezenchim* vor lua naștere toate componentele conjunctive ale aparatului respirator, și anume corionul, scheletul fibrocartilaginos și adventicea arborelui traheobronhic, elementele conjunctive ale peretelui alveolar și pleurele.

Într-o primă fază, mugurele respirator este irigat de o rețea capilară dezvoltată din intestinul primitiv. Arterele și venele pulmonare încep să se formeze la sfîrșitul primei luni a dezvoltării intrauterine (la embrionul de 5 mm).

Embriogeneza aparatului respirator se încheie în linii generale la sfîrșitul celei de-a doua luni a vieții intrauterine.

Organogeneza sau perioada fetală

În cursul acestei perioade se formează *alveolele pulmonare* și se dezvoltă *circulația capilară* în vederea asigurării hematozei.

Începînd din a 3-a și pînă în luna 6-a dezvoltării intrauterine, din mugurele pulmonar (rezultat din ramificația epiteliului gutierei respiratorii) se va forma învelișul epitelial traheo-bronho-alveolar. În cea de-a 6-a lună sînt constituite circa 17 generații de bronhii. Începînd din luna a 6-a, epiteliul entoblastic al ultimei generații de bronhii — bronhiolele terminale — va fi supus unui proces de aplatizare, pentru a da naștere epiteliului de acoperire alveolar. Epiteliul alveolar rămîne însă cubic pînă la naștere.

Cu începere din luna a 2-a, *mezenchimul* se va împărți într-o regiune periferică, care urmează să dea naștere pleurei și o regiune centrală din care se va constitui atît peretele conjunctivo-cartilaginos al arborelui traheobronhic, cît și stroma lobulilor pulmonari. Cartilajul și elementele musculo-conjunctive din peretele tubului traheobronhic se constituie cu începere din a 10-a săptămînă. Din a 5-a lună încep să apară, printre celulele de natură mezenchimală, și elementele fibrilare (colagen, elastină și reticulină) ale stromei pulmonare.

Mezenchimul bronhopulmonar este puțin vascularizat pînă în luna a 5-a. Capilarele se dezvoltă foarte mult, venind în contact cu epiteliul alveolar în cursul lunilor 5 și 6.

Perioada postnatală

De fapt, alveolele pulmonare se constituie la naștere, după primele mișcări respiratorii care provoacă destinderea alveolelor menținute pînă atunci colabate. Declanșarea primelor mișcări respiratorii are loc în uter; în plămînul fetilor sau al nou-născuților se găsește lichid amniotic și diferite elemente celulare. Așadar, plămînul fătului care a respirat va fi mai puțin dens decît apa (și va pluti), pe cînd plămînul fătului care n-a respirat se prezintă ca o masă mezenchimatoasă compactă care nu poate pluti. Acesta este un test utilizat frecvent în medicina legală.

Scanned with OKEN Scanner

Dezvoltarea plămînului în *perioada postnatală* se realizează prin: *a)* apariţia unor noi alveole; *b)* creşterea diametrului lor; *c)* reorganizarea celor existente.

Formarea de noi alveole se face fie prin proliferarea elementelor conjunctive ale bronhiolelor terminale şi respiratorii, fie prin segmentarea alveolelor preexistente. Procesul de neogeneză a alveolelor este foarte activ pînă la 7—10 ani.

La nou-născut, alveolele au diametrul de 60 microni, la copil ajung la 100 microni, pentru ca la adult să atingă 300 de microni. Cea mai mare creştere în dimensiuni a alveolelor se notează după vîrsta de 12 ani.

În perioada postnatală se petrece procesul de dispunere a alveolelor sub formă de canale alveolare şi de constituire a bronhiolelor respiratorii.

FOSELE NAZALE

Nasul este un organ cavitar, constituit din schelet osteocartilaginos, muşchi şi ţesut conjunctiv. La exterior este acoperit de tegument cu glande sebacee mari şi foliculi piloşi slab dezvoltaţi.

Orificiile anterioare, prin care fosele nazale comunică cu exteriorul, sînt nările, iar prin choane — orificiile posterioare, fosele nazale se deschid în nazofaringe. Peretele medial al fiecărei cavităţi nazale, constituit din septul nazal, este neted, în timp ce pe pereţii laterali proemină cornetele nazale, cîte 3 de fiecare fosă (superior, mijlociu şi inferior), delimitînd meaturile corespunzătoare.

Structura mucoasei nazale. Mucoasei nazale care tapetează cavităţile nazale i se pot deosebi trei porţiuni:

1. *Mucoasa vestibulară,* care acoperă vestibulul, adică porţiunea anterioară lărgită a fiecărei cavităţi nazale, cuprinsă între orificiul delimitat de nări şi de *limen nasi* (creastă pe peretele lateral al fosei nazale). Mucoasa vestibulară este de fapt o răsfrîngere a tegumentului, deci va fi constituită dintr-un epiteliu stratificat pavimentos a cărui keratinizare scade spre interior şi un corion cu papile adînci, bine vascularizat, în continuare cu dermul pielii de la suprafaţă. În corion există de asemenea glande sudoripare şi glande sebacee mari, anexate unor fire de păr lungi şi groase, denumite vibrise.

2. *Mucoasa respiratorie* (membrana Schneider) poate fi găsită în restul foselor nazale, începînd de la limen nasi.

Epiteliul acestei mucoase este pseudostratificat cilindric, ciliat de tip respirator, aşezat pe o membrană bazală a cărei grosime variază după regiunea fosei nazale. Epiteliul este constituit din celule cilindrice înalte ciliate, ai căror nuclei dispuşi în planuri diferite simulează 4—5 straturi celulare. Celulele caliciforme se insinuează printre celulele cilindrice înalte, iar pe membrana bazală sînt aşezate celulele bazale. Celulele bazale ale epiteliului de tip respirator au caractere asemănătoare cu ale celulelor bazale din epiteliile pavimentoase stratificate: formă poligonală, puţin diferenţiată, nucleu central voluminos, organite cito-

Scanned with OKEN Scanner

plasmatice generale sărace și dispersate. În citoplasma lor sînt abundente tonofibrilele, evidente mai ales la nivelul joncțiunilor desmozomice. Astfel se explică posibilitatea apariției unor zone cu epiteliu pavimentos stratificat (metaplazie pavimentoasă), în regiuni unde se exercită frecări prin contacte epiteliale sau în urma unor inflamații cronice. În epiteliul respirator al foselor nazale au mai fost descrise celule cu margine în perie cu rol de chemoreceptori sau absorbtiv, semnalate mai întîi în trahee (Rhodin și Dalhamn, 1956).

Corionul constituit din țesut conjunctiv lax este bogat celular. Cele mai frecvente celule sînt limfocitele — care adesea pot fi găsite migrate în epiteliu, — uneori alcătuind foliculi limfatici solitari, mai ales spre nazofaringe. Mai sînt prezente plasmocite, macrofage, granulocite.

Glandele mixte seromucoase sînt bine reprezentate și secretă o mare cantitate de fluid. Vascularizația membranei schneideriene este bogată, cu deosebire la nivelul zonei erectile. Mici ramuri nervoase se termină în corion. Acolo unde mucoasa acoperă pereții oseși sau cartilaginoși ai foselor nazale, corionul aderă la periost sau pericondru constituind mucoperiostul sau mucopericondrul.

Variații regionale ale mucoasei nazale respiratorii. În regiunile mai expuse curentului de aer, epiteliul pseudostratificat cilindric ciliat este mai gros, celulele caliciforme sînt mai numeroase, iar membrana bazală este de asemenea groasă. Dimpotrivă, în concavitatea meaturilor, epiteliul se subțiază, numărul celulelor calciforme scade și grosimea membranei bazale este mai mică. Aici pot fi găsite uneori înfundări epiteliale sub formă de cripte căptușite cu celule caliciforme.

Pe suprafețele mediale ale cornetului mijlociu și inferior cît și pe o porțiune a septului se găsește așa-numitul *țesut erectil,* constituit din septuri venoase largi, care se pot umple rapid cu sînge, producîndu-se astfel turgescența mucoasei și obstruarea foselor nazale. Spre deosebire de țesuturile erectile adevărate, aici sînt absente arteriolele, iar fibrele musculare netede sînt prezente numai în media vaselor, nu și în septurile intercavernoase.

Mucoasa nazală se continuă cu mucoasa care tapetează *sinusurile paranazale* (maxilar, etmoid, frontal și sfenoid), la nivelul orificiilor de deschidere ale acestor cavități pneumatice în meaturile superior și mijlociu. Mucoasa sinuzală are același epiteliu pseudostratificat cilindric ciliat de tip respirator, dar mai subțire, redus numai la două-trei straturi de nuclei. Celulele caliciforme și glandele sînt reduse la număr. Membrana bazală este foarte subțire. Corionul este de asemenea subțire, bogat în fibre colagene, precum și în celule ca eozinofilele și plasmocitele. El aderă intim la periostul subiacent (mucoperiost).

3. *Mucoasa olfactivă,* localizată pe suprafața cornetului nazal superior și în partea superioară a septului nazal, va fi studiată o dată cu organele de simț.

Histofiziologia mucoasei nazale. Fosele nazale au drept funcție principală condiționarea aerului — încălzirea, umidificarea și epurarea lui.

Încălzirea aerului se realizează cu ajutorul bogatei vascularizații sanguine subepiteliale, bine dezvoltată tocmai în regiunile prin care trece curentul principal de aer, adică la nivelul mucoasei septale și al suprafețelor mediale ale cornetelor mijlociu și inferior.

Numeroasele glande mucoase și seroase din corionul mucoasei secretă o mare cantitate de fluid (0,5—1 litru/24 ore), care umidifică aerul și în același timp protejează epiteliul împotriva uscăciunii.

Filtrarea aerului este realizată în oarecare măsură încă din vestibulul foselor nazale, unde vibrisele pot opri o parte din particulele de praf. Mai apoi, stratul fin de fluid care acoperă mucoasa nazală captează o mare parte din particulele străine ale aerului inspirat. Fluidele înglobînd impurităţile sînt vehiculate de mișcările ciliare ale epiteliului. Cilii din treimea anterioară a foselor nazale sînt mai puțin activi decît cei din restul acestor cavități. Bătaia cililor poate continua 50—70 de ore după moartea individului și 12 zile în culturile de țesuturi. Bătaia cililor este continuă și orientată în același sens. În sinusurile paranazale, mucusul este antrenat de mișcările cililor spre deschiderile din meaturi. Obstruarea acestor deschideri și stagnarea mucusului pot produce sau exacerba sinuzitele. În fosele nazale, bătaia cililor este orientată spre nazofaringe și de aici spre bucofaringe, de unde mucusul poate fi expectorat sau înghițit. Față de microorganismele patogene, mucoasa nazală se poate apăra prin infiltrațiile limfoide și prin marea bogăție în leucocite a corionului.

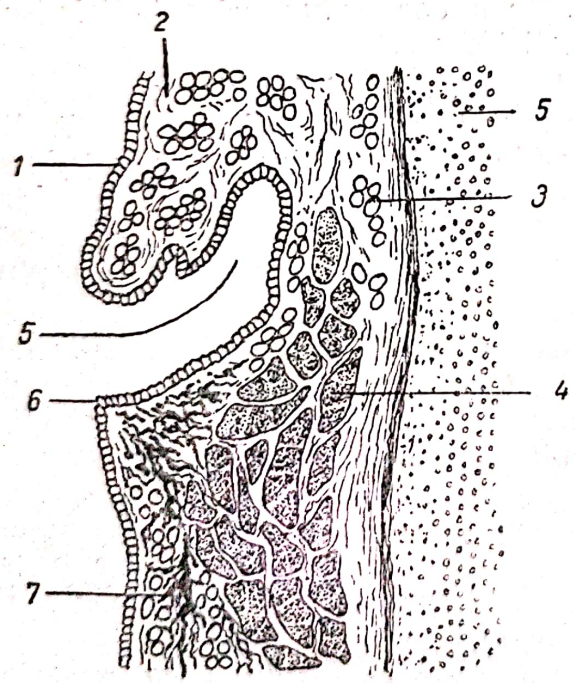

Fig. 87. Structura laringelui — schemă:
1 — epiteliu prismatic; *2* — corion; *3* — glande; *4* — mușchi vocal; *5* — cartilajul tiroidian; *6* — ventricul; *7* — pliu vocal; *8* — ligament vocal.

LARINGELE

Laringele este un organ cavitar de forma unui tub neregulat care face legătura între faringe și trahee. El este alcătuit dintr-o mucoasă, o tunică fibroelastică înglobînd scheletul cartilaginos și din mușchi striați (fig. 87).

Mucoasa laringelui este constituită din epiteliu și corion.

Epiteliul este în general de tip respirator, adică un epiteliu pseudostratificat cilindric ciliat. Mișcările cililor sînt orientate spre faringe. Suprafața anterioară a epiglotei și a corzilor vocale adevărate este acoperită de un epiteliu stratificat pavimentos. La joncțiunile dintre cele două tipuri de epiteliu, trecerea se face printr-un epiteliu stratificat cilindric ciliat. La nivelul epiglotei, epiteliul include muguri gustativi (fig. 87).

Scanned with OKEN Scanner

Corionul este bogat în fibre elastice, mai ales în corzile vocale adevărate și este infiltrat cu țesut limfoid, care formează în vestibulul laringian așa-numita amigdală laringiană. În zonele acoperite cu epiteliu pseudostratificat cilindric ciliat, țesutul conjunctiv al corionului este lax și cuprinde glande mucoase și seroase. În zonele cu epiteliu de tip bucal, corionul este mai dens, aderent la pericondrul subiacent, fără glande.

Scheletul laringelui este cartilaginos, fiind construit din trei cartilaje neperechi — epiglota, cartilajul cricoid, cartilajul tiroid — și din trei cartilaje perechi — aritenoide, corniculate și cuneiforme. Epiglota, cartilajele corniculate și cuneiforme și inconstant apexul și prelungirile vocale ale cartilajelor aritenoide sînt cartilaje elastice. Cartilajele tiroid și cricoid sînt hialine. Începînd de la 20 de ani la bărbat și uneori la bătrînețe la femeie, în cartilajele hialine pot apărea calcificări și osificări. Cartilajele sînt solidarizate între ele prin articulații și ligamente.

Mușchii extrinseci, inserați cu un capăt pe laringe și cu celălalt pe organele și oasele învecinate, facilitează deglutiția printr-o mișcare de ridicare a laringelui, traheei și faringelui, închizîndu-se astfel glota. Epiglota acoperă ca un capac intrarea în laringe, dar rolul ei este nesemnificativ. Îndepărtarea ei chirurgicală nu produce tulburări de deglutiție.

Mușchii intrinseci se inseră cu ambele capete pe cartilajele laringiene și acționează ca dilatatori și constrictori ai glotei și ca tensori ai corzilor vocale.

Suprafața interioară a laringelui proemină prin două perechi de plici cu direcția antero-posterioară: plicile ventriculare sau falsele corzi vocale și plicile vocale sau corzile vocale adevărate. Ultimile conțin ligamentele vocale, foarte bogate în fibre elastice și mușchiul vocal. Contracția mușchilor intrinseci apropie cartilajele aritenoide și cricoidul, relaxînd mai mult sau mai puțin corzile vocale și imprimînd vibrații coloanei de aer Astfel se produce fonația.

Vascularizație. Limfatice. Nervi. Vascularizația laringelui provine din arterele laringiene superioară, mijlocie și inferioară. Venele se varsă în venele tiroidiene. Bogatele plexuri limfatice laringiene sînt drenate în ganglionii limfatici cervicali superiori și în cei din jurul traheei. Nervul laringeu superior și nervul laringeu recurent inervează laringele.

TRAHEEA

Traheea este un conduct cu perete subțire, relativ rigid, cu o lungime de 12 cm și un diametru de 2—2,5 cm, interpus între laringe și bronhiile principale.

Peretele traheei este alcătuit dintr-o mucoasă, un strat fibrocartilaginos și o adventice.

Mucoasa are un *epiteliu* pseudostratificat cilindric ciliat, așezat pe o membrană bazală evidentă. În epiteliu putem deosebi următoarele tipuri celulare: celule cilindrice ciliate, celule caliciforme, celule cu marginea în perie și celule bazale (fig. 88).

Scanned with OKEN Scanner

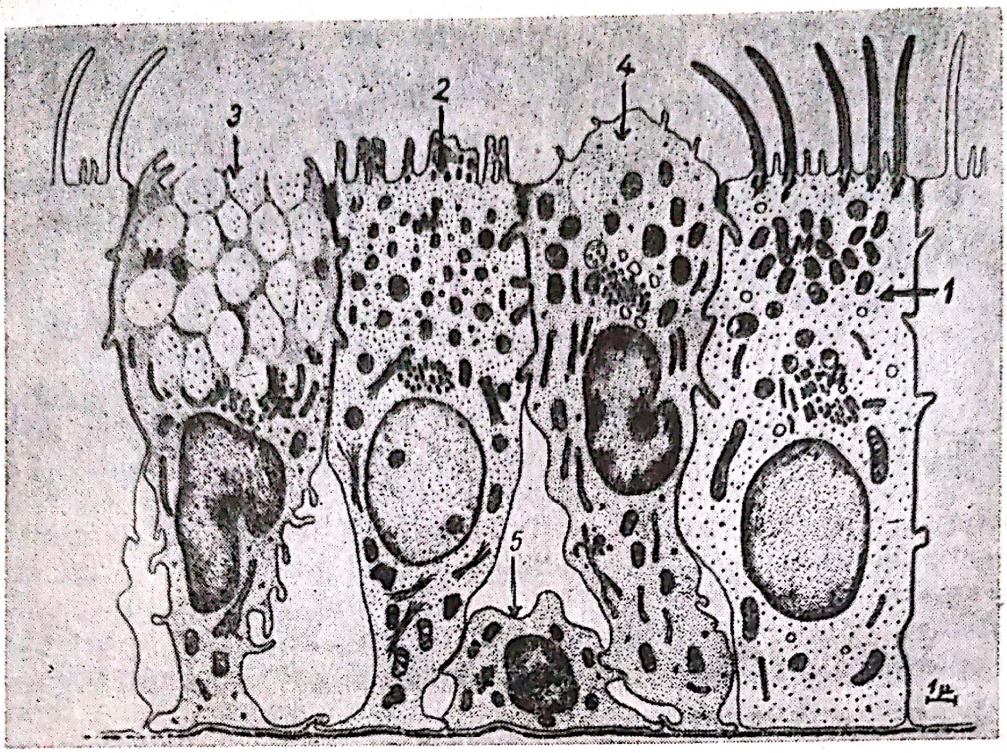

Fig. 88. Ultrastructura epiteliului traheal — schemă:
1 — celulă prismatică ciliată; *2* — celulă cu margine în perie; *3* — celulă caliciformă încărcată cu picături de mucus; *4* — celulă caliciformă cu picături rare de mucus; *5* — celulă bazală.

Celulele cilindrice ciliate sînt predominante. Ele sînt prismatice înalte, relativ sărace în organite. Numai mitocondriile sînt mai numeroase, o parte din ele fiind dispuse subapical, la baza cililor. Polul apical suportă un număr de aproximativ 200 cili groşi de 0,3 microni şi lungi de 6 microni, avînd ultrastructura cunoscută. Bătăile cililor sînt asemănătoare cu o mişcare rapidă de biciuire orientată — ca şi în restul arborelui traheobronhic, — spre laringe, urmată de o revenire mai lentă. Mişcările se propagă în valuri cu un ritm de 10 pe secundă. Frecvenţa bătăilor poate creşte direct proporţional cu creşterea temperaturii şi poate scădea la o concentraţie scăzută de CO_2 şi sub anestezice. Printre cili, polul apical al celulelor poate prezenta microvilozităţi scurte.

Celulele caliciforme, glande unicelulare, au mai fost studiate la tubul digestiv. În epiteliul traheal, ele sînt în proporţie de 1 : 5 faţă de celulele ciliate. Numărul lor creşte în iritaţiile cronice prin corpi străini sau prin gaze toxice.

În 1956, Rhodin şi Dalhamn au semnalat în epiteliul traheei de şobolan existenţa unui tip special de celulă, *celula cu margine în perie* (fig. 88). Grupate în perechi printre celulele ciliate, celulele cu margine în perie au la polul apical un platou striat, alcătuit din microvilozităţi lungi şi subţiri, regulat dispuse. Citoplasma polului apical mai conţine o serie de filamente axiale şi vezicule. În restul citoplasmei au mai fost descrise un aparat Golgi supranuclear, mitocondrii cu orientare longitudinală, ribo-

Scanned with OKEN Scanner

zomi liberi sau atașați la α-citomembrane, numeroase granule unice sau agregate de β-glicogen, picături de lipide. Deși celula cu margine în perie a mai fost găsită și în alveolele pulmonare și în epiteliul rectal al aceleiași specii, pînă în prezent nu i s-a precizat semnificația funcțională. Microvilozitățile acestor celule ar putea fi destinate unei funcții de absorbție. Luciano și colab. (1968—1969) le consideră drept chemoreceptori care contractează joncțiuni sinaptice epitelioneuronale cu terminațiile nervoase.

Așa cum s-a mai arătat la mucoasa nazală respiratorie, *celulele bazale* au caractere morfofuncționale asemănătoare cu ale celulelor omologe din epiteliile stratificate pavimentoase. Aceasta ar explica apariția metaplaziilor malpighiene în iritațiile cronice ale căilor respiratorii, precum și histogeneza epitelioamelor bazocelulare cu punct de plecare în bronhii.

Corionul este dominat de prezența fibrelor elastice care sînt dispuse predominent longitudinal, imediat sub membrana bazală, unde alcătuiesc un cilindru complet. Densitatea fibrelor elastice este mai mare în profunzimea corionului, constituind așa-numita membrană elastică internă. Sub aceasta țesutul conjunctiv este mai lax, bogat în lipocite, simulînd o submucoasă. În corion sînt prezente glande seroase și mucoase, situate imediat sub membrana bazală în regiunea anterioară a traheei și profund, chiar printre fibrele mușchiului traheal, în regiunea posterioară a organului. Canalele excretoare largi străbat tunicile traheei și se deschid în lumen. Secreția acestor glande este reglată pe cale nervoasă. Printre glande corionul este infiltrat cu limfocite și foliculi limfoizi.

Stratul fibrocartilaginos conferă traheei rigiditatea caracteristică ce se opune colabării, dar permite oarecare variații de lungime și diametru. În constituția acestei tunici intră cele 16—20 cartilaje traheale, incluse într-o atmosferă fibroelastică ce le solidarizează, fiind sudată cu pericondrul lor. Cartilajele traheale suprapuse au forma unor inele deschise posterior. Fiecare cartilaj are o înălțime de aproximativ 3—4 mm și o grosime de 1 mm. Capetele posterioare se efilează sau uneori se pot bifurca și uni prin bare de legătură cu cartilajele vecine. Forma cea mai variabilă poate fi găsită la ultimul cartilaj traheal — cartilajul carinal. Țesutul cartilaginos este de tip hialin. Cu vîrsta el suferă procese de degenerare și calcificare. Posterior, porțiunea lăsată liberă între capetele ascuțite ale cartilajelor este completată de un țesut fibroelastic, care înconjură și mușchiul traheal.

Mușchiul traheal, cu fibre musculare netede, dispuse predominent transversal, se atașează de suprafața internă a capetelor cartilajelor, mai puțin de membrana fibroelastică.

Adventicea, constituită din țesut conjunctiv fibros cu predominența fibrelor colagene orientate longitudinal și oblic, formează un țesut dens care găzduiește vase sanguine, limfatice și infiltrații limfoide.

Vascularizația. Arterele destinate traheei provin din artera tiroidiană inferioară. În corion și în așa-numita submucoasă există rețele limfatice

Scanned with OKEN Scanner

a căror limfă este apoi colectată de ganglionii limfatici care flanchează traheea.

Nervii provin din ramura recurentă a vagului și din plexul simpatic. Sînt prezente și ramuri senzoriale mielinice.

BRONHIILE EXTRAPULMONARE

Traheea se divide la nivelul vertebrei a 4-a toracale în cele două *bronhii principale,* componente ale pediculilor pulmonari. În structura acestor bronhii regăsim cele trei tunici ale traheei: mucoasă, strat fibrocartilaginos și adventice.

Mucoasa este alcătuită din epiteliul pseudostratificat cilindric ciliat descris mai sus și dintr-un corion bogat în fibre elastice subțiri, cu dispoziție longitudinală. Spre deosebire de trahee, aici fibrele elastice nu delimitează un strat continuu.

Bronhiile principale sînt singurele bronhii la care cartilajele au forma unor inele complete; scheletul cartilaginos al traheei este constituit din inele incomplete, iar în peretele ramificațiilor bronhiilor principale vor fi găsite numai plăci cartilaginoase.

Fibrele musculare netede sînt dispuse într-un strat continuu, situat între mucoasă și cartilaj.

Adventicea se continuă cu adventicea arterelor și venelor pulmonare și a arterelor bronhice ce însoțesc bronhiile.

PLĂMÎNII

Organe perechi, plămînii ocupă cea mai mare parte a cutiei toracice, de o parte și de alta a mediastinului. Fiecare plămîn prezintă pe fața sa medială un hil prin care pătrund și ies componentele anatomice ale pedicului pulmonar (bronhie, artera pulmonară, venele pulmonare, vasele bronhice, nervi și limfatice), găzduite într-un înveliș de țesut conjunctiv.

Lobii pulmonari, separați între ei prin scizurile pulmonare, sînt în număr de trei pentru plămînul drept (lobii superior, mijlociu și inferior) și doi pentru plămînul stîng (lobii superior și inferior). Fiecare lob are un pedicul format din bronhia lobară, ramura lobară a arterei pulmonare, ramurile lobare ale venelor pulmonare, vase bronhice, limfatice și nervi. Foița viscerală a pleurei urmărește fidel lobarea plămînilor, insinuîndu-se în scizuri și individualizînd lobii. Ea se răsfrînge apoi, continuîndu-se cu foița parietală.

Segmentele pulmonare sînt unități funcționale ale plămînilor, determinate de ramificația bronhiilor. Demarcarea lor anatomică este mai puțin evidentă, însă cunoașterea topografiei fiecărui pedicul segmentar este importantă din punct de vedere chirurgical. Plămînul drept are 10 segmente, iar plămînul stîng are 8 segmente.

Scanned with OKEN Scanner

Lobulii pulmonari sînt unităţile morfofuncţionale ale plămînilor. Ei au o formă piramidală, cu baza spre suprafaţa plămînului şi vîrful spre bronhia lobulară. Suprafaţa plămînilor, de culoare roz în copilărie, devine cenuşie, cu vîrsta, din cauza depunerilor de pulberi inspirate o dată cu aerul. Localizarea acestor pulberi în ţesutul conjunctiv interlobular delimitează arii de 1—2 mm diametru, care reprezintă bazele lobulilor. Pe la vîrful lobulului pătrund în interiorul acestuia bronhiola intralobulară, arteriola intralobulară, ramuri ale arterelor bronhice, limfatice şi nervi. În ţesutul conjunctiv interlobular, care individualizează lobulii, sînt prezente fibre colagene şi de reticulină, abundente fibre elastice, celule conjunctive şi macrofage, precum şi ramurile venei lobulare, tributare venei pulmonare. La nivelul septului este localizată de asemenea o bogată reţea de capilare limfatice (fig. 89).

Plămînii sînt constituiţi din bronhiile intrapulmonare şi din suprafaţa respiratorie.

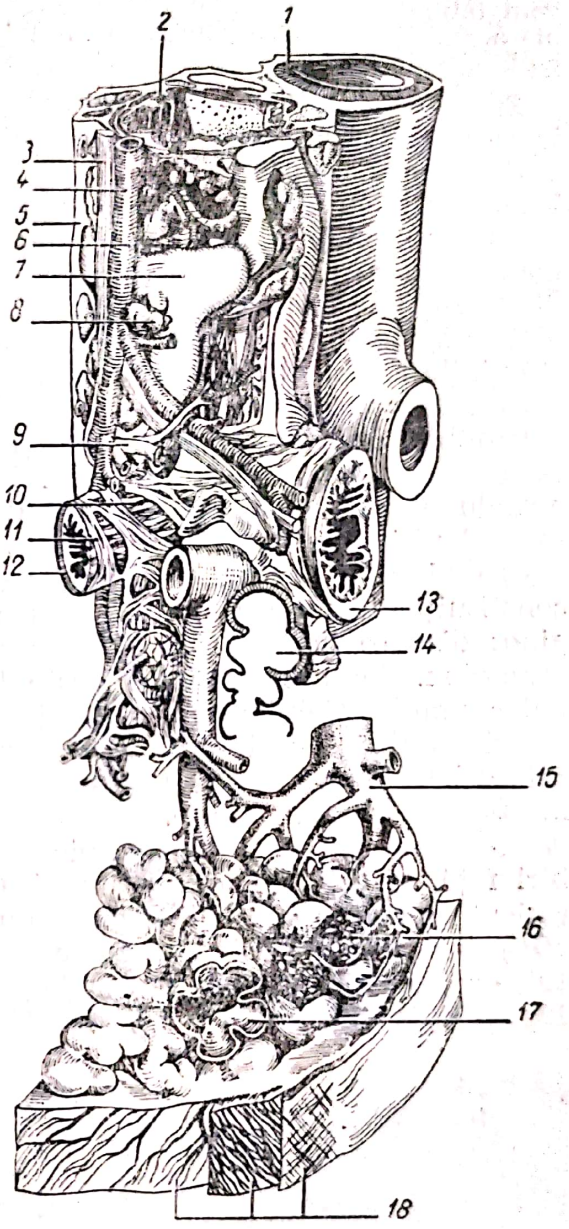

Fig. 89. Porţiune dintr-un lobul pulmonar:

1 — trunchi pulmonar; *2* — bronhie; *3* — nerv; *4* — arteră bronhială; *5* — membrană fibroasă; *6* şi *11* — plex muscular; *7* — rest cartilaginos; *8* — glandele mucoasei; *9* — venă bronhială; *10* — reţea elastică; *11* şi *13* — bronhiolă; *14* — canal alveolar; *15* — saci alveolari; *16* şi *17* — alveole; *18* — pleura cu straturi de fibre elastice.

BRONHIILE INTRAPULMONARE

Bronhiile principale se ramifică intrapulmonar, dînd cele trei bronhii lobare drepte şi cele două bronhii lobare stîngi.

Bronhiile lobare au aceeaşi structură ca şi bronhiile principale, cu deosebirea că stratul lor fibrocartilaginos este discontinuu, inelele cartilaginoase fiind înlocuite de plăci cartilaginoase izolate.

Pe modele de reconstituire a peretelui bronhic, Miller (1937) a constatat că de fapt în peretele unei bronhii ar exista un singur cartilaj de formă neregulată,

uneori încercuind complet bronhiile. Secțiunile transversale sau longitudinale, frecvent întîlnite în preparatele histologice obișnuite, nu vizualizează decît fragmente ale acestui cartilaj. La bifurcarea bronhiilor există cartilaje în formă de șa, călare pe bifurcație.

Fibrele musculare, cu dispunere într-un strat spiralat continuu, situat între mucoasă și cartilaj, constituie așa-numitul mușchi Reisseissen.

Diviziunea bronhiilor lobare se realizează, în general, diehotomic. Din bronhiile lobare se formează cîte 2—5 *bronhii segmentare,* destinate segmentelor pulmonare. Din bronhiile segmentare — ce au o structură asemănătoare cu a bronhiilor lobare — iau naștere bronhiolele lobulare, iar din acestea se formează bronhiolele terminale ce se vor remifica în bronhiole respiratorii, din care provin canalele alveolare și apoi sacii alveolari. Bronhiile lobare și segmentare sînt extralobulare (fig. 90 și 91).

Bronhiile intralobulare

Bronhiolele lobulare, terminale și respiratorii ca și canalele alveolare și sacii alveolari, sînt *intralobulare*. Deosebirea structurală între bronhiile extralobulare și bronhiile intralobulare constă în dispariția cartilajului la nivelul ultimei categorii de căi respiratorii (fig. 92).

Bronhiile lobulare au un calibru de aproximativ 1 mm. Pereții lor sînt constituiți din mucoasă, strat muscular și adventice. Stratul fibrocartilaginos dispare intralobular. *Mucoasa* este constituită dintr-un epiteliu și un corion. *Epiteliul* bronhiolar este de asemenea ciliat, dar bistratificat sau chiar simplu. Celulele care pot fi găsite în acest epiteliu sînt: celule cilindrice ciliate, celule cilindrice neciliate, numeroase celule caliciforme și celule bazale pleomorfe. Celulele cilindrice neciliate sînt în proporție de 2:3 față de celulele ciliate. Ele sînt mai înalte și au caractere secretorii (ergastoplasmă bazală și apicală, picături de secreție), precum și unele deosebiri față de celulele învecinate, și anume prezența supranucleară a unui reticul endoplasmatic neted cu granule de glicogen adiacente acestuia. Circa 20% din celulele neciliate ar conține cîte un corpuscul lamelar cu o alcătuire concentrică de membrane de proveniență incertă, probabil din reticulul endoplasmic sau din aparatul Golgi.

Fig. 90. Pulmon — secțiune microscopică:
1 — bronhiola extralobulară. Se remarcă epiteliul pseudostratificat prismatic ciliat, prezența unor nuclee cartilaginoase și infiltrații limfoide; 2 — arteriola extralobulară; 3 — alveole pulmonare; 4 — bronhiolă intralobulară.

Scanned with OKEN Scanner

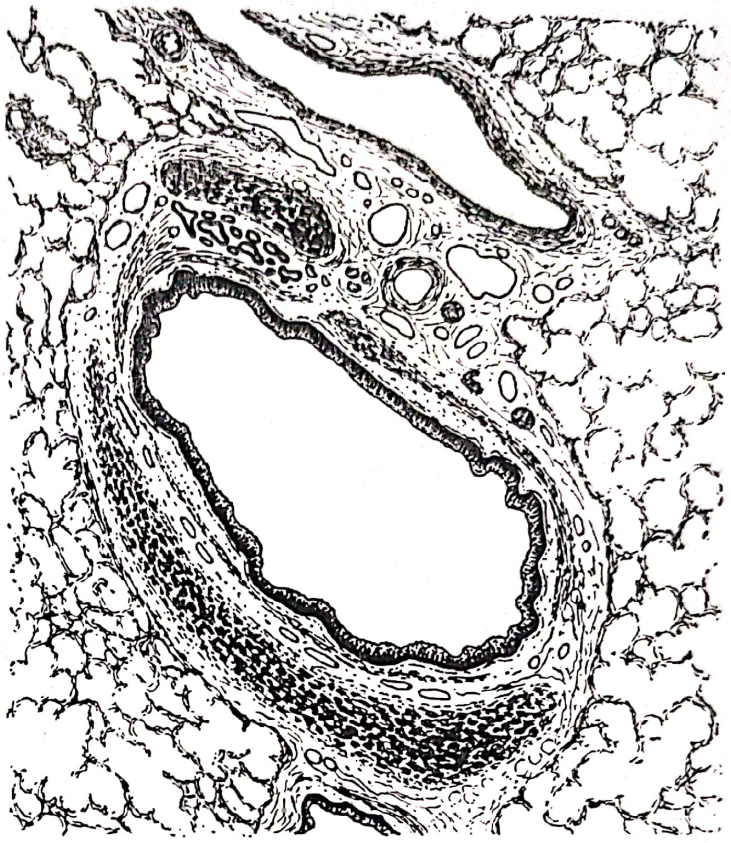

Fig. 91. Pulmon; schemă. Bronhia şi artera interlobulară.

Secreţia celulelor caliciforme în arborele bronhic formează pe suprafaţa mucoasei o peliculă de mucus. Rolul mucusului este de a îngloba particulele conţinute în aerul inspirat, urmînd ca bătăile cililor să le antreneze spre laringe şi bucofaringe. Marea suprafaţă depuratoare a aerului pe care o constituie multiplele ramificaţii bronhice a făcut ca ele să mai fie denumite „filtrul bronhic".

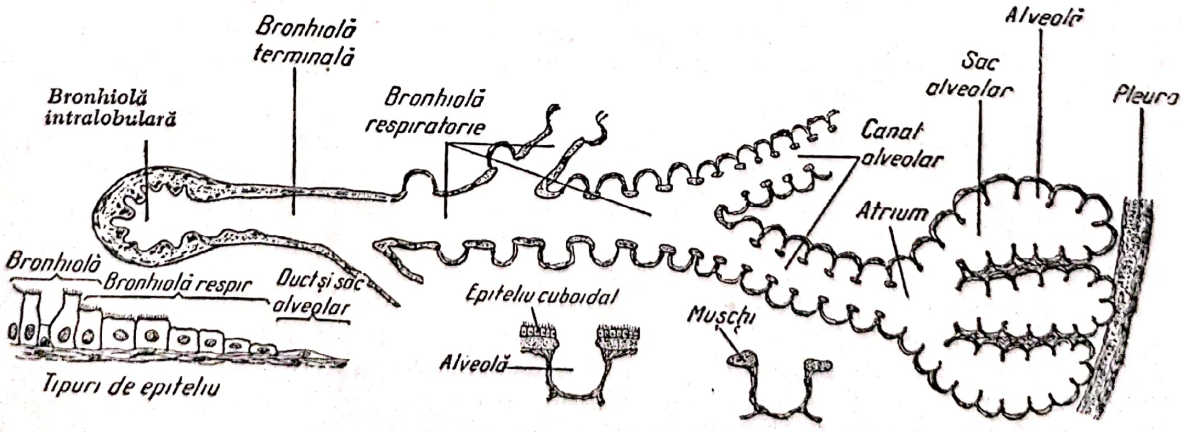

Fig. 92. Conductele aerifere intralobulare.

Scanned with OKEN Scanner

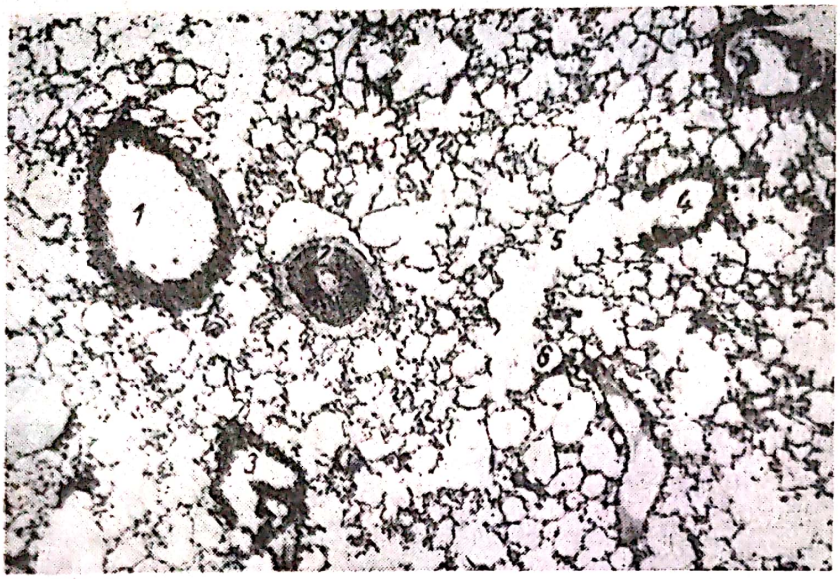

Fig. 93. Pulmon — secțiune microscopică (10×):
1 — bronhiola intralobulară; *2* — arteriola intralobulară; *3* — bronhiola terminală; *4* — bronhiola respiratorie; *5* — cacal alveolar; *6* — saci alveolari (col. H.E.).

Celulele pleomorfe bazale sînt grupate și ar putea contracta sinapse epitelioneuronale.

Epiteliul este așezat pe o *membrană bazală* groasă care îl desparte de *corionul* dominat de prezența fibrelor elastice cu orientare longitudinală și cu anastomoze din care rezultă o rețea. În corion abundă și limfocitele în infiltrații limfoide. Sînt prezente și glande, dar în număr mai redus față de bronhiile superioare.

Fibrele musculare netede — mușchiul Reisseissen — sînt dispuse circular într-un strat destul de gros față de calibrul bronhiei. Lumenul stelat *intra vitam* al bronhiilor intralobulare apare astfel datorită fibrelor elastice din corion. Contracția fibrelor musculare sub efectul fixatorilor este responsabilă de aspectul stelat al lumenului bronhiilor, așa cum poate fi găsit în secțiunile histologice (fig. 94).

Adventicea bronhiilor lobulare, constituită din țesut conjunctiv fibros, găzduiește artera lobulară, vase limfatice și nervi, dar nu și vena lobulară, care rămîne în țesutul conjunctiv al septurilor interlobulare.

Bronhiolele terminale au diminuate toate straturile bronhiolelor precedente. Epiteliul este simplu, cilindric, cu încă și mai multe celule neciliate, corionul și stratul muscular sînt reduse, glandele dispar, iar adventicea lipsește.

Bronhiolele respiratorii au la adult un diametru de aproximativ 0,5 mm. Epiteliul care le tapetează este simplu, cilindric ciliat și pe alocuri neciliat, fără celule caliciforme. În ultima lor porțiune, epiteliul devine neciliat și cubic. Dispariția progresivă a celulelor ciliate este precedată de dispariția celulelor caliciforme pentru a se evita obstruarea bronhiilor cu mucusul produs de aceste glande unicelulare, ce va fi mobilizat de mișcarea ciliară spre bronhiile mai mari. Corionul este de fapt o textură de fibre colagene, mușchi netezi și fibre elastice. Pe fața opusă arterei pulmonare, din peretele acestor bronhii, înmuguresc alveole solitare, ceea ce le conferă numele de bronhii respiratorii.

Scanned with OKEN Scanner

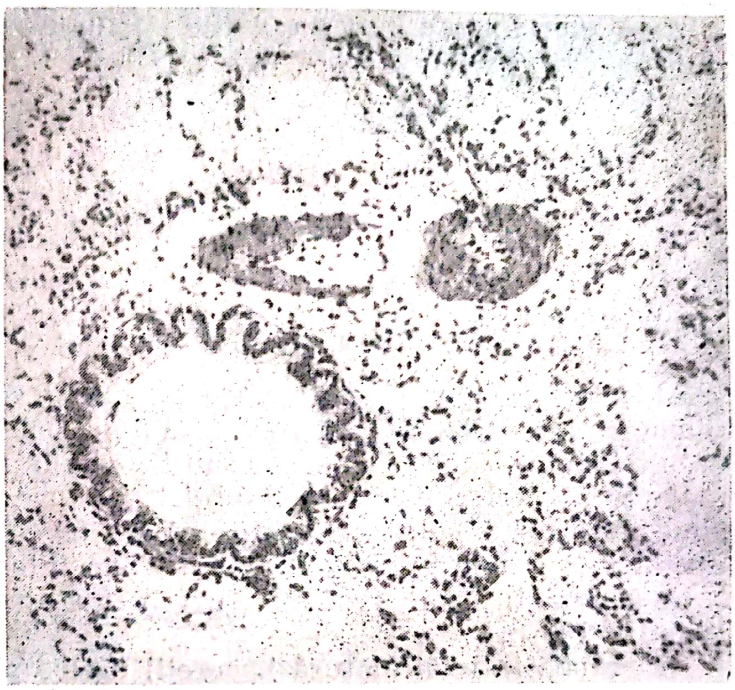

Fig. 94. Pulmon (ob. 10.) Se remarcă lumenul festonat al bronhiolei intralobulare.

Canalele alveolare sînt lungi şi repetat ramificate. Peretele lor este de fapt discontinuu, fiind constituit în cea mai mare parte din deschiderile sacilor alveolari şi ale alveolelor (fig. 93 şi 95). Între aceste orificii de deschidere, peretele mai cuprinde cîmpuri de fibre colagene, elastice şi fibre musculare în reţea.

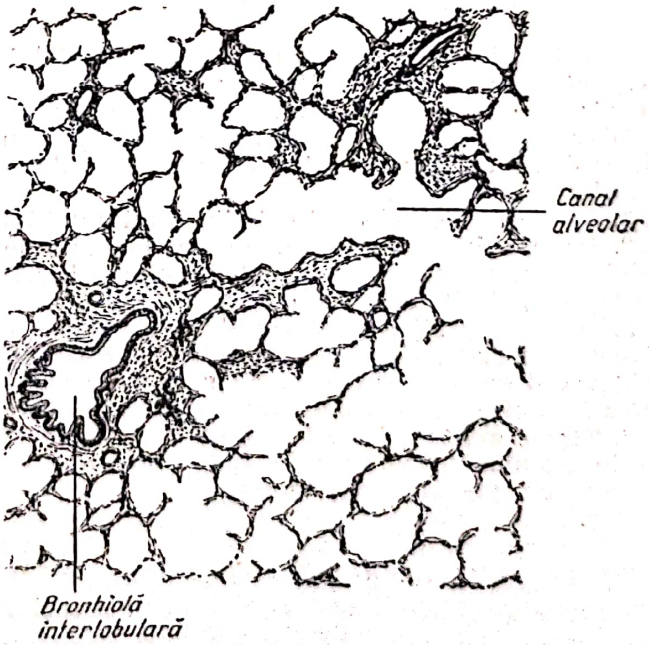

Fig. 95. Pulmon — schemă. A se remarca bronhiola intralobulară (lumen festonat) care se continuă cu bronhiola terminală.

Scanned with OKEN Scanner

Sacii alveolari au peretele delimitat numai de alveole. Mai pot persista fibre colagene și reticulare așezate în jurul orificiilor de deschidere ale alveolelor.

Totalitatea conductelor aerifere și cavităților respiratorii provenite dintr-o bronhie terminală poartă numele de *acin pulmonar*. Bronhiola respiratorie, canalele alveolare, sacii alveolari și alveolele dependente de bronhiola respiratorie respectivă constituie o *unitate respiratorie*.

ALVEOLELE PULMONARE

Alveolele pulmonare sînt spații mici, poliedrice, destinse de aer, cu un diametru de 100—300 microni. Peretele prin care alveola comunică cu sacul alveolar, canalul alveolar sau bronhiola respiratorie, lipsește.

Pereții alveolari sînt foarte subțiri, măsurînd între 0,1—3 microni. Grosimea variază în diferitele porțiuni ale alveolei, fiind minimă la fundul alveolei și maximă la nivelul pintenilor interalveolari.

Suprafața tuturor alveolelor, deci suprafața respiratorie, este de aproximativ 100 m².

Din cauza intimei alăturări, pereții dintre alveole sînt sudați, așa încît nu se poate distinge individualitatea pereților unei alveole față de pereții alveolei vecine. Este vorba de fapt de *septuri interalveolare* care deservesc alveolele de ambele părți, cu excepția alveolelor de suprafață sau a celor care nu vin în contact mutual. Un sept alveolar rezultă din alăturarea pereților a două alveole adiacente, pereți separați de un țesut conjunctiv care găzduiește capilarele sanguine.

Structura peretelui alveolar a fost mult timp unul din subiectele cele mai controversate ale histologiei.

Principalele teme de dispută asupra peretelui alveolar au fost: existența sau inexistența unui înveliș epitelial alveolar, continuitatea sau discontinuitatea acestui înveliș și originea (ectodermică sau mezodermică) a celulelor alveolare.

Discuțiile privitoare la existența unui epiteliu alveolar continuu sau discontinuu durează de aproximativ 120 de ani. Teoriile emise în acest sens au fost următoarele:

1. Teoria existenței unui epiteliu continuu format din celule cubice, mici, nucleate.
2. Ipoteza după care alveolele sînt tapetate de un epiteliu continuu constituit din celule nucleate mici, alternînd cu cîmpuri citoplasmatice aplatisate, aparent fără nucleu — „plăcile anucleate".
3. Rețelele capilare ale alveolelor ar putea fi acoperite numai de cîteva celule alveolare izolate, deci de un epiteliu discontinuu; celulele alveolare (septale) cu originea discutată (entodermală sau mezodermală), cubice sau chiar aplatisate ar intra în alcătuirea acestui înveliș epitelial discontinuu.
4. Teoria existenței unui epiteliu alveolar continuu compus din celule foarte aplatisate, asemănătoare cu cele endoteliale sau mezoteliale. Această ipoteză poate fi considerată precursoarea concepției ultrastructurale moderne asupra învelișului alveolar.

Microscopia electronică a permis evidențierea structurii reale a septurilor alveolare: lame conjunctivo-capilare flancate de ambele părți de un înveliș epitelial foarte subțire, acoperit de o peliculă fină de fluid.

Scanned with OKEN Scanner

Peretele alveolar. Peretele unei alveole pulmonare este alcătuit din:
— Înveliş epitelial acoperit de un strat de fluid tensioactiv şi aşezat pe o membrană bazală.
— Ţesut conjunctiv cu fibre reticulinice, elastice şi celule alveolare.
— Reţea de capilare.

Învelişul epitelial alveolar. Epiteliul alveolar este vizibil la microscopul fotonic numai prin unele tehnici speciale, grosimea lui fiind de 0,1 microni. La microscopul electronic, în epiteliul alveolar, au fost evidenţiate trei tipuri de celule, celulele de tip I sau *pneumonocitele membranoase*, celulele de tip II sau *pneumonocitele granuloase*, iar în ultima vreme s-a descris *celula cu margine în perie*, similară cu aceea din epiteliul traheal (fig. 96).

Celulele de tip I sau pneumonocitele membranoase emit văluri citoplasmatice subţiri sub 0,1 microni care acoperă cea mai mare parte a pereţilor alveolari, inclusiv capilarele sanguine. Aceste văluri corespund „plăcilor anucleate" din ipotezele mai vechi asupra peretelui alveolar. Citoplasma acestor celule este puţin diferenţiată. Celulele de tip I se

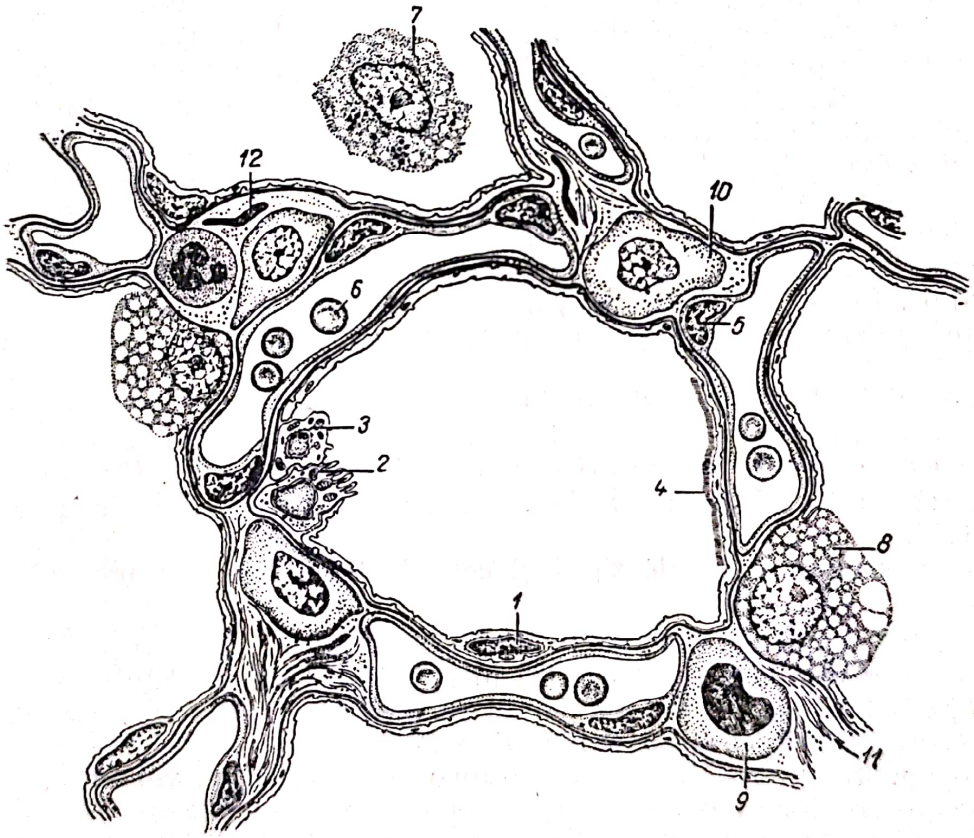

Fig. 96. Învelişul epitelial alveolar (ultrastructură):
1 — pneumocit de tip I (membranos); *2* — pneumocit de tip II (cu incluziuni fosfolipidice); *3* — celulă cu margine în perie; *4* — fluidul tensioactiv; *5* — celulă a endoteliului capilar sprijinită pe membrana bazală a capilarului; *6* — hematia; *7* — macrofag alveolar; *8* — celulă epitelială secretorie de suprafaţă; *9* — monocit; *10* — celula conjunctivă; *11* — fibre de reticulină; *12* — fibre elastice.

Scanned with OKEN Scanner

articulează cu pneumonocitele granuloase şi cu celulele cu margine în perie, reflectîndu-şi vălurile pe pereţii lor laterali, nelăsînd liber decît polul apical al acestor celule.

Pneumocitele granuloase sau celulele de tip II, sau celulele alveolare mari sînt masive, intercalate şi solidarizate prin desmozomi de celulele precedente. Se întîlnesc în proporţie de 6—7 celule pentru o alveolă, reprezentînd 10% din greutatea parenchimului pulmonar. Numărul lor poate varia în diferite condiţii fiziologice şi patologice. Polul apical, liber în alveolă, este prevăzut cu microvilozităţi. Citoplasma este bogată în mitocondrii, posedă un aparat Golgi evident şi un reticul endoplasmatic abundent. Acest tip celular mai este cunoscut şi sub numele de *celula cu incluziuni fosfolipidice* din cauza marii bogăţii în granule cu compoziţie fosfolipidică înconjurate de citomembrane, uneori chiar cu figuri mielinice. Prezenţa acestor vacuole lamelate a incitat numeroase discuţii. Pe baza evidenţierii citochimice la nivelul acestor formaţiuni a unor hidrolaze acide lizozomale ca fosfataza acidă, arilsulfataza, β-glucuronidaza etc., ele au fost considerate drept derivaţi ai lizozomilor sau ai corpilor multiveziculari. Există însă dovezi că aceste celule au un intens metabolism secretor şi că la nivelul lor este elaborat stratul de fluid tensioactiv de pe suprafaţa epiteliului alveolar, şi în special fosfolipidele acestuia. Aceste celule sînt foarte bine echipate cu enzime oxidative ale şuntului pentozic şi enzime glicolitice. În comparaţie cu alte organe, plămînii sînt foarte bogaţi în lipide, mai ales lecitină, fosfoetanolamină, sfingomielină, cu predominenţa acizilor graşi saturaţi. Structurile lamelare fosfolipidice din citoplasma pneumonocitelor de tip II ar reprezenta sediile de acumulare a materialului lipidic complex, sintetizat la nivelul mitocondriilor. Într-o etapă ulterioară, acest material urmează să fie secretat prin mecanism merocrin pentru a forma pelicula tensioactivă a alveolelor.

Tot celulele de tip II mai sînt implicate şi în secreţia sialomucinei, prezentă de asemenea în pelicula de fluid, deşi nu se ştie încă dacă elaborarea acestor mucoide trece prin incluziunile fosfolipidice. Unii autori desemnează aceste celule şi sub denumirea de celule epiteliale secretorii de suprafaţă.

Între pneumonocitele de tip I şi cele de tip II există forme de tranziţie.

Un al treilea tip de pneumonocit — *celula cu margine în perie* — este similar cu celula omonimă descrisă în epiteliul traheal. Celula are microvilozităţi lungi, regulat dispuse, iar în citoplasmă există filamente citoplasmatice care se îndreaptă spre microvilozităţi. Celula mai conţine granule de β-glicogen. Pneumocitele de tip I o înconjură strîns cu vălurile lor citoplasmatice, realizînd o mare suprafaţă de contact reciproc. Celulele cu margine în perie se găsesc în proporţie de 5—10% faţă de restul celulelor epiteliale dintr-o alveolă şi sînt localizate central şi distal în acinul pulmonar. Rolul lor nu este încă precizat. Microvilozităţile asemănătoare cu ale enterocitelor ar îndreptăţi atribuirea unui rol de absorbţie al transudatului alveolar. Alţi autori le consideră drept chemoreceptori, ceea

Scanned with OKEN Scanner

ce readuce în discuţie existenţa unor terminaţii nervoase la nivelul alveolelor pulmonare.

Stratul de fluid tensioactiv. Aproximativ 2/3 din elasticitatea plămînilor este datorată tensiunii superficiale pulmonare care se opune atelectaziei alveolelor în cursul respiraţiei, mai ales a expiraţiei. Studii biochimice şi biofizice au dovedit existenţa pe suprafaţa epiteliului alveolar a unui strat subţire de material cu o importantă tensiune superficială, care a fost numit „surfactant". S-a constatat că este vorba de fosfolipide cu predominenţa dipalmitoil lecitinei, precum şi de un procent de proteine şi de mucopolizaharide.

O serie de cercetări caracterizează surfactantul drept un strat cu o grosime aparent neuniformă de 100 Å — 0,5 microni, cu cel puţin două stări fizice diferite, globule şi micelii. Uneori poate apărea o dispoziţie lamelară periodică sau chiar structuri trilaminare asemănătoare cu unitatea de membrană.

Prezenţa mucinei pe suprafaţa celulelor epiteliale ale învelişului alveolar a fost evidenţiată de C h a s e (1959) şi a fost identificată cu sialomucina. Aceste mucopolizaharide ar fi independente de glicocalix. Rolul mucinei ar fi mai degrabă protector, de captare şi îndepărtare a particulelor străine, la fel ca în căile respiratorii. Totuşi nu este exclusă formarea unor complexe între carbohidraţii şi fosfolipidele din fluidul tensioactiv, deoarece apar împreună în aceeaşi fracţiune în extractele de plămîni. Natura acestor complexe şi rolul mucopolizaharidelor în tensiunea superficială alveolară nu sînt încă precizate. Se presupune că stratul de fluid tensioactiv este secretat de către pneumonocitele de tip II, fosfolipidele provenind din incluziile lamelate fosfolipidice, iar mucopolizaharidele probabil din aparatul Golgi.

În afară de rolul antiatelectatic, care este cel mai important, fluidul tensioactiv facilitează schimburile de gaze şi serveşte drept suport pentru mişcările amoeboide ale macrofagelor alveolare.

Membrana bazală are două zone: lamina lucidă şi lamina densă. Menţinerea integrităţii membranei bazale în inflamaţii este esenţială pentru reconstituirea tisulară.

Sub membrana bazală a epiteliului alveolar poate exista un foarte subţire strat de *ţesut conjunctiv, zona diffusa.* Acest ţesut conjunctiv, situat între membrana bazală a epiteliului alveolar şi membrana bazală a endoteliului capilar, poate dispărea acolo unde cele două membrane bazale se sudează.

Zona diffusa cuprinde *fibre conjunctive* şi celule de natură conjunctivă, *celulele alveolare,* insinuate printre capilare, precum şi celule migrate din patul capilar.

Scheletul peretelui alveolar este construit predominent din *fibre de reticulină,* dispuse sub membranele bazale şi în jurul capilarelor pe care le susţin, precum şi în reţea în peretele alveolelor. Plămînul este unul din organele cele mai bogate în reticulină din organism. Fibrele reticulare ar proteja alveolele împotriva unei supraextensii în inspiraţie.

Scanned with OKEN Scanner

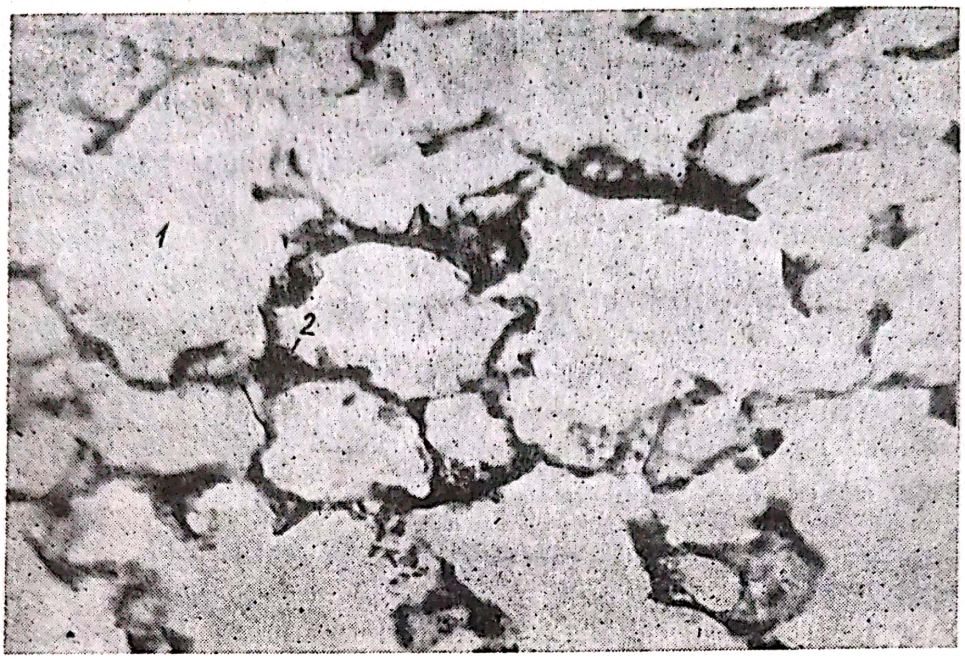

Fig. 97. Peretele alveolar. Distribuţia fibrelor elastice:
1 — alveole; *2* — fibre elastice (secţiune histologică colorată cu orceină).

Fibrele elastice (fig. 97 şi 98), deşi nu atît de numeroase ca fibrele de reticulină, sînt foarte abundente în peretele alveolar, continuîndu-se cu reţeaua elastică a canalelor alveolare. Ele formează o reţea comună pentru alveolele adiacente, cu o densificare în jurul orificiului de intrare al alveolei. La nou-născut există numai aceste fibre orificiale. Reţeaua de fibre elastice dublează şi întăreşte deci reţeaua reticulinică, permiţînd extinderea şi revenirea alveolelor în cursul mişcărilor respiratorii.

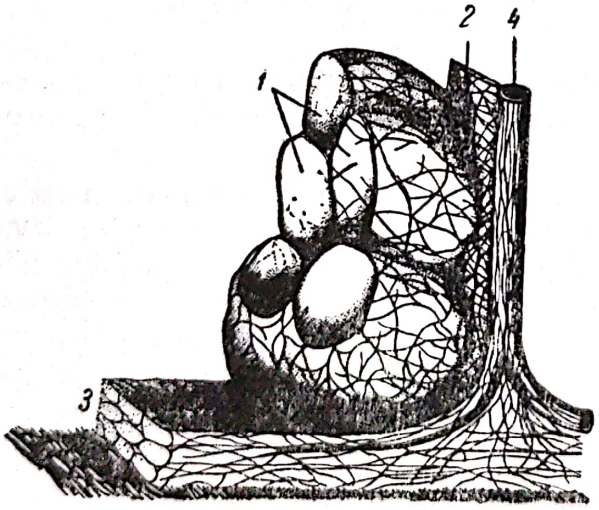

Fig. 98. Schema reţelei elastice în peretele alveolar:
1 — saci alveolari; *2* — reţeaua elastică a peretelui alveolar; *3* — fibre elastice în ţesutul conjunctiv interlobular; *4* — venă interlobulară.

Fibrele colagene sînt rare şi ar avea un rol de frînare a mişcărilor de expansiune ale alveolelor. Sînt localizate mai mult periorificial, mai puţin în restul alveolelor. Se continuă cu fibrele colagene din peretele bronhiolelor.

Rare *fibre musculare netede* pot fi găsite, în orificiile de comunicare cu canalele sau cu sacii alveolari.

Substanţa fundamentală amorfă înglobează capilarele, fibrele conjunctive şi celulele alveolare.

Celulele alveolare mai sînt cunoscute şi sub numele de „celule septale", *Nieschenzelle* (celule cuibărite la joncţiunile dintre pereţii

alveolari), „macrofage alveolare" sau „pulmonare", „histiocite alveolare" sau „respiratorii", sau „pulmonare". Diversitatea denumirilor reflectă controversele și confuzia care au existat pînă la evidențierea electronmicroscopică a peretelui alveolar. Nici în prezent originea entoblastică sau mezoblastică a acestei celule nu este definitiv stabilită.

Celulele alveolare se găsesc în număr de aproximativ 10 pentru fiecare alveolă. Sînt celule cu diametrul de aproximativ 7—14 microni. Forma este variabilă, avînd și proprietăți amoeboide. Nucleul ocupă o mare parte din citoplasmă, măsurînd 6—8 microni în diametru, este rotunjit și excentric, cu o rețea evidentă de cromatină și 1—2 nucleoli. Citoplasma conține granule dispersate de condriom, un aparat Golgi juxtanuclear abundent, reticul endoplasmatic neted. Numeroșii lizozomi pot fi vizualizați și prin evidențierea histochimică a unor intense activități ale β-glucuronidazei, fosfatazei acide, sulfatazei, caracteristice pentru macrofage în general. Prezența și aspectul unor incluziuni de natură lipidică au dus la descrierea a două tipuri de celule alveolare: granulare și vacuolare.

Celulele alveolare pot fi localizate și în grosimea septurilor interalveolare, între pneumonocitele epiteliului alveolar și pot fi libere în cavitatea alveolelor. Aceste diferite localizări se datoresc mobilității celulelor prin amoeboidism, care le permite traversarea membranei bazale și a epiteliului și trecerea în lumenul alveolar și al căilor respiratorii, de unde sînt eliminate prin spută. Ele sînt supuse astfel unui proces activ de descuamare și reînnoire al cărui ritm depinde de sex, specie și vîrstă. S-a dovedit că 2/3 din celulele septale sînt reînnoite într-o săptămînă. Eliminarea lor poate urma calea țesutului conjunctiv al peretelui alveolar pînă la capilarele limfatice bronhiolare, septurile alveolare fiind lipsite de vase limfatice.

Celulele alveolare sînt fagocite și macrofage. În citoplasma acestor macrofage eliminate prin spută pot fi regăsite particule din pulberile inhalate. De aceea, aceste celule mai sînt numite *„celule de praf"*. *„Celulele spumoase"*, cu o citoplasmă de aspect spumos, reprezintă o etapă de eliminare a celulelor alveolare. Macrofagele septale fagocitează eritrocite întregi sau fragmentare în plămînii de stază, ele apărînd apoi încărcate cu granule de hemosiderină, constituind așa-numitele *„celule cardiace"* din sputa cardiacilor. Celulele gigante de corp străin sau celulele Langherhans multinucleate provin tot din celulele alveolare.

Originea macrofagelor alveolare a provocat controverse care nu s-au stins nici astăzi. Unii autori susțin că aceste celule ar proveni din entoderm, adică din epiteliul alveolar continuu embrionar. Alții le atribuie o origine mezodermică, fie din mezenchimul embrionar al plămînului în dezvoltare, fie din monocitele circulante, fie din endoteliul capilar. Recent, intensele activități ale unor hidrolaze acide atît în pneumonocitele de tip II cît și în lizozomii macrofagelor septale, precum și prezența incluziunilor lipidice în ambele tipuri celulare, au făcut să apară o nouă ipoteză pentru originea macrofagelor, și anume proveniența din ce-

Scanned with OKEN Scanner

lulele de tip II ale epiteliului alveolar. Deşi originea mezenchimală pare mai bine argumentată, mai ales de la descrierea electronomicroscopică a epiteliului alveolar, pînă în prezent această problemă nu este considerată ca rezolvată.

Celulele sanguine migrate în septurile alveolare sînt, în afară de eritrocite ce vor fi fagocitate de macrofage, limfocite şi granulocite în număr apreciabil. Acestea traversează epiteliul, căzînd în alveole. Acest proces pare să fie unul din modalităţile de eliminare al leucocitelor din organism.

Capilarele alveolare alcătuiesc *componenta majoră a septurilor alveolare*. Ele ocupă în plămînul viu aproximativ 75% din suprafaţa totală a alveolelor. Sînt capilare cu perete continuu. Au un diametru de 10—12 microni şi o grosime a peretelui endotelial de 1 micron. Au fost descrise capilare mici (cu peretele delimitat în secţiune transversală de o singură celulă endotelială, permiţînd trecerea unui singur şir de eritrocite) şi capilare mai largi.

Recent, prin cercetări electronomicroscopice, s-a descris existenţa unei foiţe de ţesut conjunctiv în grosimea septului alveolar, între reţelele capilare ale celor două alveole adiacente. Această lamă de ţesut conjunctiv ar fi continuă cu manşoanele de ţesut conjunctiv perivascular. Ea este străbătută de anastomoze între cele două reţele capilare ale celor două alveole separate de această lamă conjunctivă. Rolul acestei foiţe de ţesut conjunctiv ar fi acela de a suplini vasele limfatice inexistente în pereţii alveolari.

Bariera hematoaeriană

Schimburile de gaze între hemoglobina eritrocitelor şi aerul alveolar vor trebui să se efectueze prin următoarele straturi:

1. Stratul de fluid tensioactiv.
2. Epiteliul alveolar.
3. Membrana bazală a epiteliului alveolar.
4. Zona diffusa (acolo unde există).
5. Membrana bazală a endoteliului capilar.
6. Endoteliul capilar.
7. Plasma sanguină.
8. Membrana plasmatică a eritrocitului.

Porii alveolari

Descrişi de multă vreme, porii alveolari permit comunicarea între două alveole învecinate. Sînt orificii de 7—9 microni diametru, situate printre ansele capilare. O alveolă poate conţine aproximativ 1—6 pori. Ei au fost găsiţi şi în imaginile electronomicroscopice. În general se consideră că porii apar prin descuamarea celulelor alveolare. Existenţa porilor facilitează diseminarea proceselor patologice la toate alveolele unui lobul pulmonar.

Scanned with OKEN Scanner

Vascularizaţia sanguină a plămînilor

Plămînii au o dublă vascularizaţie: una provenită din artera pulmonară, aducînd sînge venos din ventriculul stîng şi a doua furnizată de arterele bronhice, aducînd sînge arterial din aortă. Reîntoarcerea în circulaţia generală se face prin venele pulmonare şi bronhice.

Artera pulmonară şi ramurile ei. Artera pulmonară este o arteră de tip muscular a cărei tunică medie este însă suplimentată de un număr de lame elastice concentrice. Adventicea conţine numeroase fibre colagene. Ramurile arterei pulmonare au aceeaşi organizare structurală, dar la o scară mai mică.

Ramificarea arterei pulmonare urmăreşte ramificarea bronhiilor, faţă de care ramurile arterei pulmonare se situează posterior şi superior.

Penultima ramură a arterei urmează bronhiola respiratorie, dînd două feluri de ramuri. O mică parte din ramuri este destinată pereţilor alveolelor şi bronhiei respiratorii la nivelul căreia se realizează anastomoze capilare cu ramificaţii ale arterei bronhice. Cea mai mare parte a sîngelui trece însă prin ramuri ce însoţesc canalele alveolare spre capilarele alveolare.

Vena pulmonară şi ramurile ei. Vena pulmonară are o structură asemănătoare cu a arterei omonime. Ţesutul elastic din medie este de asemenea abundent şi dispus concentric, dar este vorba de fibre şi nu de lame elastice. Spre deosebire de ramurile arterei pulmonare, ramurile venei pulmonare nu însoţesc bronhiile intralobulare, ci sînt localizate în septurile conjunctive interlobulare şi chiar intersegmentare. Sîngele din anastomozele dintre artera pulmonară şi artera bronhică (de la nivelul bronhiolei respiratorii) este drenat tot spre venele pulmonare. Totodată, în circulaţia venoasă pulmonară ajunge şi sîngele venos neoxigenat al vaselor pleurale.

Arterele bronhice şi ramurile lor. Arterele bronhice sînt de tip muscular. Ramurile lor irigă peretele arborelui bronhic şi pleura. Venele bronhice urmează un drum invers pentru a-şi vărsa sîngele în vena azigos.

În concluzie, între sistemele vasculare pulmonar şi bronhic se realizează anastomoze la nivelul peretelui bronhiolei respiratorii şi la nivelul pleurei. Aceste anastomoze sînt importante în patologie.

Vascularizaţia limfatică a plămînilor

Vasele limfatice ale plămînilor pot fi împărţite în două plexuri: subpleural şi intrapulmonar, ambele drenate în vasele limfatice ale hilului.

Plexul subpleural este cel mai bine reprezentat la joncţiunile septurilor interlobulare cu pleura. Vasele acestui plex au valvule.

Plexul intrapulmonar este situat în jurul bronhiilor, în jurul ramurilor arterei pulmonare şi în jurul ramurilor venei pulmonare. Se pare că e lipsit de valvule. Septurile alveolare sînt lipsite de vase limfatice, deşi prin marea suprafaţă a alveolelor pulmonare se realizează totuşi o resorbţie a fluidului intraalveolar, mai ales a exudatelor inflamatorii. Rolul

Scanned with OKEN Scanner

foiţei de ţesut conjunctiv din grosimea septurilor alveolare (situată între reţelele capilare ale alveolelor adiacente) în drenarea fluidului extracelular spre limfaticele perivasculare ar putea fi esenţial.

Noduli şi ganglioni limfatici pot fi găsiţi pe traiectul plexurilor limfatice la nivelul hilului, la ramificaţiile bronhiilor şi subpleural.

Inervaţia plămînilor

Ramuri parasimpatice vagale şi fibre simpatice, precum şi fibre nervoase aferente formează la nivelul hilului plexul pulmonar posterior, din care ia naştere apoi plexul pulmonar anterior. Ambele au şi ganglioni nervoşi.

Din ambele plexuri pleacă fibre nervoase destinate arborelui bronhic, sistemului arterei pulmonare şi sistemului venei pulmonare. În peretele bronhiilor există fibre eferente destinate muşchiului Reisseissen (stimularea vagului produce bronhoconstricţie, iar a simpaticului bronhodilataţie) şi glandelor. S-au descris fine terminaţii nervoase incapsulate şi neincapsulate, pe lîngă şi în epiteliul bronhiolelor respiratorii şi canalelor alveolare. Existenţa terminaţiilor nervoase la nivelul septurilor alveolare este încă discutată. Ele au fost descrise de către I. T. Niculescu şi colab. (1952). Se consideră că terminaţiile nervoase intraalveolare sînt implicate în reflexe respiratorii, declanşate de distensia respiratorie şi de revenirea expiratorie a alveolelor, ca şi în reflexele locale şi de tuse. Este posibil ca unele terminaţii nervoase să contracteze joncţiuni epitelioneuronale cu celulele cu margine în perie, cu rol în chemorecepţie, iar alte terminaţii nervoase ar putea avea rol efector pentru secreţia stratului fluid tensioactiv de către pneumocitele granuloase.

Plexul nervos perivenos este prevăzut cu baroceptori.

PLEURA

Pleura este seroasa care căptuşeşte complet cavitatea pleurală. Ea este alcătuită dintr-o foiţă viscerală aderentă la plămîni şi dintr-o foiţă parietală ce căptuşeşte cavitatea fiecărui hemitorace. Cele două foiţe se răsfrîng şi se continuă una cu alta la nivelul hilului.

În constituţia foiţei pleurale pot fi distinse următoarele straturi: endopleura, limitanta elastică externă şi stratul subpleural.

Stratul endopleural este superficial. El este constituit dintr-un mezoteliu şi un strat submezotelial. *Mezoteliul* este format din celule poliedrice, strîns alăturate prin desmozomi. Acest strat este foarte asemănător cu endoteliul vascular sau cu un epiteliu simplu pavimentos. Nucleii sînt rotunzi, fiind vorba de celule echidiametrice. *Stratul submezotelial* constă dintr-o foiţă subţire de ţesut conjunctiv cu fibre predominent elastice, dar şi cu fibre colagene şi cu rare celule (fibroblaste şi histiocite). Aici

Scanned with OKEN Scanner

mai pot fi găsiți foliculi limfoizi și terminații nervoase libere. Vascularizația acestui strat este săracă.

Stratul subpleural, situat profund, poate fi asemuit cu un corion. El este constituit dintr-un strat mai gros de țesut conjunctiv cu numeroase fibre elastice și histiocite. Vascularizația sanguină și limfatică este bogată. Se descriu numeroși lobuli limfoizi. Acest strat este mai bine dezvoltat la nivelul spațiilor interlobulare, unde se continuă cu septurile fine interlobulare.

Între stratul conjunctiv subpleural și parenchimul pulmonar există o demarcație realizată de membrana elastică internă — o textură de fibre elastice provenite din stratul subpleural și din rețeaua elastică a plămînului.

Scanned with OKEN Scanner

APARATUL URINAR

Aparatul urinar îndeplinește funcția de depurare a substanțelor rezultate din catabolismul organismului, îndeosebi a celor rezultate din degradarea substanțelor proteice.

Aparatul urinar este compus din *rinichi,* ce conține sistemul de filtrare a sîngelui, de secreție și excreție a urinei, precum și din *conductele excretorii* care pot fi sistematizate în conductele intrarenale — *canalele drepte* și *canalele papilare* — și conducte extrarenale — *calice, bazinet. ureter, vezica urinară* și *uretra.*

Histogeneză

Încă din a patra săptămînă de dezvoltare intrauterină, cea de-a treia foiță embrionară — *mezoblastul* — începe să se cliveze în trei lame: *lama paraaxială* care constituie somitele; *lama laterală* sau mezoblastul lateral care va forma somatopleura și splanhnopleura și *lama intermediară* sau mezoblastul intermediar care constituie *cordonul nefrogen.* Mezoblastul intermediar al regiunii cervicale și toracice se alungește și prin apariția în centrul său a unui orificiu se transformă într-un tubul ce poartă denumirea de *nefrotom,* care se fragmentează (se metamerizează) în același timp cu fragmentarea somitelor din lama paraaxială. Din nefrotoame se formează în ordine succesivă cele trei organe primare de excreție care sînt: *pronefrosul* care este de foarte scurtă durată; *mezonefrosul* care funcționează temporar între a doua și a patra lună de viață intrauterină și *metanefrosul* care va da naștere rinichiului permanent.

Pronefrosul. La om, pronefrosul apare în cea de a 4-a — a 5-a săptămînă de viață intrauterină, neavînd nici un moment funcțional. El este constituit la om din 7—10 tubuli rudimentari, corespunzînd primelor 5—10 somite, deci regiunii cervicale. Fiecare tubul prezintă cîte o extremitate medială veziculară. La unul din poli, această veziculă se alungește și se continuă cu un mic canalicul ce se curbează caudal în unghi drept. Porțiunile descendente (caudale) ale acestor canalicule se unesc între ele și formează un canal comun, numit *canalul lui Wolf* sau *ureterul primitiv,* care se deschide în cloacă. Părțile veziculare ale pronefrosului se deschid în cavitatea celomică. Către epiteliul lor se îndreaptă

Scanned with OKEN Scanner

un vas arterial provenit din aortă, care se capilarizează, înfundă peretele veziculei şi realizează un *glomerul extern*. Pronefrosul involuează şi dispare foarte repede, din el rămînînd numai partea iniţială a canalului lui Wolf. Veziculele şi canaliculele prime încep să regreseze cînd îşi fac apariţia ultimele vezicule pronefrotice caudale.

Mezonefrosul. Cînd pronefrosul începe să dispară, mezonefrosul îşi face apariţia în continuarea lui în regiunea toracică superioară din partea mijlocie a cordonului nefrogen şi este prezent la embrion la mijlocul celei de-a doua luni de viaţă intrauterină. Întinderea lui este destul de mare, la om fiind situat între a 10-a somită toracală şi a 5-a somită lombară, fiind denumit pentru aceasta rinichi toracolombar. Mezonefrosul apare astfel în continuarea tubulilor pronefrotici sub forma unor mase celulare globuloase, care iau repede aspectul unor vezicule, prin apariţia unei cavităţi centrale. Fiecare veziculă se alungeşte şi ia forma unui S, se continuă printr-un mic canalicul sau duct spre partea laterală, care se deschide în ureterul primitiv format de pronefros. În această regiune, ureterul primitiv poartă şi denumirea de tubul sau duct mezonefrotic. În dreptul fiecărei vezicule soseşte o ramură arterială care determină invaginarea peretelui medial vezicular şi formarea unui *glomerul intern*. Între a doua şi a patra lună de viaţă intrauterină, tubulii şi veziculele mezonefrosului încep să degenereze foarte repede în sens craniocaudal, persistînd numai extremitatea caudală a mezonefrosului, care se modifică şi se încorporează în sistemul genital pe cale de dezvoltare. Fragmente din extremitatea superioară a mezonefrosului pot rămîne însă ca ducte aberante lîngă testiculi sau ca *paraooforon* lîngă ovare. Ductul mezonefrogen sau *canalul lui Wolf*, sau *ureterul primitiv* va da naştere la bărbat epididimului, canalul deferent şi veziculelor seminale, iar la femeie dispare aproape complet, lăsînd numai cîteva resturi care constituie *epooforonul*. La ambele sexe, capătul inferior al tubului mezonefrotic dă naştere *mugurelui ureteral* care va forma ureterul, o parte din vezica urinară şi uretra.

Metanefrosul sau rinichiul definitiv începe să apară către luna a 3-a şi a 5-a de viaţă intrauterină, o dată cu începerea regresiunii mezonefrosului El derivă din partea caudală a cordonului nefrogen, în dreptul zonei metanefrogene situată în regiunea sacrată a embrionului (fig. 99). *Partea excretorie* a rinichiului ia naştere din mugurele ureteral care se dezvoltă mult şi se îndreaptă către zona

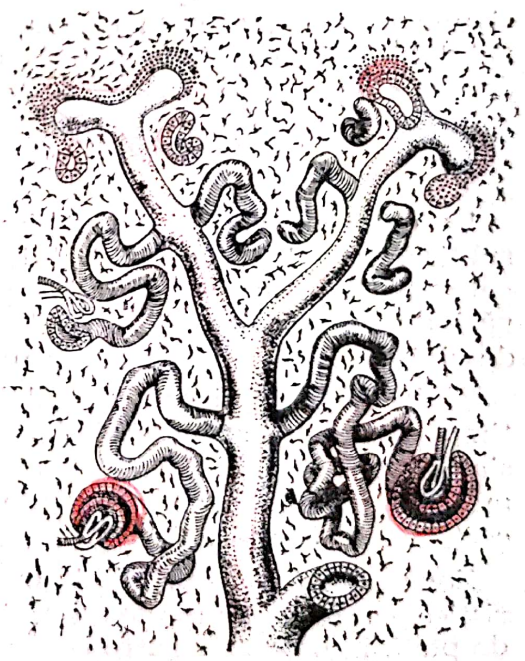

Fig. 99. Histogeneza rinichiului.

metanefrogenă. Extremitatea sa superioară se bifurcă, capetele terminale ale celor două braţe tubulare se înfundă în ţesutul metanefrogen, unde vor da naştere bazinetului, apoi marilor şi micilor calice şi, în final, tubilor colectori din rinichi. Capătul distal va forma ureterul, vezica urinară şi uretra. ***Sistemul sau partea secretorie*** ia naştere din blastemul metanefrogen din care se formează mase celulare ce vin să coafeze extremitatea superioară a fiecărui tub colector. Fiecare grup celular apare la început ca un tub celular plin, apoi un tub ce prezintă central un lumen. Prin extremitatea caudală, tubul intră în contact şi stabileşte o anastomoză cu capătul superior al tubului colector. Extremitatea opusă a tubului metanefrotic se invaginează, ia forma unei vezicule şi primeşte un mănunchi de capilare sanguine, transformîndu-se în glomerul. Tot din vezicula renală, iau naştere prin alungirea uneia din extremităţile sale şi celelalte părţi ale nefronului (tubii contorţi şi ansa lui Henle).

Metanefrosul, situat la început în regiunea lombară inferioară şi sacrată, se deplasează apoi în direcţie cranială. Această ascensiune a rinichiului se datoreşte diminuării continue a mugurelui ureteral. Metanefrosul începe să funcţioneze către sfîrşitul vieţii intrauterine, în ultima perioadă a gestaţiei.

RINICHIUL (Ren.)

Este un organ pereche situat în loja renală. El este alcătuit dintr-un parenchim şi o stromă vasculo-conjunctivă. Forma lui este caracteristică, amintind în mare aspectul unei boabe de cafea, cu o suprafaţă convexă şi una concavă, aceasta din urmă reprezentînd *hilul* rinichiului. La nivelul hilului se află emergenţa ureterului, vasele şi nervii renali.

ORGANIZAREA GENERALĂ

CAPSULA FIBROSA

La exterior, rinichiul este învelit de o *capsulă* conjunctivă fibroasă, subţire, care la nivelul hilului se răsfrînge şi se continuă cu peretele calicelui. La nivelul capsulei predomină fibrele colagene, printre ele găsindu-se rare fibre de reticulină sau elastice. Capsula se detaşează uşor de rinichi. Faţa externă a capsulei este acoperită de grăsimea perirenală.

Rinichiul omului este multilobat, dar fără o demarcare a lobilor, în timp ce la alte specii (şobolan, iepure), rinichiul este alcătuit dintr-un singur lob. Rinichiul este format din două zone distincte, numite *zona medulară* (Medulla renis) în interior, în apropierea hilului renal; şi *zona corticală* (Cortex renis), spre exterior.

Zona medulară cuprinde la om un număr de 6—18 formaţiuni caracteristice ca formă, numite *piramidele Malpighi*. Baza piramidei este îndreptată întotdeauna către cortex, iar vîrful către calice. Aspectul fiecărei piramide este striat, datorită intercalării la nivelul lor a numeroase vase

(striuri roşietice) şi a tubilor paraleli (striuri albe). Vîrful unei singure piramide, sau mai rar a două-trei unite, poartă denumirea de *papilă*. Fiecare papilă este perforată de 10—25 orificii, numite *orificii papilare*, care se deschid în nişte cămăruţe mici, în număr de 8, numite *calicele urinare* sau *calicele mici*. Acestea, prin unire, realizează trei buzunare sau cămăruţe mai mari, numite *calicele majore*, care se continuă înspre hilul rinichiului cu *bazinetul*. Bazinetul la nivelul hilului, se continuă cu *ureterul*.

De la baza fiecărei piramide Malpighi pornesc înspre zona corticală prelungiri sub formă de con sau piramidă, numite *piramidele Ferrein* (fig. 100). În număr de 400—500 de fiecare rinichi, acestea apar îndreptate cu vîrful către capsula conjunctivă pe care însă nu o ating şi cu baza către zona medulară, deci către baza piramidei Malpighi.

Zona corticală sau cortexul renal înconjură la periferie zona medulară. Aspectul ei este granular (puncte de culoare roşie-închis), datorită prezenţei la acest nivel a glomerulilor renali. Ea este compusă dintr-o zonă îngustă, situată imediat sub capsula rinichiului, numită *zonă corticală subcapsulară* sau *cortex corticis* şi o *zonă labirintică* (fig. 100), care înconjură fiecare piramidă Ferrein. Prelungiri ale substanţei corticale pătrund în medulară printre piramidele Malpighi, sub forma unor expansiuni ce poartă denumirea de *coloanele lui Bertin*.

PAPILA RENIS → FORAMINA PAPILARIA ~ AREA CRIBROSA

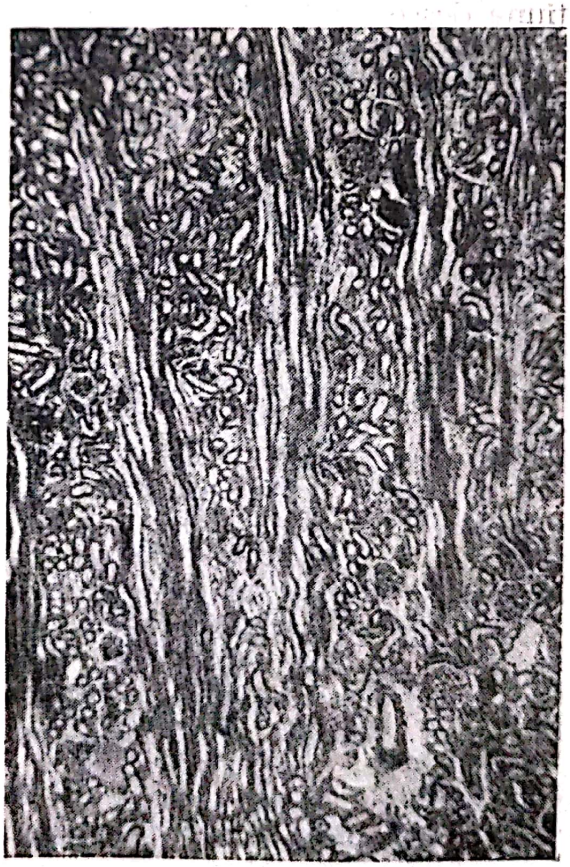

Fig. 100. Rinichi. Microfotografie cu obiectiv de lupă. Secţiune la nivelul zonei labirintice. Se remarcă piramidele Ferrein, sub forma unor prelungiri ale substanţei medulare în substanţa corticală. În piramidele Ferrein şi în substanţa medulară, tubii uriniferi au fost secţionaţi longitudinal. Substanţa corticală este dispusă printre piramidele Ferrein şi este alcătuită de segmentele tubilor uriniferi secţionaţi transversal (cele două segmente contorte) şi de corpusculi Malpighi. În substanţa corticală labirintică pot fi remarcate şi arteriole interlobulare secţionate transversal.

Scanned with OKEN Scanner

Dispoziția formațiunilor medularei și ale corticalei permit delimitarea la nivelul rinichiului a lobilor și a lobulilor renali.

Lobul renal este format dintr-o piramidă Malpighi și substanța corticală care îl încadrează. Delimitarea este dată de axul central al celor două coloane Bertin adiacente, prin care trec arterele interlobare.

Lobulul renal aparține numai corticalei, fiind constituit dintr-o piramidă Ferrein, împreună cu substanța corticală care o înconjură. Delimitarea lobulului renal este dată de artera și vena interlobulară.

În alcătuirea rinichiului intră un parenchim și un țesut vasculo-conjunctiv. Parenchimul renal este format din celule epiteliale care realizează *nefronii*. Aceștia se găsesc în relații foarte strînse cu rețelele de capilare sanguine.

Nefronul reprezintă unitatea morfofuncțională a rinichiului. Nefronul este compus din corpusculul renal sau *corpusculul lui Malpighi,* situat întotdeauna în zona corticală a organului, și dintr-un conduct — *tubul urinifer* — situat atît în zona corticală cît și în zona medulară. După topografia și după traiectul său, tubul urinifer se împarte în: *tubul contort unu,* cu un traiect întortocheat, întotdeauna localizat în zona corticală și care dă urmare corpusculului Malpighi; *ansa Henle,* segmentul cu un traiect rectiliniu care se cudează în formă de ac de cap (cu o porțiune descendentă și alta ascendentă) și care este întotdeauna plasat în substanța medulară (fie în piramidele lui Ferrein, fie în piramidele Malpighi); *tubul contort doi,* care reprezintă porțiunea terminală a tubului urinifer, cu un traiect și o localizație similară primului segment.

După structura microscopică distingem: *un segment proximal* sau segmentul unu, cu o porțiune inițială contortă și o porțiune terminală rectilinie (porțiunea descendentă a ansei Henle); *un segment intermediar* sau segmentul subțire; și *un segment distal,* sau segmentul al treilea, cu o porțiune inițială rectilinie și o porțiune terminală contortă (fig. 101).

Cei doi rinichi ai omului adult cuprind între 2 și 4 milioane de nefroni. La naștere sînt constituiți cea mai mare parte din nefronii omului. Numai în primul an al copilăriei se mai formează un număr foarte restrîns de nefroni. În restul perioadei de dezvoltare a omului, pînă la maturitate, creșterea rinichiului nu se realizează pe seama înmulțirii nefronilor, ci prin mărirea lor. Datorită acestui fapt, în primii ani ai copilăriei pot fi remarcate modificări de aspect al rinichiului, în sensul că aspectul lobat (la suprafață) al rinichiului foetal se șterge în primii ani ai copilăriei, datorită creșterii raportului dintre corticală și medulară. La alte specii de animale, lobii renali rămîn separați (la păsări, la cetacee și la urs); la altele, limitele împărțirii în lobi se disting la suprafața rinichilor animalelor adulte — boul și porcul. În sfîrșit trebuie remarcat că, la unele specii, nefronii continuă să se formeze după nașterea animalului. Așa este cazul rinichiului de șobolan care la naștere prezintă numai 1/3 din nefronii rinichiului de la animalele adulte.

Scanned with OKEN Scanner

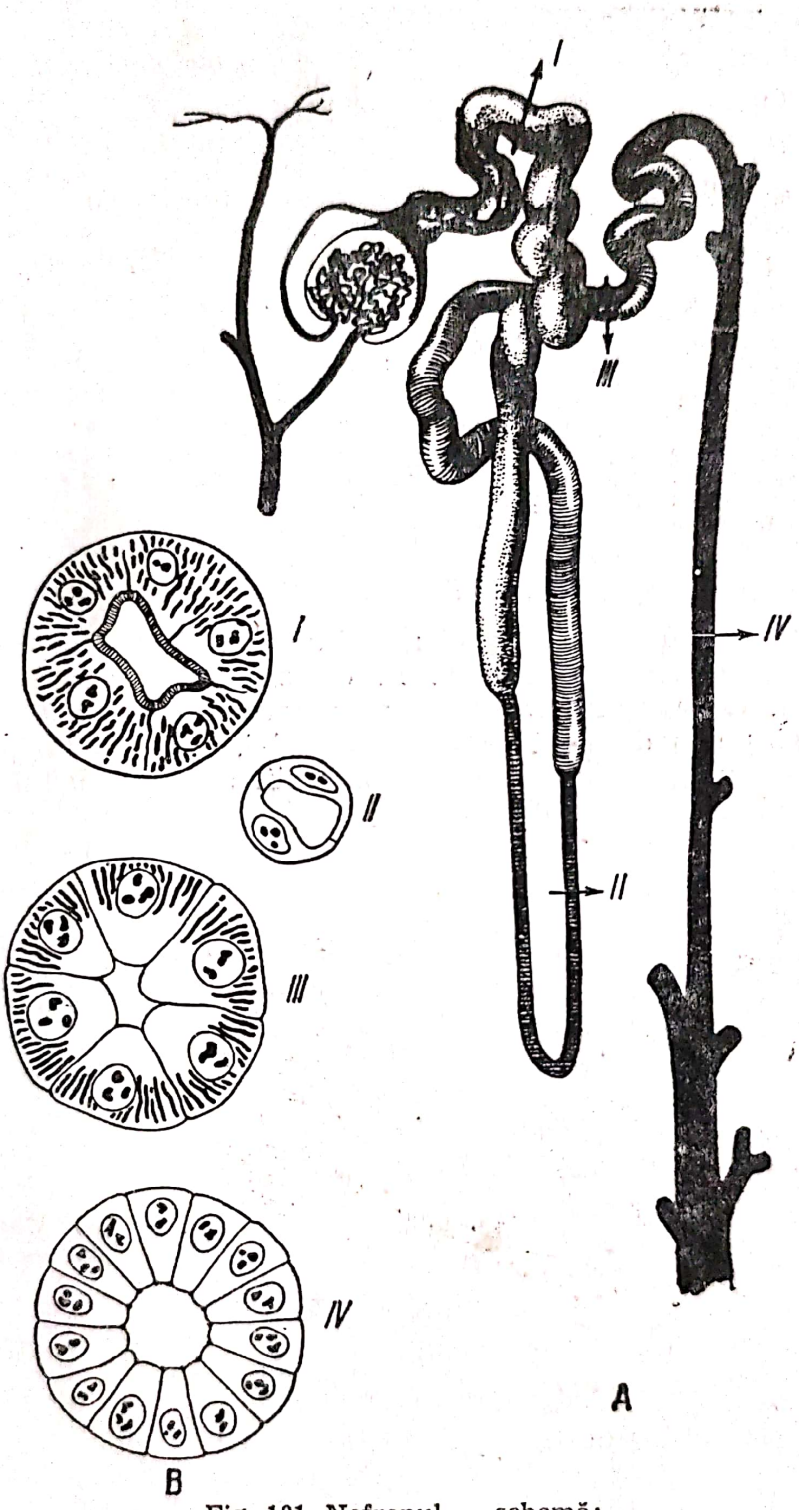

Fig. 101. Nefronul — schemă:
A: *I* — segmentul proximal nr. 1; *II* — segmentul subțire sau intermediar; *III* — segmentul distal sau nr. 3; *IV* — tubul colector. *B* — secțiuni transversale prin tubul urinifer (segmentele I, II, III) și tubul colector.

Scanned with OKEN Scanner

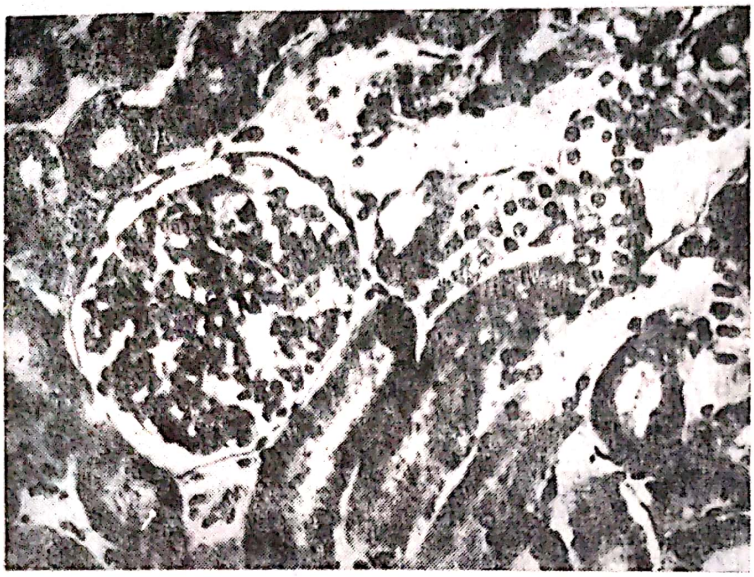

Fig. 102. Corpusculul renal — microfotografii × 400. Poate fi remarcată capsula Baumann și glomerulul capilar. În jurul corpusculilor se află numeroși tubi contorți secționați transversal sau oblic care se recunosc printr-o intensă colorabilitate îndeosebi la polul celular bazal. La o extremitate a figurii se disting tubii colectori (din piramida Ferrein învecinată) care au fost secționați oblic. Celulele tubilor colectori se recunosc prin citoplasma lor clară pe fondul căreia se detașează net nucleul celular.

Corpusculul renal *(Glomerulus corpusculi reni)*

Reprezintă porțiunea incipientă a nefronului, situată în zona corticală labirintică și în coloanele Bertin. În cortex corticis, numărul lor este foarte redus. Corpusculul Malpighi apare rotund-ovalar, de culoare roșietică închis pe fondul mai palid al corticalei, cu un diametru de 150—250 microni sau mai mare pentru glomerulii situați lîngă baza piramidelor Malpighi (fig. 102, 103).

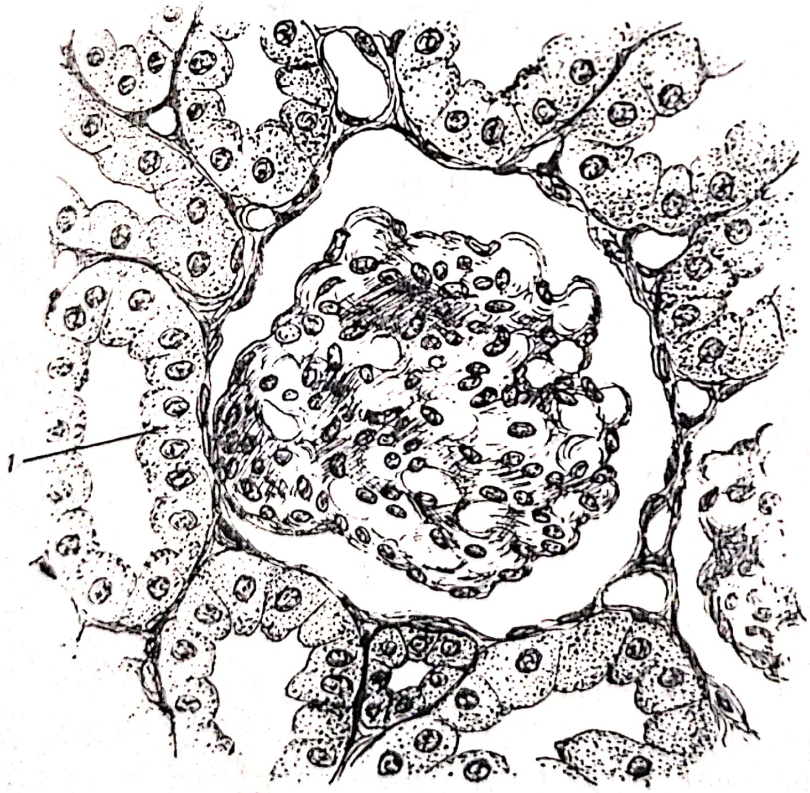

Fig. 103. Corpusculul renal — schemă.

Scanned with OKEN Scanner

Corpusculul renal (fig. 104) prezintă doi poli: unul *vascular*, prin care pătrunde arteriola aferentă și iese arteriola eferentă, și altul *urinar*, opus primului, de la care pleacă tubul contort proximal. Corpusculul renal este alcătuit din glomerulul sau *ghemul de capilare vasculare* aşe-

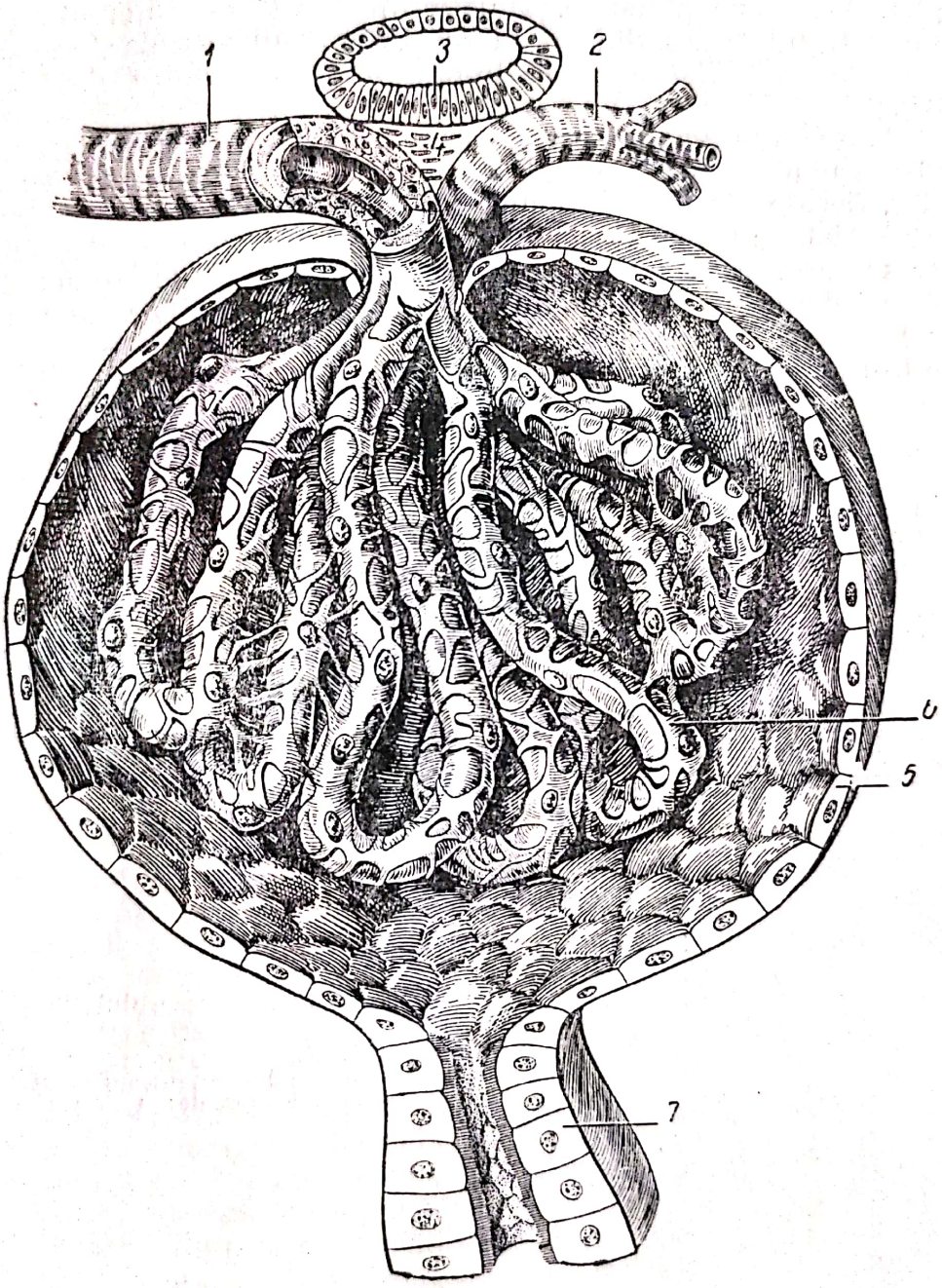

Fig. 104. Structura generală a corpusculului renal și a aparatului juxtaglomerular. Reprezentare în spațiu:
1 — arteriola aferentă; *2* — arteriola eferentă; *3* — macula densa; *4* — celulele lacisului; *5* — peretele parietal al capsulei Bowman; *6* — podocitele peretelui visceral al capsulei; *7* — segmentul proximal al tubului urinifer.

Scanned with OKEN Scanner

zat central, din *capsula lui Bowman,* prelungirea tubului urinifer, care învelește la periferie glomerulul vascular, și din *mezangiu,* care reprezintă componenta conjunctivă din interiorul corpusculului Malpighi, situat între capilare și membrană. Glomerulul vascular cuprinde o masă de capilare arteriale sinuoase, situate între arteriola aferentă și eferentă ce pătrund și ies din corpuscul prin polul vascular, realizînd o *rețea capilară mirabilă sau admirabilă* (interpusă între două artere) (fig. 104).

Arteriola aferentă (vas afferens), ramură a arterei interlobulare, ajunsă la polul vascular al glomerulului, dă naștere la 2—5 ramuri scurte. La rîndul lor, fiecare din aceste ramuri scurte se continuă în interiorul corpusculului Malpighi cu o serie de capilare, care spre polul opus celui vascular se recurbează și formează anse ce par a realiza o anumită lobulație vasculară intracorpusculară, asemănătoare feliilor de portocală (fig. 105).

În cadrul fiecărei anse capilare se realizează numeroase anastomoze, în timp ce între diferitele anse capilare, acestea sînt destul de reduse. Capilarele anselor revin către polul vascular, se reunesc într-un vas unic — arteriola eferentă — care părăsește corpusculul renal prin același pol prin care a pătruns arteriola aferentă.

Arteriola aferentă prezintă o adventiție foarte redusă, dar o tunică medie bine reprezentată, compusă din fibre musculare netede, dispuse circular. În apropierea polului vascular, structura tunicii medii se modifică. Celulele musculare netede se transformă în celule mioepiteliale

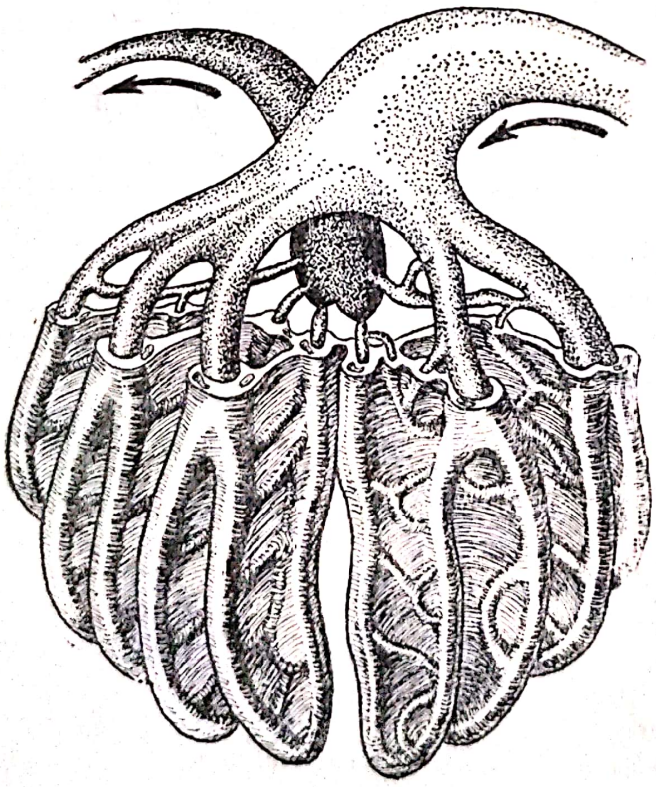

Fig. 105. Glomerulul vascular — schemă:
1 — arteriola aferentă; *2* — arteriola eferentă; *3* — ramificații de ordinul I ale arteriolei aferente; *4* — capilarele dispuse în lobuli.

cu rol secretor și reglator al circulației sanguine în glomerulul renal. Arteriola aferentă realizează împreună cu arteriola eferentă și o porțiune din tubul contort distal (macula densa), *aparatul juxtaglomerular* al nefronului.

Arteriola eferentă (vas efferens) prezintă un lumen mai îngust și un perete mai subțire decît arteriola aferentă, datorită unei tunici musculare mai reduse, dar care realizează la ieșirea din corpusculul renal un mic sfincter. Celule cu caracter secretor, asemănătoare celor mioepiteliale din arteriola aferentă, au fost observate dispersat, în număr mic și la nivelul mediei arterei eferente.

Capilarele glomerulare prezintă un perete format dintr-un endoteliu fenestrat și o membrană bazală (fig. 106 A și 106 B). Endoteliul este alcătuit dintr-un rînd de celule turtite, al căror nucleu situat central proemină în lumenul capilarului. Citoplasma prezintă pe toată întinderea ei numeroși pori de diametre diferite, situate în jurul cifrei de 0,1 microni. Se crede că porii sînt acoperiți de o diafragmă foarte subțire. În jurul plasmalemei se găsește un strat subțire polizaharidic (glicocolix). Membrana bazală apare neîntreruptă de-a lungul tuturor ramurilor capilare, fiind continuarea membranei bazale a capsulei Bowman, care la nivelul polului vascular glomerular se reflectă în corpuscul. Pe fața externă a membranei bazale se prind prelungirile celulelor epiteliale (podocitare) ale foiței viscerale a capsulei Bowman. Traiectul membranei bazale în glomerul este foarte întortocheat. Ea are o grosime de 3146 ± 983 Å, putînd apărea însă în unele zone îngroșări difuze sau subțieri ale ei. Membrana bazală este formată din fibrele fine cu un diametru situat între 50 și 90 Å, cu direcții diferite și o substanță fundamentală. La nivelul membranei bazale se disting, la microscopul electronic, trei straturi, dintre care două cu densitate mai scăzută la fluxul de electroni, deci mai clare, situate către endoteliu și către epiteliul foiței viscerale a capsulei Bowman, numite *lamina rara interna* (groasă de 200—300 Å) și respectiv *lamina rara externa* (groasă de 500—600 Å). Între aceste două straturi se găsește un strat mijlociu, de aspect întunecat, dens la fluxul de electroni, numit *lumina densa*, gros de aproximativ 500 Å, în care fibrilele sînt țesute dens, fără orientare. La nivelul celorlalte două straturi mai clare, fibrilele din alcătuirea lor sînt mai rare și orientate perpendicular pe plasmalema celulelor endoteliale și epiteliale. Membrana bazală nu prezintă pori. Între membrana bazală și endoteliul capilar se găsește un *spațiu subendotelial*, cu un diametru de aproximativ 0,5—07 microni, ce cuprinde un material omogen, de densitate medie la fluxul de electroni. Pe alocuri, spațiul subendotelial pare să se lărgească considerabil și să cuprindă pe lîngă substanța amorfă și rare celule care în totalitatea lor alcătuiesc *mezangiul*.

Mezangiul (mesangium) este format din *matrice* și *celule speciale* cuprinse în glomerulul renal, localizate între celulele andoteliale și membrana bazală. De formă neregulată, celula prezintă prelungiri citoplasmatice ce pleacă din toate părțile corpului celular. Joncțiunile dintre celulele mezangiale sînt foarte rare. În citoplasma lor apare bine repre-

Scanned with OKEN Scanner

cu rol secretor și reglator al circulației sanguine în glomerulul renal. Arteriola aferentă realizează împreună cu arteriola eferentă și o porțiune din tubul contort distal (macula densa), *aparatul juxtaglomerular* al nefronului.

Arteriola eferentă (vas efferens) prezintă un lumen mai îngust și un perete mai subțire decît arteriola aferentă, datorită unei tunici musculare mai reduse, dar care realizează la ieșirea din corpusculul renal un mic sfincter. Celule cu caracter secretor, asemănătoare celor mioepiteliale din arteriola aferentă, au fost observate dispersat, în număr mic și la nivelul mediei arterei eferente.

Capilarele glomerulare prezintă un perete format dintr-un endoteliu fenestrat și o membrană bazală (fig. 106 A și 106 B). Endoteliul este alcătuit dintr-un rînd de celule turtite, al căror nucleu situat central proemină în lumenul capilarului. Citoplasma prezintă pe toată întinderea ei numeroși pori de diametre diferite, situate în jurul cifrei de 0,1 microni. Se crede că porii sînt acoperiți de o diafragmă foarte subțire. În jurul plasmalemei se găsește un strat subțire polizaharidic (glicocolix). Membrana bazală apare neîntreruptă de-a lungul tuturor ramurilor capilare, fiind continuarea membranei bazale a capsulei Bowman, care la nivelul polului vascular glomerular se reflectă în corpuscul. Pe fața externă a membranei bazale se prind prelungirile celulelor epiteliale (podocitare) ale foiței viscerale a capsulei Bowman. Traiectul membranei bazale în glomerul este foarte întortocheat. Ea are o grosime de 3146 ± 983 Å, putînd apărea însă în unele zone îngroșări difuze sau subțieri ale ei. Membrana bazală este formată din fibrele fine cu un diametru situat între 50 și 90 Å, cu direcții diferite și o substanță fundamentală. La nivelul membranei bazale se disting, la microscopul electronic, trei straturi, dintre care două cu densitate mai scăzută la fluxul de electroni, deci mai clare, situate către endoteliu și către epiteliul foiței viscerale a capsulei Bowman, numite *lamina rara interna* (groasă de 200—300 Å) și respectiv *lamina rara externa* (groasă de 500—600 Å). Între aceste două straturi se găsește un strat mijlociu, de aspect întunecat, dens la fluxul de electroni, numit *lumina densa*, gros de aproximativ 500 Å, în care fibrilele sînt țesute dens, fără orientare. La nivelul celorlalte două straturi mai clare, fibrilele din alcătuirea lor sînt mai rare și orientate perpendicular pe plasmalema celulelor endoteliale și epiteliale. Membrana bazală nu prezintă pori. Între membrana bazală și endoteliul capilar se găsește un *spațiu subendotelial*, cu un diametru de aproximativ 0,5—07 microni, ce cuprinde un material omogen, de densitate medie la fluxul de electroni. Pe alocuri, spațiul subendotelial pare să se lărgească considerabil și să cuprindă pe lîngă substanța amorfă și rare celule care în totalitatea lor alcătuiesc *mezangiul*.

Mezangiul (mesangium) este format din *matrice* și *celule speciale* cuprinse în glomerulul renal, localizate între celulele andoteliale și membrana bazală. De formă neregulată, celula prezintă prelungiri citoplasmatice ce pleacă din toate părțile corpului celular. Joncțiunile dintre celulele mezangiale sînt foarte rare. În citoplasma lor apare bine repre-

Scanned with OKEN Scanner

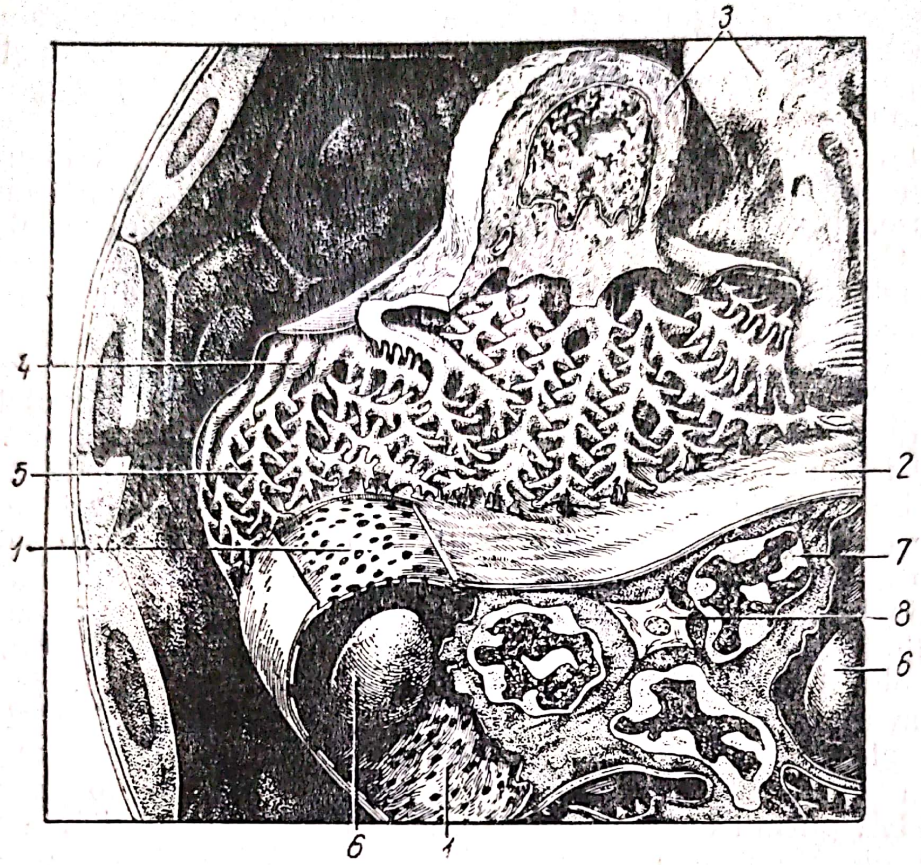

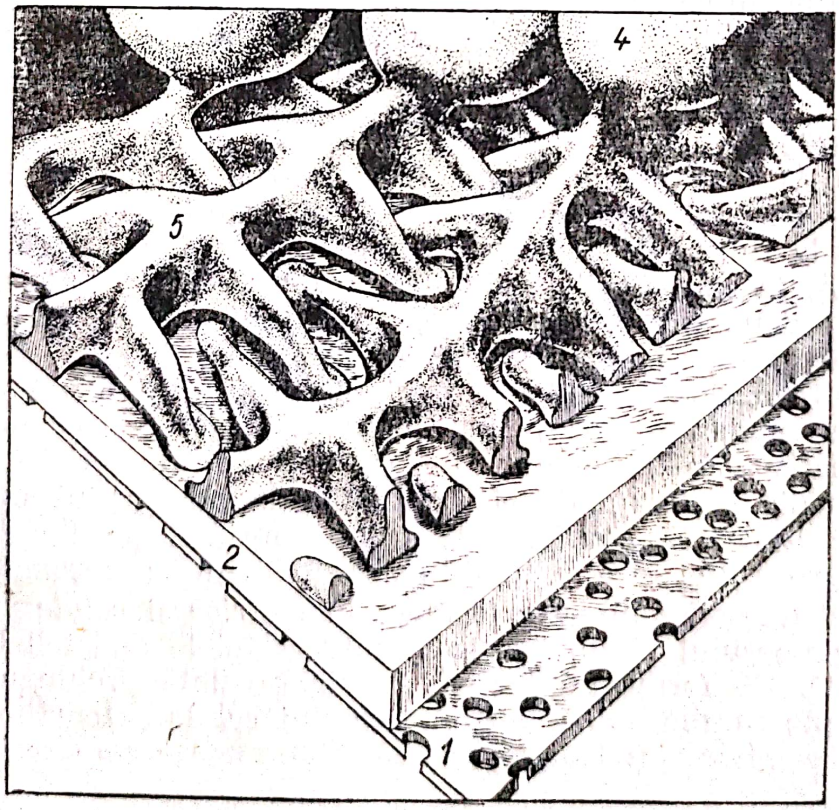

Fig. 106. *A* — Organizarea peretelui de filtrare din corpusculul renal — schemă:

1 — lamina fenestrata; *2* — lamina densa; *3* — corpul podocitei; *4* — prelungirile pediculare (de ordinul 1); *5* — prelungirile lameliforme (de ordinul 2); *6* — hematia; *7* — celulă endotelială; *8* — celulă mezangială. *B* — detalii fig. 106 — A.

Scanned with OKEN Scanner

zentat complexul Golgi, reticulul endoplasmic rugos, ribozomii liberi şi particule de glicogen, iar în ectoplasmă, filamente aşezate în benzi. Celulele mezangiale sînt de origine mezoblastică; ele par a fi de fapt celule musculare netede, modificate, sau celule mioepiteliale vasculare, care ar avea un rol de suport pentru capilar, dar mai ales un rol fagocitar local, şi de reglare a presiunii sanguine intracapilare.

Capsula Bowman (capsula glomeruli) înveleşte ghemul vascular. Ea este compusă din două foiţe, una externă sau *foiţa parietală*, alta internă sau *foiţa viscerală*, şi un spaţiu între ele, numit *cavitatea corpusculului*. La nivelul polului vascular, foiţa externă se răsfrînge şi formează în continuare foiţa internă care vine în contact intim cu capilarele glomerulare.

Foiţa externă sau *parietală* este formată dintr-o membrană bazală, pe care se găsesc situate înspre cavitatea capsulei Bowman un singur rînd de celule epiteliale de formă cubică, turtită. *Foiţa internă* sau *viscerală*, care este în continuarea primei, este formată tot dintr-o *membrană bazală* şi un rînd de celule cu formă şi funcţie particulară, numite *podocite* (fig. 107 şi 108). Membrana bazală a foiţei interne se aplică şi se uneşte cu membrana bazală a capilarelor glomerulului, realizînd *lamina densa*. Pe suprafaţa membranei bazale ce priveşte înspre spaţiul dintre foiţele capsulei se găsesc aşezate un rînd de celule podocitare. Acestea prezintă un corp celular ce conţine un nucleu rotund sau ovalar, precum şi destul de numeroase organite citoplasmatice. În citoplasmă se mai observă microtubuli groşi de aproximativ 200 Å şi fibrele cu un diametru

Fig. 107. Glomerul renal — electronomicrografie × 8 600:
LD — lamina densa; *LF* — lamina fenestrata; *P* — podocite; *PP* — prelungiri podocitare; *N* — nucleu.

Fig. 108. Glomerul renal × 17 500.

Biblioteca municipală
Tîrgu-Mureş

Scanned with OKEN Scanner

zentat complexul Golgi, reticulul endoplasmic rugos, ribozomii liberi şi particule de glicogen, iar în ectoplasmă, filamente aşezate în benzi. Celulele mezangiale sînt de origine mezoblastică; ele par a fi de fapt celule musculare netede, modificate, sau celule mioepiteliale vasculare, care ar avea un rol de suport pentru capilar, dar mai ales un rol fagocitar local, şi de reglare a presiunii sanguine intracapilare.

Capsula Bowman (capsula glomeruli) învelește ghemul vascular. Ea este compusă din două foiţe, una externă sau *foiţa parietală*, alta internă sau *foiţa viscerală*, şi un spaţiu între ele, numit *cavitatea corpusculului*. La nivelul polului vascular, foiţa externă se răsfrînge şi formează în continuare foiţa internă care vine în contact intim cu capilarele glomerulare.

Foiţa externă sau *parietală* este formată dintr-o membrană bazală, pe care se găsesc situate înspre cavitatea capsulei Bowman un singur rînd de celule epiteliale de formă cubică, turtită. *Foiţa internă* sau *viscerală*, care este în continuarea primei, este formată tot dintr-o *membrană bazală* şi un rînd de celule cu formă şi funcţie particulară, numite *podocite* (fig. 107 şi 108). Membrana bazală a foiţei interne se aplică şi se uneşte cu membrana bazală a capilarelor glomerulului, realizînd *lamina densa*. Pe suprafaţa membranei bazale ce priveşte înspre spaţiul dintre foiţele capsulei se găsesc aşezate un rînd de celule podocitare. Acestea prezintă un corp celular ce conţine un nucleu rotund sau ovalar, precum şi destul de numeroase organite citoplasmatice. În citoplasmă se mai observă microtubuli groşi de aproximativ 200 Å şi fibrele cu un diametru

Fig. 107. Glomerul renal — electronomicrografie × 8 600:
LD — lamina densa; *LF* — lamina fenestrata; *P* — podocite; *PP* — prelungiri podocitare; *N* — nucleu.

Fig. 108. Glomerul renal × 17 500.

Biblioteca municipală
Tîrgu-Mureş

Scanned with OKEN Scanner

de 50—100 Å, care se găsesc și la nivelul prelungirilor celulare primare. Fascicule de filamente paralele, groase de 50 Å, care se aseamănă cu miofilamentele din mușchiul neted sînt frecvent întîlnite în citoplasmă și în unele prelungiri celulare. Membrana celulară este acoperită de un strat subțire de glicocalix. Corpul celular este separat de lamina densa printr-un *spațiu subpodocitar*. Din corpul celulei pleacă prelungiri sub formă de picioruțe, care străbat spațiul subpodocitar și se prind pe membrana bazală. Fiecare prelungire principală va da naștere la prelungiri secundare și terțiare, care au o dispoziție ce se aseamănă cu aceea a ramurilor de pin. Datorită acestor numeroase picioruțe și ramificațiilor lor, celula a primit denumirea de *podocit*. Totodată, ele creează în spațiul subpodocitar un adevărat labirint, interpus între lamina densa și corpul podocitelor, în care se va forma filtratul urinar primar.

Funcția corpusculului renal. La nivelul corpusculului Malpighi are loc formarea urinei primare din plasma sanguină, prin procesul de filtrare glomerulară.

Filtrarea glomerulară este facilitată de presiunea sanguină mai crescută în arteriola aferentă decît în arteriola eferentă, care permite filtrarea unei plasme cu o cantitate de proteine foarte redusă. Filtrarea este un proces pasiv, realizîndu-se prin porii endoteliului capilar, ce duce la formarea unei urine primare în cantitate de 180 litri pe zi (125 ml/min), din care 99% este reabsorbită. Filtratul primar străbate deci lamina fenestrată endotelială, spațiul mezangial, lamina rara internă, lamina densa, lamina rara externă, spațiul subpodocitar, ajunge în spațiul capsulei Bowman, iar de aici trece mai departe în tubul contort proximal, unde are loc cel de-al doilea proces al definitivării urinei și anume *resorbția tubulară*. La nivelul laminei dense sînt oprite moleculele care prezintă un diametru mai mare de 100 Å. Stratul polizaharid (glicocalix) al podocitelor și picioruțelor acestora, ca și cel din jurul celulelor endoteliale, acționează ca un filtru foarte fin, fiind permeabil numai pentru molecule mici, cu diametru sub 60 Å.

Tubul urinifer al nefronului are o lungime de apromixativ 30—40 mm și un diametru variabil, după cele trei segmente componente.

Prima parte a tubului urinifer este *segmentul proximal* care prezintă două componente: una situată imediat în vecinătatea corpusculului renal, de aspect întortocheat, reprezentînd *partea convolută* sau *contortă* (pars convoluta) care cuprinde cea mai mare parte a tubului; a doua parte este *porțiunea dreaptă* (pars recta), care continuă porțiunea contortă și pătrunde în partea externă a medularei, unde se continuă cu ramura descendentă a ansei lui Henle. Peretele tubului contort proximal este format dintr-o membrană bazală, continuare a membranei bazale a foiței parietale a capsulei Bowman, la nivelul polului urinar al glomerulului. Pe această membrană bazală se găsesc așezate un rînd de celule înalte, numite *nefrocite*. Diametrul tubului, de aproximativ 40—60 microni, este format dintr-un număr de 6—8 celule. Nefrocitul este o celulă ce se distruge foarte repede după recoltarea rinichiului. Celula conține un nucleu

de 50—100 Å, care se găsesc şi la nivelul prelungirilor celulare primare. Fascicule de filamente paralele, groase de 50 Å, care se aseamănă cu miofilamentele din muşchiul neted sînt frecvent întîlnite în citoplasmă şi în unele prelungiri celulare. Membrana celulară este acoperită de un strat subţire de glicocalix. Corpul celular este separat de lamina densa printr-un *spaţiu subpodocitar*. Din corpul celulei pleacă prelungiri sub formă de picioruşe, care străbat spaţiul subpodocitar şi se prind pe membrana bazală. Fiecare prelungire principală va da naştere la prelungiri secundare şi terţiare, care au o dispoziţie ce se aseamănă cu aceea a ramurilor de pin. Datorită acestor numeroase picioruşe şi ramificaţiilor lor, celula a primit denumirea de *podocit*. Totodată, ele creează în spaţiul subpodocitar un adevărat labirint, interpus între lamina densa şi corpul podocitelor, în care se va forma filtratul urinar primar.

Funcţia corpusculului renal. La nivelul corpusculului Malpighi are loc formarea urinei primare din plasma sanguină, prin procesul de filtrare glomerulară.

Filtrarea glomerulară este facilitată de presiunea sanguină mai crescută în arteriola aferentă decît în arteriola eferentă, care permite filtrarea unei plasme cu o cantitate de proteine foarte redusă. Filtrarea este un proces pasiv, realizîndu-se prin porii endoteliului capilar, ce duce la formarea unei urine primare în cantitate de 180 litri pe zi (125 ml/min), din care 99% este reabsorbită. Filtratul primar străbate deci lamina fenestrată endotelială, spaţiul mezangial, lamina rara internă, lamina densa, lamina rara externă, spaţiul subpodocitar, ajunge în spaţiul capsulei Bowman, iar de aici trece mai departe în tubul contort proximal, unde are loc cel de-al doilea proces al definitivării urinei şi anume *resorbţia tubulară*. La nivelul laminei dense sînt oprite moleculele care prezintă un diametru mai mare de 100 Å. Stratul polizaharid (glicocalix) al podocitelor şi picioruşelor acestora, ca şi cel din jurul celulelor endoteliale, acţionează ca un filtru foarte fin, fiind permeabil numai pentru molecule mici, cu diametru sub 60 Å.

Tubul urinifer al nefronului are o lungime de apromixativ 30—40 mm şi un diametru variabil, după cele trei segmente componente.

Prima parte a tubului urinifer este *segmentul proximal* care prezintă două componente: una situată imediat în vecinătatea corpusculului renal, de aspect întortocheat, reprezentînd *partea convolută* sau *contortă* (pars convoluta) care cuprinde cea mai mare parte a tubului; a doua parte este *porţiunea dreaptă* (pars recta), care continuă porţiunea contortă şi pătrunde în partea externă a medularei, unde se continuă cu ramura descendentă a ansei lui Henle. Peretele tubului contort proximal este format dintr-o membrană bazală, continuare a membranei bazale a foiţei parietale a capsulei Bowman, la nivelul polului urinar al glomerulului. Pe această membrană bazală se găsesc aşezate un rînd de celule înalte, numite *nefrocite*. Diametrul tubului, de aproximativ 40—60 microni, este format dintr-un număr de 6—8 celule. Nefrocitul este o celulă ce se distruge foarte repede după recoltarea rinichiului. Celula conţine un nucleu

ovalar, situat bazal; în citoplasmă se găsesc bine reprezentate organitele celulare: reticulul endoplasmic, în special rugos, sub formă de saci paraleli cu membranele plasmatice laterale ale celulei, ribozomi liberi, situați mai ales către polul apical. Celula conține un număr mare de lizozomi, un complex golgian proeminent, situat în vecinătatea nucleului. Mitocondriile sînt abundente, situate în număr mare în regiunea subnucleară între faldurile membranei plasmatice bazale. Ele sînt alungite, paralele între ele și paralele cu axul mare al celulei. Datorită acestui aranjament, celula prezintă la microscopul optic un aspect citoplasmatic striat bazal. În celulă au mai fost semnalați și microtubuli în dispoziție paralelă cu axul celulei și numeroase vezicule sau vacuole localizate cu precădere apical. Acestea din urmă sînt expresia unei activități vii de transport la polul apical al celulei. Membrana plasmatică prezintă la polul apical numeroși microvili de înălțime egală ce realizează marginea în perie (fig. 109). Suprafața lor externă este acoperită de un strat gros de glicocalix. Numărul lor poate crește foarte mult în unele stări patologice, cînd se însoțesc și de anomalii structurale. Fețele laterale ale plasmalemei realizează complexe joncționale cu celulele vecine de tipul zona *occludens*, zona *adherens* și macula *densa*. Porțiunea bazală a membranei trimite către celulă o serie de invaginări, care delimitează mici compartimente bazale unde se găsesc situate mitocondriile. La nivelul nefrocitului s-au evidențiat o serie de activități enzimatice, printre care cele oxido-reductorii (mitocondriile) sau ale fosfatazei și ATP-azei localizate pe membrana microvilară apicală.

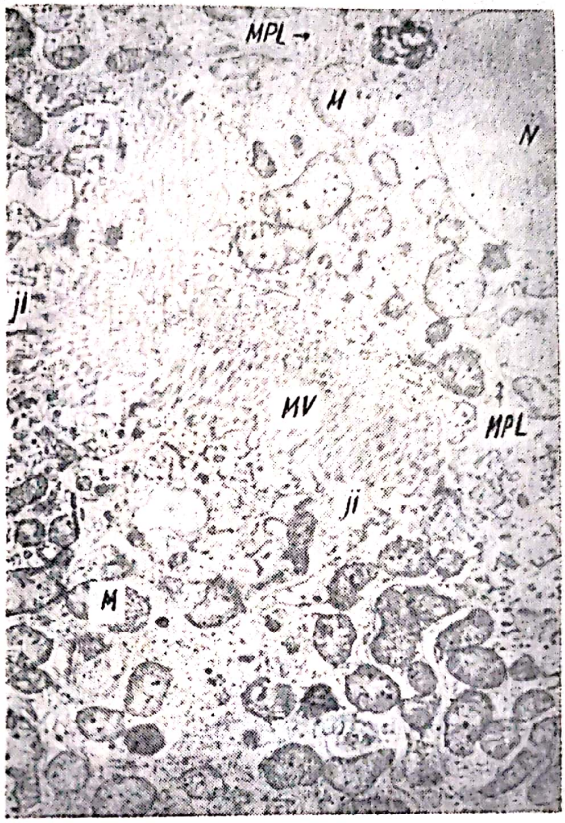

Fig. 109. Tub urinifer proximal — electronomicrografie × 17 500:
MV — microvilozități; *N* — nucleu; *M* — mitocondrii; *MPL* — membrană plasmatică laterală; *Ji* — joncțiuni intercelulare.

La nivelul tubului contort proximal se resoarbe mai mult de 2/3 (aproximativ 80—85%) din apa filtratului urinar primitiv. Această resorbție este marcată prin numeroasele microvezicule ce se găsesc la baza microvililor și în citoplasma apicală, iar energia necesară este generată de activitatea locală a ATP-azei. O dată cu apa, la nivelul nefrocitelor este resorbită și glucoza, o parte din clorura de sodiu și din fosfații ce se găsesc în filtratul primar, vitamina C, unii aminoacizi etc.

La nivelul tubului proximal pot avea loc procese de *secreţie şi sinteză tubulară.* Pot fi secretate două grupe de compuşi organici; unii care sînt reprezentaţi prin acizi organici ca p-aminohipuratul şi alţii reprezentaţi de baze organice ca guanidina, colina, histamina etc.

Segmentul intermediar sau *segmentul subţire* continuă partea descendentă sau dreaptă a tubului contort proximal. Lungimea ei, situată între 2 şi 12 mm, este variabilă în acelaşi rinichi, dar mai ales de la o specie la alta, iar diametrul este cuprins între 12—25 microni. Nefronii care se găsesc în zona externă a corticalei au un segment subţire, scurt, ce de multe ori nu pătrunde în medulară. Nefronii care se găsesc în zona mijlocie şi internă a corticalei prezintă un segment intermediar foarte lung, ce coboară foarte jos în medulară, în piramidele Malpighi, pînă aproape de papilele urinare. Segmentul subţire este format uneori din două braţe unite printr-o buclă sau ansă. Trecerea între segmentul proximal şi cel intermediar este de obicei foarte abruptă.

Segmentul subţire este format dintr-o membrană bazală, pe care se găseşte un rînd de celule epiteliale turtite. Polul lor apical prezintă microvili mari şi inegali. Porţiunea bazală a plasmalemei este foarte puţin sinuoasă şi invaginată. Citoplasma conţine un număr redus de ribozomi şi rare mitocondrii, ca şi rari microtubuli.

La nivelul segmentului subţire, celulele nu sînt echipate pentru un lucru intens. La nivelul acestui segment au loc fenomene de concentraţie şi diluţie a urinei, procese caracteristice rinichiului de mamifer şi pasăre.

Segmentul distal este cea de-a treia porţiune a tubului urinifer, care pe de o parte continuă segmentul subţire şi pe de altă parte se varsă în tubii colectori printr-un mic tub sau *pasaj intercalar.* Lung de aproximativ 14 mm şi larg de 30—40 microni, segmentul distal este compus dintr-o *porţiune dreaptă* sau ascendentă (ce continuă segmentul subţire), cu o porţiune medulară şi alta corticală şi dintr-o porţiune întortocheată sau *contortă,* în continuarea primului. Porţiunea contortă începe cu o porţiune specializată, situată lîngă glomerulul renal, numită *macula densa.*

Porţiunea ascendentă a tubului contort distal prezintă un lumen mai larg decît braţul ascendent al segmentului subţire. Celulele epiteliale ale peretelui tubular sînt puţin înalte, cu o membrană celulară bazală ce trimite învaginări numeroase. Mitocondriile sînt alungite, aşezate printre faldurile membranei bazale, reticulul endoplasmic este sărac. La polul apical se observă mari şi scurţi microvili.

Porţiunea contortă, ce este localizată în cortexul renal, cuprinde macula densa (a cărei descriere se va face mai jos, la aparatul juxtaglomerular) şi un segment simplu de tub urinifer al cărui perete cuprinde un epiteliu asemănător segmentului ascendent al tubului distal. Trebuie reţinut faptul că spre deosebire de tubul contort proximal, tubul contort distal este mai puţin lung, celulele sale nu prezintă marginea în perie; citoplasma este mai acidofilă, membrana bazală mai groasă.

Pasajul intercalar se găseşte în corticala rinichiului, face legătura între tubul urinifer, respectiv partea contortă distală a acestuia şi tubul colector. Uneori, mai multe pasaje intercalare se unesc într-un tub co-

Scanned with OKEN Scanner

mun, înainte de a se continua cu tubul colector. Lumenul lui este îngust, peretele fiind format dintr-o membrană bazală pe care se găseşte un rînd de celule epiteliale turtite. Tubul distal şi, în parte, tubul colector secretă K^+, H^+, NH_4^+. Totodată, aceste segmente intervin în stabilizarea nivelului carbonatului în organism prin acţiunea anhidrazei carbonice pe care o conţin.

Aparatul juxtaglomerular

Aparatul juxtaglomerular cuprinde o serie de formaţiuni care intervin în reglarea circulaţiei sanguine în glomerul. El este format din celule care intră în alcătuirea mediei *arteriolelor aferente* şi *eferente* ale glomerului, din *celulele pernuţei polare* şi din *macula densa.*

Pernuţele polare sau *lacisul* sînt formate dintr-un grup de celule granulare sau agranulare, localizate în triunghiul format de arteriola aferentă, polul vascular al glomerulului şi arteriola eferentă, baza triunghiului fiind dată de *macula densa.*

Macula densa reprezintă o modificare a acelei porţiuni din tubul contort distal care se găseşte în vecinătatea glomerulului. Pe această porţiune, celulele tubului distal devin înalte, nucleii sînt aşezaţi bazal, iar complexul golgian subnuclear. Mitocondriile sînt rare şi răspîndite în toată citoplasma, lizozomii sînt prezenţi numai în porţiunea bazală a celulei. Membrana celulară prezintă la polul apical microvili, iar la polul bazal invaginări adînci, ca nişte falduri.

În componenta netubulară a aparatului juxtaglomerular (arteriolă aferentă, eferentă, pernuţă polară) se găsesc mai multe tipuri de celule: granulare, agranulare şi musculare netede.

Celulele granulare (mioepiteliale sau epiteloide) se găsesc predominent în tunica medie a arteriolei aferente (fig. 110), dar de curînd au fost observate în număr redus atît în media arteriolei eferente cît şi în

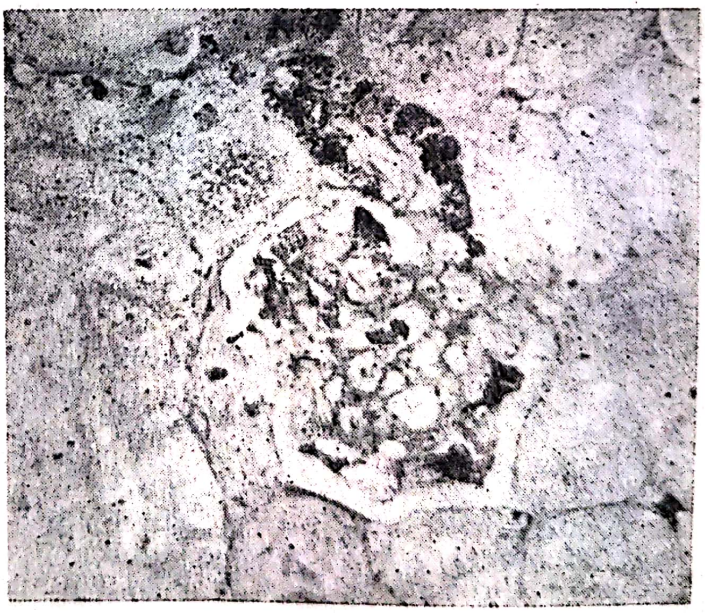

Fig. 110. Celule granulare din peretele arterial aferent. Reacţia cu cristal violet.

pernuţele polare. Celulele granulare sînt celule musculare netede, modificate, în a căror citoplasmă apar granule relativ omogene şi dense la fluxul de electroni, delimitate de o membrană, granule ce sînt considerate a fi un produs secretor al celulei, conţinînd *renina*. În celulă, complexul golgian este mai dezvoltat decît în fibra musculară netedă, reticulul endoplasmic prezintă saci dilataţi. Mitocondriile sînt relativ puţine, iar în ectoplasmă se găsesc fascicule de miofilamente.

Celulele agranulare, în număr mai mic decît cele granulare, se găsesc în arteriola aferentă şi în pernuţele polare. Citoplasma este lipsită de granule, dar conţine multe mitocondrii şi corpi citoplasmatici denşi. Celule prezintă prelungiri citoplasmatice.

Între cele două tipuri de celule există numeroase *forme intermediare*. Aceasta arată că este vorba de un singur tip celular, care se află în diferite faze funcţionale ce pornesc de la celula musculară netedă către celula agranulară şi către celula granulară.

Relaţia cu mezangiul. Între unele celule ale aparatului juxtaglomerular şi mezangiu există multe asemănări. Celulele mezangiale reprezintă în glomerul celulele musculare netede ale mediei arteriolei aferente. În regiunile mezangiale au fost descrise şi celule granulare. Celulele lacisului, ca şi celulele mezangiale prezintă proprietăţi de fagocitoză şi pinocitoză.

Rolul aparatului juxtaglomerular. S-a stabilit că *renina renală* este elaborată şi secretată la nivelul celulelor granulare din aparatul juxtaglomerular. Această substanţă, împreună cu renina, elaborată în glanda submaxilară, şi cu cea elaborată în uter, intervin în modificările tensiunii arteriale. În afară de funcţia secretorie, aparatul juxtaglomerular intervine în reglarea circulaţiei sanguine în glomerul, în reglarea balanţei electroliţilor, activînd ca un aparat barosenzitiv sau chemosenzitiv.

Excesul de sodiu în urină stimulează secreţia de renină, care la rîndul ei determină o creştere a secreţiei de aldosteron în corticosuprarenală, ce inhibă secreţia de sodiu. În caz de exces sodic în organism, acesta inhibă secreţia de renină, care ar determina un hipoaldosterism, şi în consecinţă o creştere a excreţiei de sodiu.

Se poate spune deci că în menţinerea balanţei sodiului, aparatul juxtaglomerular joacă un rol de intermediar între rinichi şi corticosuprarenală, rolul major revenind în final aldosteronului.

Inervaţia aparatului juxtaglomerular este foarte bogată cu numeroşi nervi amielinici ce se termină pe peretele arteriolar. Mulţi dintre aceşti nervi sînt adrenergici.

Tubul colector sau *tubul lui Bellini* nu face parte de fapt din nefron. El porneşte din corticală, pătrunde în medulară în piramida lui Malpighi şi se termină la vîrful acesteia, după ce se unesc mai mulţi într-un canal comun ce se deschide în vîrful papilei urinifere. Lumenul tubilor colectori este foarte larg, delimitat de un număr de 10—14 celule înalte, clare, cu organite puţine la număr. Printre acestea însă pot fi observate izolat şi numai în prima parte a tubului colector şi unele celule întunecate, ce prezintă o citoplasmă mai osmiofilă, mitocondrii mai nume-

Scanned with OKEN Scanner

1440/64 - 2 61

roase decît primele, lizozomi și ribozomi mai numeroși, vezicule apicale prezente. Polul apical al ambelor tipuri celulare conține vezicule numeroase. În porțiunea lor medulară, tubii colectori par să contribuie la ultima fază a producerii urinei definitive. Celulele întunecate par a avea un rol în circulația locală a ionilor de potasiu.

Ductul papilar care rezultă din unirea mai multor tubi colectori este format ca și porțiunea medulară a acestora dintr-un epiteliu cu celule clare, așezat pe o membrană bazală.

Stroma conjunctivo-musculară este reprezentată la exterior prin capsula fibroasă ce acoperă organul. În interiorul rinichiului, țesutul conjunctiv se găsește în cantitate redusă. Alcătuit în special din fibrile fine de reticulină și substanță fundamentală, este prezent în corticală la nivelul membranelor bazale ale diferitelor segmente din nefron și la nivelul vaselor. La nivelul glomerulului renal, țesutul conjunctiv formează capsula lui Bowman și mezangiul.

În zona medulară, țesutul conjunctiv este ceva mai bine reprezentat printre tubii colectori și ansele lui Henle, fiind format din fibre de reticulină, substanță fundamentală și, în plus, destul de multe celule conjunctive de tip fibroblastic și histiocitar.

Țesutul conjunctiv însă poate să crească cantitativ la nivelul rinichiului în diverse stări patologice ale acestuia.

Vascularizația rinichiului (fig. 111, 112, 113 și 114).

La nivelul hilului în rinichi, pătrunde artera renală ce ia naștere din aorta abdominală. Imediat, aceasta se împarte în una sau două *artere renale anterioare,* care reprezintă ramura sau ramurile cele mai mari ce irigă 2/3 din organ și *artera renală posterioară,* mai mică. Fiecare ramură arterială, la rîndul ei, se divide în ramuri mai mici. Acestea pătrund în medulara rinichiului printre piramidele Malpighi, realizînd astfel *arterele interlobare,* situate cîte una în fiecare coloană Bertin. Ajunse la baza piramidelor, arterele interlobare dau cîteva ramuri, dintre care cea mai mare, pornită în unghi drept din prima, merge de-a lungul bazei piramidelor lui Malpighi, paralel cu suprafața rini-

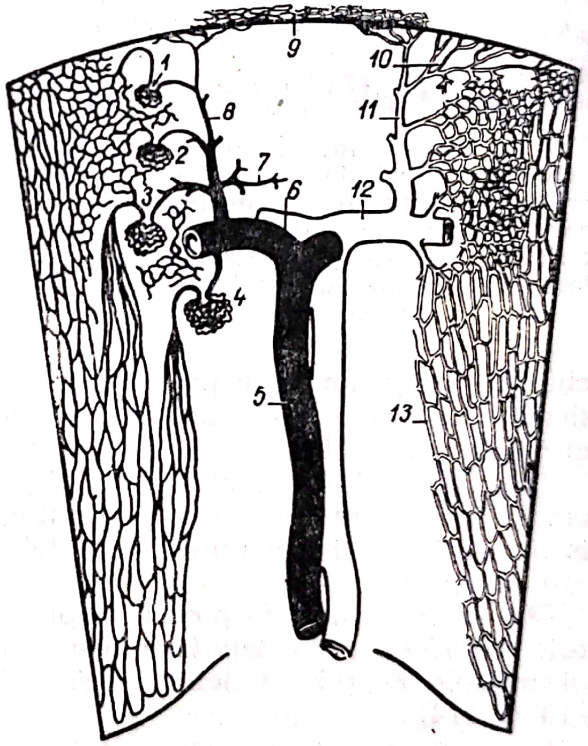

Fig. 111. Circulația sanguină din rinichi — schemă:

1, 2, 3, 4 — capilare glomerulare; *5* — artera interlobară; *6* — artera arcuată; *7* — artera intralobulară; *8* — artera interlobulară; *9* — plex capsular; *10* — vena stelată; *11* — vena interlobulară; *12* — vena arcuată; *13* — plex medular.

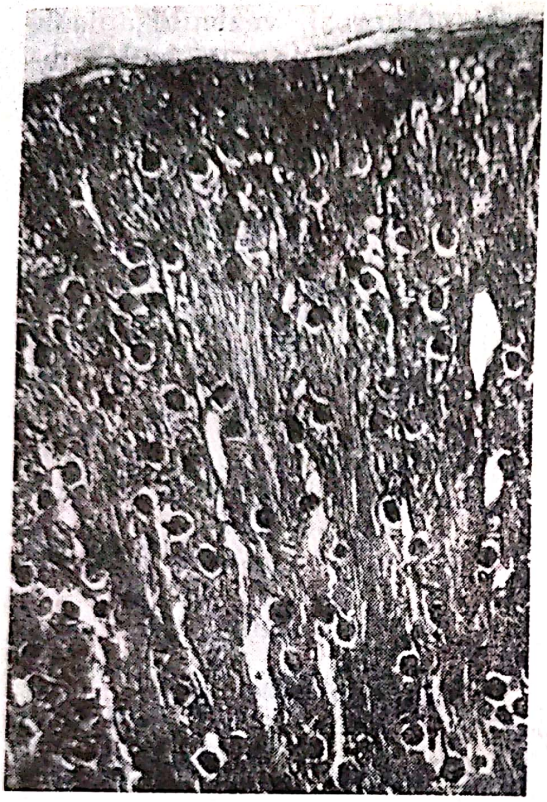

Fig. 112. Rinichi injectat pentru evidențierea circulației sanguine. Microfotografii cu obiectiv de lupă. Se remarcă arterele interlobulare, arteriolele aferente și plexurile capilare peritubulare din regiunea cortex corticis.

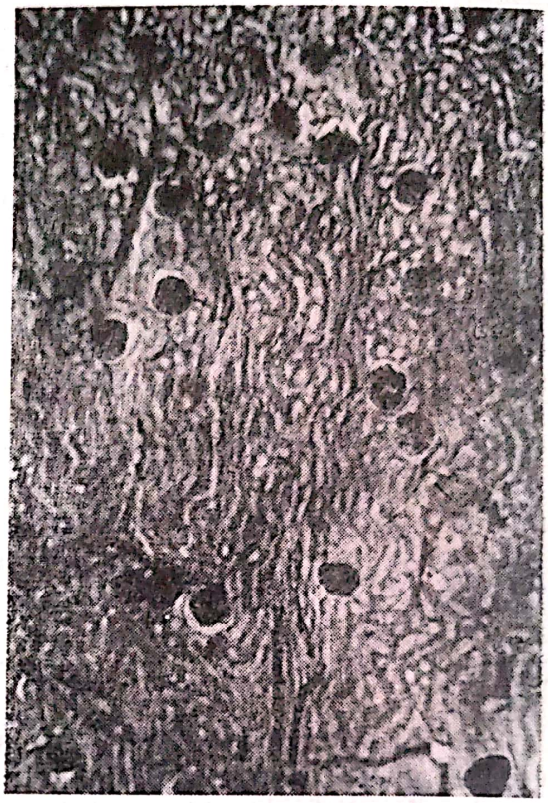

Fig. 113. Rinichi injectat pentru evidențierea circulației sanguine. Microfotografii cu obiectiv 10. Detalii privind plexurile capilare peritubulare din cortex corticis.

chiului, avînd un ușor traiect curb cu convexitatea îndreptată spre corticală. Din cauza aceasta a primit denumirea de *artera arcuată* sau *artera arciformă* (fig. 111).

Trebuie subliniat faptul că nici între arterele interlobare, nici între arterele arcuate nu există anastomoze vasculare, fapt care explică ischemia infarctică a unui întreg lob piramidal, în cazul trombozei unui ram arterial.

Din arterele arcuate pleacă înspre cortex ramuri mai mici, care constituie *arteriolele interlobulare*. Ele sînt situate în labirintul cortical între piramidele Ferrein și delimitează în felul acesta lobulul renal (fig. 112, 113 și 114).

Ramurile terminale ale arterelor arcuate urcă în corticala rinichiului, distribuindu-se prin arteriole de calibru din ce în ce mai mic, și apoi prin capilare, capsulei de înveliș a organului. Din arteriolele interlobulare se detașează *arteriolele aferente* destinate corpusculilor renali. Arteriolele aferente se capilarizează în glomerul și apoi se regrupează în *arteriola eferentă*, care după ce părăsește corpusculul renal se împarte

în ramuri mici şi apoi în capilare, realizînd un bogat plex vascular capilar peritubular. Arteriorele eferente aparţinînd glomerulilor din zona externă a corticalei au un calibru mult mai mic decît al arterei eferente respective. Plexul capilar rezultat din aceste arteriole eferente se distribuie formaţiunilor tubulare din zona labirintică a corticalei şi din piramidele Ferrein. Din arteriolele eferente ale glomerulilor juxtamedulari al căror diametru este tot aşa de mare ca şi al arteriolelor aferente pe lîngă capilarele peritubulare, pornesc în unghi drept şi alte ramuri arteriale paralele ce pătrund în piramidele lui Malpighi, unde se capilarizează în jurul tubilor medulari şi apoi în apropierea papilelor formează anse ce permit reîntoarcerea lor în zona externă a medularei sau în cortex, de unde sînt preluate de către venele arciforme. Aceste ramuri arteriale au fost numite *arteriolele în ploaie false* sau arteriolele drepte polare, sau *arteriolae rectae spuriae*. De aici rezultă că cea mai mare parte a plexurilor sanguine peritubulare corticale şi medulare provin din arteriola eferentă şi conţin sînge ce a trecut prin glomeruli, deci mai bogat în proteine. Dar, la nivelul medularei se găsesc şi ramuri arteriolare separate de primele, care se numesc *arteriole în ploaie adevărate* sau *arteriole drepte adevărate,* sau *arteriolae rectae verae*. Acestea provin direct din artera arcuată sau din ramuri ale arterei interlobulare care nu au trecut prin glomeruli.

Fig. 114. Rinichi injectat pentru evidenţierea circulaţiei sanguine. Microfotografii cu obiectiv 10. Detalii privind plexurile capilare din piramidele Ferrein şi din medulară.

Venele rinichiului iau naştere la nivelul capsulei din patul capilar al acesteia. Primele venule ce se formează în capsulă şi în partea externă a corticalei rinichiului sînt *venele stelate,* denumite astfel din cauza dispoziţiei ramurilor lor în formă de stele. Venele stelate se continuă cu *venele interlobulare* care fuzionează şi formează *venele arciforme*. Venele interlobulare colectează la nivelul corticalei rinichiului şi sîngele din plexul capilar peritubular. La nivelul zonei medulare, venele arciforme colectează sîngele prin *venele drepte* sau *venae rectae* din plexul capilar existent în jurul tubilor colectori şi al porţiunilor din ansa lui Henle. În final, venele arciforme se unesc şi formează *venele interlobulare* ce se varsă apoi în *vena renală*. Aceasta părăseşte rinichiul prin hil

Scanned with OKEN Scanner

în ramuri mici şi apoi în capilare, realizînd un bogat plex vascular capilar peritubular. Arteriorele eferente aparţinînd glomerulilor din zona externă a corticalei au un calibru mult mai mic decît al arterei eferente respective. Plexul capilar rezultat din aceste arteriole eferente se distribuie formaţiunilor tubulare din zona labirintică a corticalei şi din piramidele Ferrein. Din arteriolele eferente ale glomerulilor juxtamedulari al căror diametru este tot aşa de mare ca şi al arteriolelor aferente pe lîngă capilarele peritubulare, pornesc în unghi drept şi alte ramuri arteriale paralele ce pătrund în piramidele lui Malpighi, unde se capilarizează în jurul tubilor medulari şi apoi în apropierea papilelor formează anse ce permit reîntoarcerea lor în zona externă a medularei sau în cortex, de unde sînt preluate de către venele arciforme. Aceste ramuri arteriale au fost numite *arteriolele în ploaie false* sau arteriolele drepte polare, sau *arteriolae rectae spuriae*. De aici rezultă că cea mai mare parte a plexurilor sanguine peritubulare corticale şi medulare provin din arteriola eferentă şi conţin sînge ce a trecut prin glomeruli, deci mai bogat în proteine. Dar, la nivelul medularei se găsesc şi ramuri arteriolare separate de primele, care se numesc *arteriole în ploaie adevărate* sau *arteriole drepte adevărate*, sau *arteriolae rectae verae*. Acestea provin direct din artera arcuată sau din ramuri ale arterei interlobulare care nu au trecut prin glomeruli.

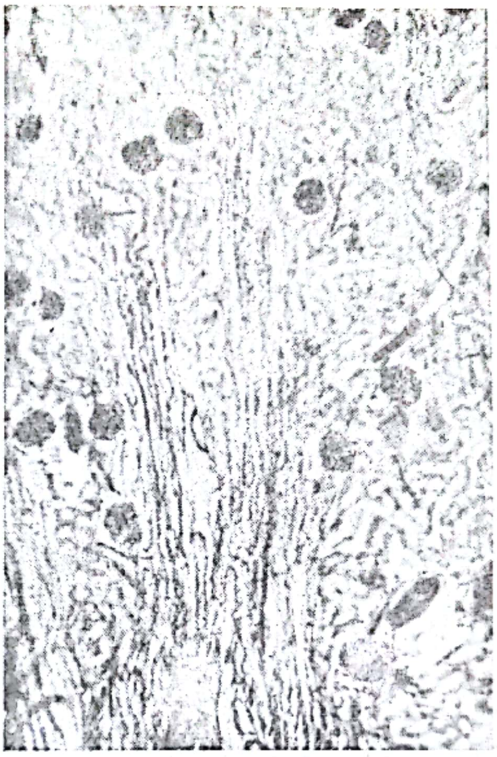

Fig. 114. Rinichi injectat pentru evidenţierea circulaţiei sanguine. Microfotografii cu obiectiv 10. Detalii privind plexurile capilare din piramidele Ferrein şi din medulară.

Venele rinichiului iau naştere la nivelul capsulei din patul capilar al acesteia. Primele venule ce se formează în capsulă şi în partea externă a corticalei rinichiului sînt *venele stelate*, denumite astfel din cauza dispoziţiei ramurilor lor în formă de stele. Venele stelate se continuă cu *venele interlobulare* care fuzionează şi formează *venele arciforme*. Venele interlobulare colectează la nivelul corticalei rinichiului şi sîngele din plexul capilar peritubular. La nivelul zonei medulare, venele arciforme colectează sîngele prin *venele drepte* sau *venae rectae* din plexul capilar existent în jurul tubilor colectori şi al porţiunilor din ansa lui Henle. În final, venele arciforme se unesc şi formează *venele interlobulare* ce se varsă apoi în *vena renală*. Aceasta părăseşte rinichiul prin hil

În general, traiectul venos are aceeași localizare în rinichi ca și traiectul arterial.

Pentru circulația rinichiului și mai ales pentru explicarea mecanismelor locale ce se declanșează în sindroame de șoc, trebuie menționat că, la nivelul corticalei, sîngele din vasele eferente ale glomerulilor se varsă în majoritate în patul capilar al labirintului cortical, în timp ce al vaselor eferente ce aparțin glomerulilor juxtamedulari se varsă în arteriolele în ploaie false. Acestea din urmă conțin o cantitate mai mare de sînge, calibrul lor fiind mai larg, față de un lumen redus, și o cantitate mică de plasmă în vasele eferente ale zonei externe corticale. Se explică în felul acesta de ce în șoc, porțiunea externă a corticalei devine palidă, prin lipsa de sînge la nivelul ei, sîngele continuînd să circule numai prin glomerulii juxtamedulari.

Limfocitele rinichiului. Sînt relativ puțin dezvoltate. Vase limfatice se găsesc în tunicile adventițiale ale arterelor interlobare, interlobulare și mai puțin în tunicele venelor. Acestea se continuă cu vasele limfatice ale capsulei. În glomerulii renali și în interiorul piramidei lui Malpighi nu se găsesc vase limfatice. În hilul rinichiului se găsesc vase limfatice mai mari, al căror perete endotelial este prevăzut cu valvule. Fluxul limfatic din rinichi este ușor variabil în raport cu momentul funcțional, mai puțin variabil cu vîrsta sau cu specia. Din rinichi ies zilnic aproximativ 2 litri de limfă, ceea ce reprezintă o cantitate echivalentă cu de 3—4 ori volumul plasmei sanguine.

Limfaticele renale mențin o presiune osmotică relativ scăzută în interstiții, permițînd astfel realizarea unei presiuni osmotice mai crescute în vasa recta.

Nervii rinichiului pătrund în interiorul organului dintr-un plex renal nervos situat în hilul acestuia. Cele mai multe dintre fibrele plexului renal sînt de natură simpatică, provenind din sistemul nervos autonom și mai precis din ganglionul aortic și celiac; cele mai puține fibre nervoase aparțin sistemului parasimpatic din nervul vag. Pătrunse în rinichi, fibrele nervoase se ramifică abundent în trunchiuri din ce în ce mai mici, ce se termină prin ramuri și fibre nervoase amielinice în pereții vasculari sau tubulari. Filetele nervoase sînt prezente și în interiorul glomerulilor renali, terminîndu-se pe pereții capilarelor sanguine.

CĂILE URINARE

Căile urinare sînt compuse din mai multe segmente ce conduc urina de la rinichi la exterior. Acestea sînt reprezentate prin *calice* și *bazinet*, *ureter*, *vezica urinară* și *uretra*.

Structura căilor excretorii renale cuprinde o *mucoasă*, o *musculară* și o *adventice*.

Mucoasa este formată dintr-un epiteliu stratificat pavimentos de tip special, numit *epiteliu urinar* sau *uroteliu*. Acesta cuprinde mai multe

rînduri de celule de formă și diametre diferite. Imediat pe membrana bazală se găsește un rînd de celule de formă cubică, în diviziune frecventă, ce formează stratul bazal sau generator. Către suprafață, stratul mijlociu este format din una sau mai multe rînduri de celule de forme ovalare, rotunjite sau alungite în rachetă. Stratul superficial cuprinde un rînd de celule mari, în formă de umbrelă (umbeliforme) cu 1—2 nuclei, ce trimit mici prelungiri spre straturile profunde cu celule în rachetă și care se descuamează ușor, mai ales în afecțiuni inflamatorii locale.

Corionul mucoasei este compus din țesut conjunctiv, bogat vascularizat și inervat, ce formează papile adelomorfe. Adeseori, la nivelul lui se observă noduli limfoizi.

Mucoasa cu epiteliu de tip urinar este mai caracteristică și mai bine reprezentată la nivelul ureterului și al vezicii urinare. La aceasta din urmă, însă, aspectul epiteliului se modifică în raport cu starea de plenitudine sau de vacuitate. Cînd vezica urinară este plină, epiteliul apare format numai din două straturi celulare, datorită glisării și dislocării celulelor stratului mijlociu, care se intercalează cu cele superficiale.

CALICELE ȘI BAZINETUL

Căile de excreție renale încep cu tubi scurți de 1 cm și înguști, în număr egal cu papilele medularei care proemină în aceștia. Acești tubi poartă denumirea de *micile calice* sau *calicele minori*. Calicele mici se unesc în grupe de 3—4 și formează *marele calice* sau *calicele major* care sînt în număr de 2—5. Acestea, la rîndul lor, se unesc într-un conduct comun care este *bazinetul*, continuîndu-se cu ureterul, vezica urinară și uretra.

Peretele calicelui și al bazinetului este format dintr-o mucoasă cu epiteliu de tip urinar, un corion conjunctivo-elastic, dezvoltat în special în bazinet, bogat vascularizat. Se observă frecvent în țesutul conjunctiv al bazinetului infiltrații limfoide. Musculatura este formată din două straturi de fibre musculare netede, unul intern longitudinal și altul extern circular. Aproape de papilă predomină fibrele circulare, care pot acționa ca un sfincter local papilar. Adventiția este foarte redusă.

Fibrele musculare din stratul extern sînt separate între ele prin țesut conjunctiv. Corpul lor celular trimite numeroase prelungiri prin care pot veni în contact unele cu altele. Stratul muscular intern este format din celule musculare ce conțin un număr mare de filamente și sînt strîns alăturate, fără întrerupere de țesut conjunctiv. Ele sînt asemănătoare celor ce se găsesc în partea superioară a ureterului cu care sînt în continuare. Se mai observă în calice și bazinet o bogăție de fibre nervoase, care sînt de aproximativ 5 ori mai numeroase decît cele din ureter. Aceste aspecte sînt legate de probabila existență a unui „pacemaker" în partea proximală a tractului urinar superior.

Scanned with OKEN Scanner

rînduri de celule de formă și diametre diferite. Imediat pe membrana bazală se găsește un rînd de celule de formă cubică, în diviziune frecventă, ce formează stratul bazal sau generator. Către suprafață, stratul mijlociu este format din una sau mai multe rînduri de celule de forme ovalare, rotunjite sau alungite în rachetă. Stratul superficial cuprinde un rînd de celule mari, în formă de umbrelă (umbeliforme) cu 1—2 nuclei, ce trimit mici prelungiri spre straturile profunde cu celule în rachetă și care se descuamează ușor, mai ales în afecțiuni inflamatorii locale.

Corionul mucoasei este compus din țesut conjunctiv, bogat vascularizat și inervat, ce formează papile adelomorfe. Adeseori, la nivelul lui se observă noduli limfoizi.

Mucoasa cu epiteliu de tip urinar este mai caracteristică și mai bine reprezentată la nivelul ureterului și al vezicii urinare. La aceasta din urmă, însă, aspectul epiteliului se modifică în raport cu starea de plenitudine sau de vacuitate. Cînd vezica urinară este plină, epiteliul apare format numai din două straturi celulare, datorită glisării și dislocării celulelor stratului mijlociu, care se intercalează cu cele superficiale.

CALICELE ȘI BAZINETUL

Căile de excreție renale încep cu tubi scurți de 1 cm și înguști, în număr egal cu papilele medularei care proemină în aceștia. Acești tubi poartă denumirea de *micile calice* sau *calicele minor*. Calicele mici se unesc în grupe de 3—4 și formează *marele calice* sau *calicele major* care sînt în număr de 2—5. Acestea, la rîndul lor, se unesc într-un conduct comun care este ***bazinetul,*** continuîndu-se cu ureterul, vezica urinară și uretra.

Peretele calicelui și al bazinetului este format dintr-o mucoasă cu epiteliu de tip urinar, un corion conjunctivo-elastic, dezvoltat în special în bazinet, bogat vascularizat. Se observă frecvent în țesutul conjunctiv al bazinetului infiltrații limfoide. Musculatura este formată din două straturi de fibre musculare netede, unul intern longitudinal și altul extern circular. Aproape de papilă predomină fibrele circulare, care pot acționa ca un sfincter local papilar. Adventiția este foarte redusă.

Fibrele musculare din stratul extern sînt separate între ele prin țesut conjunctiv. Corpul lor celular trimite numeroase prelungiri prin care pot veni în contact unele cu altele. Stratul muscular intern este format din celule musculare ce conțin un număr mare de filamente și sînt strîns alăturate, fără întrerupere de țesut conjunctiv. Ele sînt asemănătoare celor ce se găsesc în partea superioară a ureterului cu care sînt în continuare. Se mai observă în calice și bazinet o bogăție de fibre nervoase, care sînt de aproximativ 5 ori mai numeroase decît cele din ureter. Aceste aspecte sînt legate de probabila existență a unui „pacemaker“ în partea proximală a tractului urinar superior.

Scanned with OKEN Scanner

URETERUL

Ureterul se întinde de la bazinet la vezica urinară, fiind lung de aproximativ 25 cm și cu un diametru interior de 2—5 mm și un lumen stelat. Peretele lui cuprinde o *mucoasă* cu un uroteliu tipic, compus din 6—8 straturi de celule cu un strat bazal, un strat intermediar format din celule a căror talie crește spre suprafață și un strat superficial format din celule bi- și multinucleate. Corionul este format din țesut conjunctiv dens înspre membrana bazală și de aspect mai lax în profunzime. Poate să conțină uneori noduli limfatici izolați (fig. 115).

Tunica musculară a ureterului este formată în cele 2/3 superioare din două straturi de fibre musculare netede, avînd o direcție longitudinală în stratul intern și circulară în stratul extern. Printre fasciculele de fibre musculare netede se găsește destul de abundent reprezentat țesutul conjunctiv. Către partea inferioară a ureterului, în peretele său muscular, se adaugă un al treilea strat muscular în care fibrele musculare netede sînt dispuse longitudinal. La locul de pătrundere a ureterului în vezica urinară, stratul muscular circular dispare, în timp ce fibrele musculare longitudinale pătrund în peretele vezicii urinare, terminîndu-se pe mucoasa vezicală. Acestea contribuie la deschiderea orificiului ureteral și trecerea urinei în vezica urinară. *Adventiția* sau tunica externă a ureterului este formată dintr-un țesut conjunctivo-elastic care face legătura cu celelalte organe învecinate.

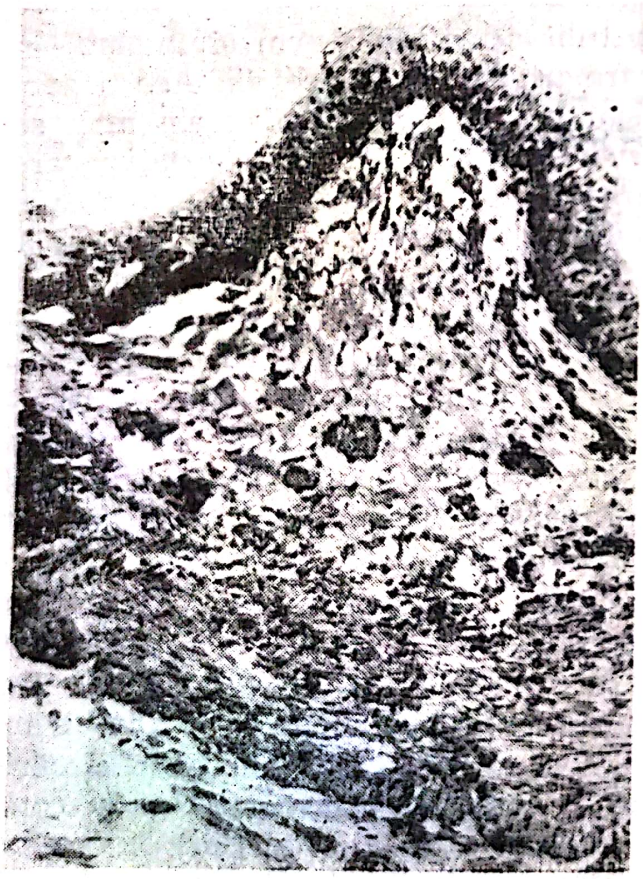

Fig. 115. Secțiune prin ureter. Epiteliu stratificat de tip urinar, corion infiltrat, medulară și adventice.

VEZICA URINARĂ

Vezica urinară prezintă un perete format din mucoasă, tunica musculară și adventiție. Peretele ei este mai gros decît al ureterului. *Mucoasa* prezintă un epiteliu de tip urinar, format din 5—6 rînduri de celule, cînd vezica urinară este fără conținut, și numai din 2—3 rînduri de celule, cînd este plină. Membrana bazală este foarte subțire, din care cauză nu poate fi observată ușor la microscopul luminescent. Pe membrana bazală este așezat un rînd de celule cu-

Scanned with OKEN Scanner

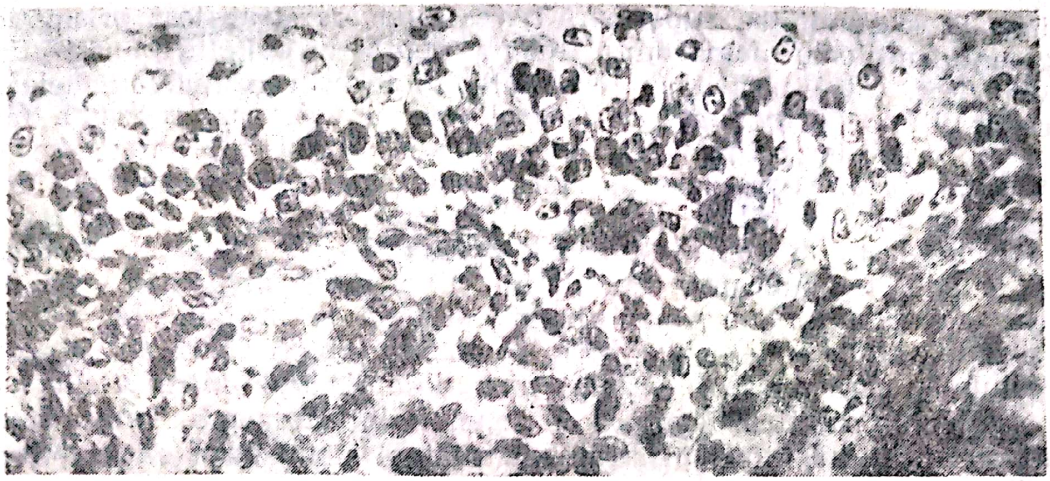

Fig. 116. Epiteliul şi regiunea superioară a corionului vezicii urinare. Se remarcă caracterul urotelial al epiteliului şi abundenţa infiltraţiei corionului.

bice, generatoare. Deasupra lor apar celule de forme diferite, dar predominînd tipul de celulă în rachetă, iar la suprafaţă se găseşte un rînd de celule umbeliforme (fig. 116).

Corionul superficial este predominent colagenic, în timp ce corionul profund conţine numeroase fibre elastice, ceea ce a făcut ca să fie uneori socotit ca *stratul submucos* al vezicii. *Tunica musculară* este formată din trei straturi de fibre musculare netede, în care cel mijlociu este mai dezvoltat şi în general cu direcţie circulară a miocitelor. Direcţia fibrelor este însă destul de variată în aceste straturi, prezentînd adesea un aspect plexiform. La orificiile de deschidere a ureterelor, fibrele musculare formează cîte un sfincter. *Adventiţia* este reprezentată printr-un ţesut fibroelastic; ea acoperă cea mai mare parte a peretelui vezical, cu excepţia unei porţiuni superioare a peretelui, care este acoperită de peritoneu.

URETRA

Uretra pleacă de la vezica urinară şi conduce urina la exterior. La sexul masculin, uretra prezintă trei segmente, unul în continuarea celuilalt, reprezentate prin: uretra posterioară sau *uretra prostatică*, care străbate prostata; partea mijlocie, sau *uretra membranoasă* (uretra pelviană) lungă de 1 cm, care străbate diafragmul urogenital; şi prin partea anterioară sau *uretra spongioasă* sau uretra peniană, care este cuprinsă în corpul spongios al penisului.

Pe toată întinderea ei, uretra este căptuşită de o mucoasă formată dintr-un epiteliu ce prezintă modificări pe diferite segmente uretrale. Astfel, în partea prostatică, epiteliul este stratificat polimorf şi de tip

Scanned with OKEN Scanner

urinar la extremitatea superioară. Acesta devine stratificat prismatic în segmentul mijlociu membranos, trecînd treptat în epiteliu pluristratificat pavimentos, către partea sa terminală, unde se continuă cu pielea. În această ultimă parte, lumenul uretral este sinuos, prin prezența falduri-lor mucoasei, iar printre celulele epiteliale apar și celule mucoase.

Uretra prostatică prezintă un epiteliu de tranziție între epiteliul urinar și epiteliul pluristratificat prismatic. Corionul mucoasei este format din țesut fibroelastic ce conține un bogat plex venos și izolate fibre musculare netede. La suprafața epiteliului se observă invaginări care alcătuiesc *lacunele lui Morgagni,* continuate pînă în profunzimea mucoasei cu *glandele tubulare ale lui Littré.* În epiteliu pot fi observate și grupuri de celule cu caracter secretor, care alcătuiesc *glandele intraepiteliale,* dintre care unele pot fi în legătură cu lacunele lui Morgagni. Tunica musculară este alcătuită dintr-un strat longitudinal și un strat extern circular de fibre musculare netede.

Uretra membranoasă prezintă o mucoasă cu un epiteliu pluristratificat prismatic și cu un corion asemănător celui din mucoasa uretrală prostatică. În corion se găsesc glandele bulbouretrale ale lui Cowper ce se deschid la suprafața epiteliului. În afara mucoasei se găsește un strat muscular de fibre striate, care formează un sfincter al uretrei.

Uretra cavernoasă prezintă un epiteliu ce variază de la stratificat prismatic, pseudostratificat cilindric către stratificat pavimentos spre extremitatea terminală. La nivelul acestui segment uretral se găsesc multe glande Littré. Corionul este de aspect spongios foarte vascularizat, iar tunica musculară este înlocuită de grupe izolate de fibre musculare netede.

Uretra feminină prezintă o mucoasă al cărei epiteliu se transformă dinspre vezica urinară spre orificiul extern. Uroteliul se continuă cu epiteliul stratificat prismatic, apoi pseudostratificat cilindric și în final stratificat pavimentos. Corionul mucoasei conține țesut conjunctiv lax, cu un bogat plex venos care pe alocuri amintește pe cel din corionul uretrei spongioase masculine. La suprafața mucoasei se observă grupuri de celule glandulare secretorii și celule mucoase. Tunica musculară conține un strat intern de fibre musculare netede, cu dispoziție longitudinală și un strat extern, cu dispoziție circulară. Înspre orificiul extern, se adaugă și fibre musculare striate.

Scanned with OKEN Scanner

SISTEMUL NERVOS

Ţesutul nervos şi satelitul său, nevroglia, împreună cu vasele sanguine şi ţesutul conjunctiv care le însoţesc, formează organe nervoase al căror ansamblu constituie sistemul nervos.

Structura neuronilor, funcţiile şi modul lor de înlănţuire stau la baza arhitectoniei şi funcţionării sistemului nervos, a largei sale distribuiri în organism.

Sistemul nervos ia informaţii despre schimburile ce au loc în orice moment în mediul extern şi în mediul intern, transmite aceste informaţii la „centrii“ unde are loc sortarea şi integrarea lor şi de unde se transmit mesaje la diferitele părţi ale organismului. Sistemul nervos asigură astfel unitatea funcţională a oragnismului şi adaptarea lui la mediu.

Sistemul nervos cuprinde: **organele nevraxului,** care constituie sistemul nervos central *encefalul* în cutia craniană şi *măduva* în canalul rahidian şi **organele periferice:** *ganglionii nervoşi, ganglionii vegetativi* şi *nervii.*

Dezvoltarea sistemului nervos. Organele nevraxului se dezvoltă din tubul neural, iar ganglionii din crestele neurale.

Cunoaştem de la studiul ţesutului nervos primele stadii de dezvoltare: dezvoltarea tubului neural şi a crestelor neurale (vol. I); tubul neural va da organele nevraxului, iar crestele, ganglionii spinali şi ganglionii vegetativi. Tubul neural, format dintr-un perete şi un lumen, prezintă în porţiunea mediană a peretelui, pe ambele părţi laterale, cîte o incizură — *sulcus limitans* — care delimitează segmentele ce conţin viitorii centri vegetativi ai nevraxului; porţiunea ventrală a peretelui, numită *lama fundamentală* şi porţiunea dorsală — *lama alaeră* — conţin respectiv, viitorii centri motori şi senzitivi (planşa 30).

Tubul neural suferă o serie de modificări succesive, prin proliferarea epiteliului neural şi apariţia consecutivă de dilataţii, care duc la formarea primordiilor organelor nevraxului. Aceste modificări interesează polul cranial al tubului neural şi constau din apariţia iniţial a 3 dilataţii care reprezintă stadiul celor 3 vezicule: prozencefalul, mezencefalul şi rombencefalul (fig. 117, *a*); în stadiul următor, prozencefalul se va divide dînd telencefalul şi diencefalul; mezencefalul nu se divide şi rămîne ca veziculă unică, iar rombencefalul prin divizune va da metencefalul şi

Scanned with OKEN Scanner

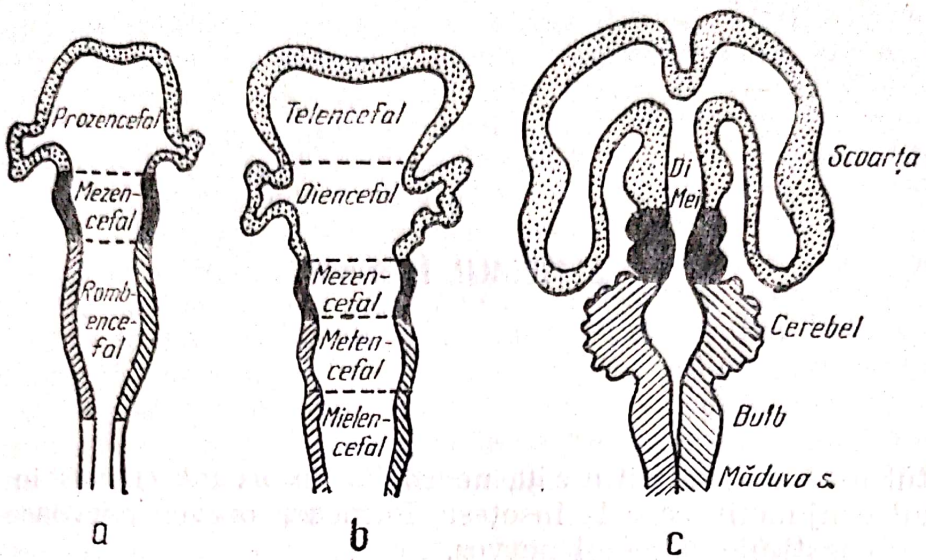

Fig. 117. Dezvoltarea sistemului nervos.

mielencefalul: este stadiul de 5 vezicule (fig. 117, *b*). Telencefalul generează scoarţa creierului şi o parte din corpii striaţi; din diencefal se vor forma stratul optic, regiunea hipotalamo-tuberiană, pars seroasa a hipofizei şi glanda pineală; partea ventrală a metencefalului va genera protuberenţa, iar partea sa dorsală, cerebelul. Mielencefalul se va transforma în măduva nervoasă cu porţiunea sa prelungită, bulbul rahidian (fig. 117, *c*). Lumenul tubului neural, în segmentul cranial, va forma ventriculii cerebrali şi ductele lor de unire, iar în segmentul medular se îngustează şi formează canalul ependimar. Diferenţierea neuronilor din meduloblaşti duce la apariţia substanţei cenuşii, iar prin mielinizarea prelungirilor neuronilor apare substanţa albă, constituind cele 2 substanţe care caracterizează structura sistemului nervos central.

ORGANELE PERIFERICE

NERVUL

Nervii spinali şi craniali cu numeroasele lor ramificaţii aparţin sistemului nervos periferic.

Nervii spinali sînt nervi micşti, fiind formaţi din unirea rădăcinilor anterioare care reprezintă axomii lungi ai celulelor motorii din coarnele anterioare ale măduvei spinării şi conduc impulsurile la periferie, şi din rădăcinile posterioare care aduc excitaţii de la periferie către centrii nervoşi.

Nervii craniali iau naştere din porţiunea axială a encefalului; ei pot fi formaţi numai din fibre motorii sau numai senzitive, sau din ambele, avînd atunci o structură mixtă.

Scanned with OKEN Scanner

Fibrele senzitive ale nervilor spinali şi craniali se termină liber pe ţesuturi sau pe celule receptoare specializate pentru diferiţi stimuli.

Un loc aparte ocupă nervii vegetativi, simpatic şi parasimpatic, corelaţi cu activităţile interne ale organismului.

Structura nervului (planşa 31). Fibrele nervoase amielinice şi mielinice, de grosimi variate, înconjurate de teaca Henle sau Kay-Retzius, se dispun paralel, formînd pachete sau fascicule de diferite mărimi; în jurul fiecărui fascicul se găseşte un ţesut conjunctiv dens, care formează o capsulă subţire; mai multe fascicule sînt unite prin ţesut conjunctiv, format din fibre colagene longitudinale numeroase, fibre elastice rare şi frecvente adipocite şi vase sanguine. Ansamblul fasciculelor şi ţesutul conjunctiv constituie *nervul*. Fasciculele pot fi formate numai din fibre motorii, nervul fiind un nerv motor, nerv secretor, sau numai din fibre receptoare — nervul senzitiv — sau din fibre motorii senzitive — nervul mixt. Nervul este învelit de o membrană conjunctivo-elastică cu abundente celule adipoase şi cu vase sanguine, considerată ca echivalent al piei mater.

La examenul în lumina reflectată a nervilor proaspeţi, s-a observat că unii nervi sînt albi, alţii sînt cenuşii, culoarea fiind dată de abundenţa sau sărăcia în fibre mielinice.

Nervii sînt de diferite grosimi, cei mai groşi sînt denumiţi trunchiuri nervoase. Aceştia, pe parcursul lor spre periferie, se divid în nervi mai subţiri, cu fascicule nervoase mai puţine şi ţesut conjunctiv redus, pînă la nervi formaţi dintr-un singur fascicul nervos. Aceste diviziuni se fac datorită separării fasciculelor prin ţesutul conjunctiv lax interfascicular.

În drumul lor spre periferie, nervii se pot uni şi forma trunchiuri nervoase mai mari care, după o oarecare distanţă, se pot separa din nou. Cele mai mari trunchiuri nervoase conţin fibre motorii şi senzitive.

Vascularizaţia nervilor. Nervii sînt vascularizaţi de arteriole nutritive, venite din vasele din jur, care se anastomozează şi formează reţele în ţesutul conjunctiv dintre fascicule; din aceste reţele se formează plexuri capilare cu ochiuri alungite care drenează în venule şi apoi în vene ce părăsesc nervul.

Inervaţia. În ţesutul conjunctiv al nervului au fost descrise fibre fine cu traiect ondulat, care constituie nervi nervorum.

GANGLIONUL SPINAL

Ganglionii spinali sînt situaţi în drumul căilor de sensibilitate ce merg spre măduvă. Sînt formaţiuni fusiforme învelite de o *capsulă* conjunctivă. În structura ganglionului spinal intră *neuroni* caracteristici, fibre *nervoase* şi *elemente gliale*. Neuronii bipolari, în viaţa embrionară, devin *pseudounipolari*, prin apropierea şi fuzionarea celor două prelungiri.

Neuronii pseudounipolari sînt somato- şi viscerosenzitivi; ei au forma rotundă şi în pericarionul lor se găsesc toţi constituenţii caracteristici oricărei celule nervoase (v. Ţesutul nervos, vol. I); corpii Nissl abundenţi

Scanned with OKEN Scanner

și fini în zona perinucleară sînt mai voluminoși la periferie. Cu vîrsta, în citoplasma acestor celule se acumulează pigmenți de uzură. Prelungirea lor unică, după un scurt traiect spiralat, de multe ori înfășurat în jurul celulei, se bifurcă în T.

Celulele ganglionare (fig. 118) prezintă o capsulă constituită din glii endoteliforme (de tipul oligodendrogliei). Gliile se pot desprinde și cad în spațiul perineural unde devin celule stelate. Prelungirea nervoasă se bifurcă de obicei după ieșirea din capsulă, o expansiune fiind prelungirea periferică, cealaltă prelungirea centrală (fig. 119). Uneori se pot observa, sub capsulă, prelungiri scurte, fine, reprezentînd colaterale axonice ce se termină în buton pe corpul celulei, denumite *ortofite*. În anumite stări patologice, ortofitele proliferează. Histopatologia acestor procese a fost studiată de R. Y. Cajal, Gh. Marinescu și Minea, Nageotta.

Există două tipuri de celule, unele clare și altele întunecate. Cercetînd enzimele lizozomale (fosfataza acidă, sulfataza, lencilaminopeptidaza), I. Diculescu, D. Onicescu și I. Mischiu au constatat că celulele întunecate sînt bogate în granule lizozomale, pe cînd cele clare,

Fig. 119. Celula ganglionară pseudounipolară cu prelungirea înfășurată în jurul corpului și capsula glială (din Bouin).

Fig. 118. Neuron din ganglionul spinal:
n — nucleu; *c* — capsulă fibroasă; *cge* — celule gliale endoteliforme (din Greep).

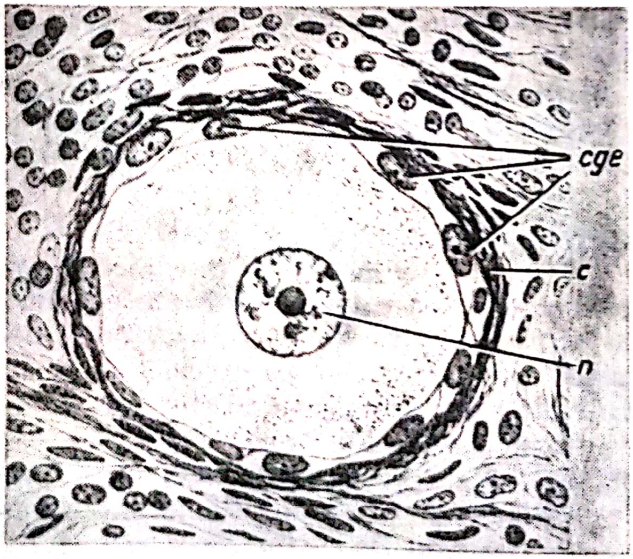

Scanned with OKEN Scanner

deşi sărace în lizozomi, prezintă diferenţe în ce priveşte cantitatea şi dispoziţia granulelor. Autorii consideră că aspectele acestea reprezintă faze ale unui ciclu metabolic, variaţii ale activităţii funcţionale ale aceleiaşi celule.

La unele mamifere, pe lîngă celulele pseudounipolare, s-au găsit şi celule mici, stelate, multipolare şi incapsulate, celule caracteristice ganglionilor vegetativi simpatici.

Asemenea elemente, cu rol visceroefector au fost evidenţiate (la pisică) de I. Diculescu.

Fibrele nervoase sînt în majoritate mielinice, dispuse longitudinal faţă de axul ganglionului; unele sînt expansiuni ale celulelor autohtone — fibre endogene — altele sînt exogene, de origine periferică sau centrală.

Gliile sînt reprezentate de celulele endoteliforme ce căptuşesc capsula neuronilor şi de celule Schwann din jurul fibrelor nervoase.

Celulele şi fibrele nervoase se dispun în interiorul capsulei, în două zone distincte (fig. 120), *zona corticală* (planşa 32) formată din numeroşi neuroni şi mai puţine fibre nervoase şi *zona axială* în care predomină fibrele nervoase iar celulele nervoase, în număr foarte redus, sînt răspîndite izolat sau în grupe mici, printre fibrele nervoase.

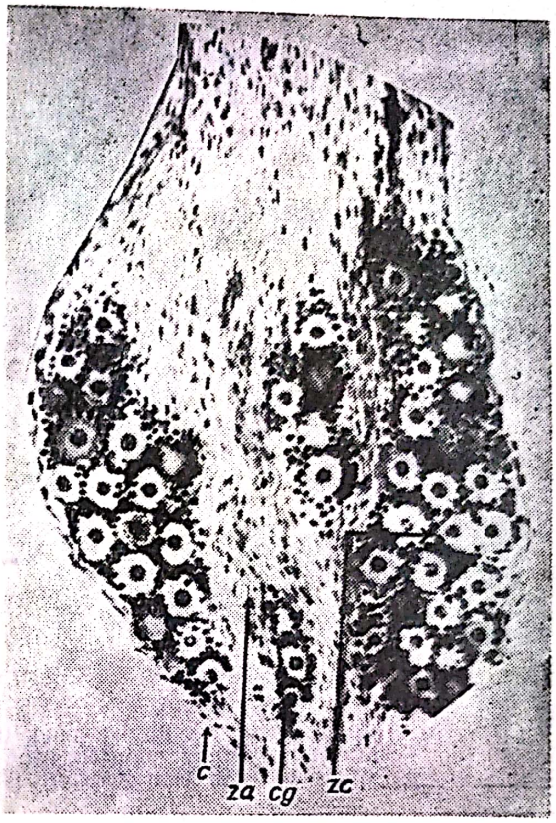

Fig. 120. Ganglion spinal:
C — capsulă; *Za* — zona axială; *Zc* — zona corticală; *cg* — celulă ganglionară (din V. G. Eliseev).

GANGLIONII SIMPATICI

Ganglionii simpatici au aceeaşi origine şi structură asemănătoare cu a ganglionilor spinali. Aceşti ganglioni constituie lanţul simpatic paravertebral, ganglionii paraviscerali, ganglionii intraviscerali şi intramurali. În constituţia lor intră *neuroni multipolari incapsulaţi* care constituie majoritatea populaţiei celulare şi *rare celule pseudounipolare* şi *celule bipolare*. Neuronii ganglionilor vegetativi au, spre deosebire de alţi neuroni, o reţea fină neurofibrilară, corpi Nissl foarte mici, reticulul endoplasmic sub forma de vezicule izolate şi incluziuni numeroase şi dense. Capsula neuronilor este incompletă (fig. 121).

Dendritele, mai lungi sau mai scurte, părăsesc sau nu capsula, dînd aspecte morfologice diferite acestor neuroni. Cînd dendritele nu părăsesc

Scanned with OKEN Scanner

Fig. 121. Celulă multipolară din ganglionul simpatic:
p — pericarion; *pd* — prelungiri dendritice; *ng* — nuclei ai gliilor endoteliforme (din P. Stohr — V. Mollendorff).

capsula, ele se ramifică formînd sub capsulă o rețea cu o dispoziție variabilă. Dendritele diferitelor celule formează o rețea care împreună cu fibrele constituie glomerulul.

Celulele ganglionilor para- și intraviscerali sînt mai mici și formează aglomerări cu puține celule.

Fibrele nervoase, de origine endo- și exogenă, sînt în majoritate mielinice, axonii sînt amielinici. Gliile, ca și la ganglionul spinal, sînt celule endoteliforme subcapsulare.

SISTEMUL NERVOS VEGETATIV

Sistemul nervos vegetativ este format din sistemul simpatic și sistemul parasimpatic. În structura sistemului vegetativ *simpatic* intră ganglionii simpatici și fibrele nervoase, avînd o strînsă legătură cu sistemul nervos central, în care se găsește primul neuron care primește impulsuri din diferite surse: este *neuronul preganglionar* al cărui *axon constituie fibra preganglionară*. Axonul se alătură fibrelor nervoase motorii ale unor nervi craniali și rădăcinilor ventrale ale unor nervi spinali cu care părăsesc sistemul nervos central și ajung la ganglioni vegetativi, unde fac sinapsă cu un al doilea neuron, *neuronul postganglionar*, al cărui axon se termină într-un organ efector (mușchiul neted, mușchii cardiaci, glande). Axonul acestui neuron constituie fibra postganglionară (planșa *33*). Fibra preganglionară este mai groasă decît cea postganglionară și are teacă de mielină, spre deosebire de cea postganglionară care este amielinică.

Sistemul vegetativ *parasimpatic* este format din neuroni și fibre nervoase ca și sistemul simpatic de care diferă însă prin localizarea neuronilor și prin unele caractere morfologice; neuronii preganglionari sînt localizați în 4 nuclei ai trunchiului cerebral, axonii lor — fibrele preganglionare — părăsesc locul de origine prin 4 nervi craniali. Neuronii parasimpatici postganglionari nu formează ganglioni, ci se găsesc răspîndiți în diferite regiuni sau formează mici aglomerări într-o rețea de fibre nervoase intrînd în constituția plexurilor nervoase din pereții viscerelor (stomac, intestin). Neuronii sînt mici, au un nucleu mare, rotund sau oval, cu nucleoli proeminenți. O altă deosebire constă în distribuția celor două sisteme, sistemul simpatic avînd o mai largă distribuire da-

Scanned with OKEN Scanner

torită faptului că fibrele postganglionare, prin diviziunile lor frecvente, pot face sinapsa cu mai mulţi neuroni, cu mai multe organe terminale care vor răspunde impulsului venit de la un singur neuron preganglionar. Spre deosebire de fibrele postganglionare parasimpatice, cele simpatice fac sinapsă şi cu organe somatice şi au deci şi o distribuţie somatică.

Viscerele au o dublă inervaţie vegetativă, simpatică şi parasimpatică, cu acţiune contrară. Există însă unele organe (de exemplu, glandele sudoripare) care sînt inervate numai de simpatic, dar nu există nici un organ inervat numai de parasimpatic.

ORGANELE NEURAXULUI

MĂDUVA

Măduva este un organ de formă cilindrică închis în canalul rahidian; diametrul măduvei variază de-a lungul coloanei vertebrale, astfel diametrul cel mai mare îl are secţiunea prin măduva cervicală, din cauza creşterii masei de substanţă albă în direcţia cranială. Există şi modificări de formă: eliptică la nivelul umflăturii cervicale, circulară în regiunea toracală, lombară şi sacrală, cît şi modificări de structură în diferitele ei regiuni. Comună rămîne dispoziţia substanţei cenuşii la centru şi a substanţei albe la periferie, dispoziţie vizibilă macroscopic. Într-o secţiune transversală, făcută la orice nivel, substanţa cenuşie are forma literei H sau a unui fluture.

Măduva este învelită de meninge cu cele trei foiţe: piamater, arahnoida şi duramater. Între acesta din urmă şi cutia osoasă există un spaţiu plin cu ţesut conjunctiv lax cu numeroase vase sanguine, spaţiul subdural.

Substanţa cenuşie datorează culoarea numărului mare de celule nervoase şi de fibre amielinice şi sărăciei în fibre mielinice; substanţa albă este lipsită de celule nervoase, dar este bogată în fibre cu teci de mielină, care-i conferă culoarea albă-gălbuie. Substanţa cenuşie este centrată de canalul ependimar.

Măduva este împărţită pe linie mediană, în două jumătăţi simetrice, printr-un interstiţiu posterior şi un şanţ anterior. Interstiţiul posterior, format din nevroglie, este subţire şi profund, ajungînd pînă la substanţa cenuşie periependimară; şanţul anterior este larg, străbate substanţa albă, dar nu ajunge la substanţa cenuşie (fig. 122). Cele două jumătăţi sînt unite transversal, în porţiunea ventrală, printr-un strat de fibre cu mielină, care constituie *comisura albă* şi prin substanţa cenuşie, dispusă posterior comisurii albe, care este străbătută de canalul ependimar, numită *comisura cenuşie*.

Canalul ependimar prezintă şi el aspecte variate ale diametrului şi formei, fiind oval alungit în măduva cervicală superioară şi la umflă-

Scanned with OKEN Scanner

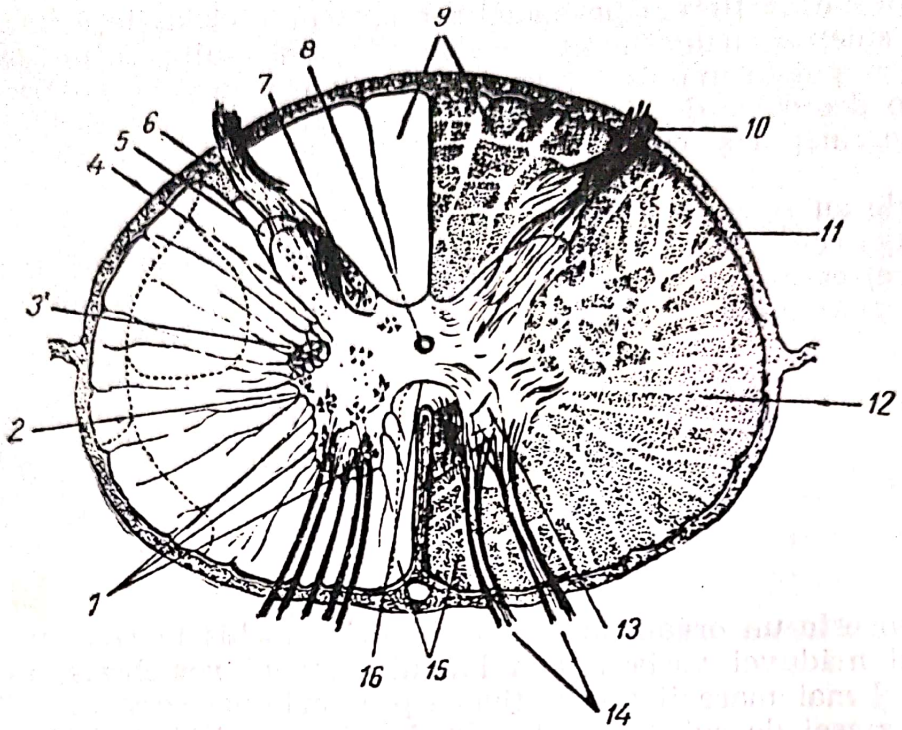

Fig. 122. Secțiune schematică prin măduvă:
1 — nucleii cornului anterior; *2* — cornul lateral; *3* — formațiunea reticulată; *4* — cornul posterior; *5* — zona Rolando; *6* — zona marginală Lisaner; *7* — nucleul Clarke; *8* — canal ependimar; *9* — cordon posterior; *10* — rădăcină posterioară; *11* — pia mater; *12* — cordon lateral; *13* — fibre nervoase din substanța cenușie; *14* — rădăcina anterioară; *15* — cordon anterior; *16* — comisura albă anterioară (din W. Bargmann).

tura lombară, rotund în măduva toracală și oval transversal la nivelul umflăturii cervicale.

Paramedian există încă două șanțuri lateroventrale prin care părăsesc măduva rădăcinile anterioare motorii, iar în porțiunea posterioară, două șanțuri laterale, locuri de intrare a rădăcinilor posterioare.

Substanța cenușie prezintă *două coarne anterioare* scurte și groase care conțin dispozitivul somatomotor și *două coarne posterioare*, subțiri și lungi care ajung aproape de suprafața măduvei și care conțin dispozitivul senzitiv. În regiunea toracală, între coarnele anterioare și posterioare, apare spre baza cornului anterior o ușoară proeminență, *coarnele laterale*, care conțin dispozitivul efector vegetativ. Coarnele laterale se continuă spre cornul posterior prin *formațiunea reticulată*. La acest nivel, limita dintre substanța cenușie și cea albă nu mai este netă, aci este zona de întrepătrundere a celor două substanțe.

Coarnele anterioare sînt mai dezvoltate în regiunea cervicală și lombosacrală, fiind centri de inervație pentru musculatura membrelor superioare și inferioare. Coarnele laterale sînt mai dezvoltate în regiunea cervicală superioară, lombară inferioară și sacrală.

Scanned with OKEN Scanner

Structura substanței cenușii (planșa 34). Examenul microscopic al secțiunilor de măduvă tratate cu metodele elective arată că în constituția substanței cenușii intră un număr mare de neuroni multipolari, de diferite mărimi, cu axon lung sau cu axon scurt, fibre nervoase în marea majoritate amielinice și toate tipurile de glii, îndeosebi protoplasmatice. O bogată rețea capilară furnizează cantitatea de oxigen necesară funcțiilor neuronilor.

Neuronii (motori, senzitivi, efectori, vegetativi și de asociație) sînt dispuși izolat sau formează aglomerări, „nuclei".

În jurul canalului ependimar, substanța cenușie are un caracter deosebit, fiind formată numai din fibre amielinice și celule gliale: este *substanța gelatinoasă Stilling* în care lipsesc celulele nervoase.

Canalul ependimar sau canalul central, plin cu lichid rahidian, este căptușit de celule gliale epiteliale; la copii, aceste celule prezintă o prelungire scurtă care pătrunde în lumenul canalului.

Coarnele anterioare conțin neuronii motori multipolari mari (70—150 μ) caracterizați prin corpii Nissl mari și colțuroși în pericarion și alungiți în bastonașe în zona de emergență a axonului (v. fig. 24, vol. I). Acești neuroni formează 4 nuclei dispuși în semicerc: nucleii anterointern, anteroextern, lateral și central, corespunzînd anumitor grupe musculare. Dendritele neuronilor motori sînt numeroase și lungi trecînd dintr-un corn în cornul opus; ele fac sinapse numeroase cu neuroni din substanța cenușie (neuroni senzitivi din cornul posterior și de asociație cu axon scurt și axon lung) și cu axonii celulelor piramidale din scoarța creierului; prin aceste din urmă se realizează integrarea corticală a activității motorii medulare. Axonii celulelor motorii, foarte lungi, părăsesc substanța cenușie, trec în substanța albă unde se mielinizează, ajung la periferia măduvei și formează rădăcinile anterioare ale nervilor spinali, ale căror ramificații terminale fac sinapse neuromusculare cu fibre striate (plăcile motorii). Celulele motorii mai mici din cei 4 nuclei, ai căror axoni sînt foarte subțiri, ar inerva fusurile musculare. În afară de celulele motorii, în coarnele anterioare se găsesc și neuroni de asociație cu axon scurt care nu părăsește substanța cenușie și neuroni de asociație cu axon lung (celulele cordonale) care trece în substanța albă și leagă segmentele medulare de aceeași parte între ele și cu cele de parte opusă. Acești axoni nu părăsesc măduva, formînd în substanța albă, în vecinătatea substanței cenușii, fasciculul fundamental anterior.

Coarnele posterioare conțin dispozitivul senzitiv al măduvei, format din neuroni multipolari de talie mijlocie cu corpi Nissl pulverulenți. Celulele senzitive mici și cu axon scurt, dispuse la extremitatea posterioară a cornului, formează zona Rolando și zona Waldeyer, corelate cu sensibilitatea exteroceptivă. La baza cornului posterior, celulele nervoase senzitive sînt mai mari și veziculoase, cu corpii Nissl dispuși la periferie. Acești neuroni sînt grupați într-un nucleu — nucleul Clarke — corelați cu sensibilitatea proprioceptivă. Sensibilitatea interoceptivă își are sediul în substanța cenușie centrală de la baza cornului posterior. Dendritele neuronilor senzitivi fac sinapsă cu fibrele scurte și mijlocii venite prin

Scanned with OKEN Scanner

rădăcinile posterioare, unele conectate cu sensibilitatea exteroceptivă (termică, tactilă, dureroasă), altele cu interoceptorii viscerali și tisulari și altele cu proprioceptorii veniți de la nivelul aparatului locomotor. Prelungirile axonice ale neuronilor senzitivi trec în substanța albă, unde alcătuiesc fascicule ce formează conexiuni cu celulele din etajele superioare ale sistemului nervos spre care proiectează diferitele tipuri de sensibilitate. Celulele senzitive fac sinapsă prin colateralele axonilor cu celulele vegetative efectoare din coarnele laterale. Ca și în coarnele anterioare, se găsesc celule de asociație, unele cu axon scurt, altele cu axon lung — celule cordonale — ce se comportă la fel cu celulele cordonale din cornul anterior: ele formează în substanța albă, în jurul substanței cenușii, fasciculul fundamental posterior.

Coarnele laterale conțin neuronii vegetativi efectori, de forme diferite (bipolari, rotunzi, filiformi), cu corpii Nissl pulverulenți situați perinuclear și mai mari la periferie. Cu dendritele acestor celule fac sinapsă celulele senzitive din coarnele posterioare, prin colateralele axonilor lor. Axonii celulelor vegetative trec în coarnele anterioare, ajung în substanța albă împreună cu axonii celulelor motorii, participînd la formarea rădăcinilor anterioare care merg la periferie.

Substanța albă, mantaua substanței cenușii, este formată din fibre nervoase mielinice cu traiect longitudinal. Există și un număr foarte restrîns de fibre amielinice. Originea fibrelor mielinice este endogenă (axonii celulelor senzitive din substanța cenușie și ai celulelor de asociație) și exogenă, prelungiri ale neuronilor senzitivi periferici și prelungiri ale celulelor din centri supramedulari. Fibrele sînt de grosimi variabile, ele se asociază în fascicule: fasciculele fundamentale care nu părăsesc măduva și sînt formate din fibre endogene; fascicule ascendente și descendente de origine endo- și exogenă, fiecare fascicul avînd aceeași origine, traiect și terminație.

Între fibrele nervoase se găsește o rețea de astrocite ale căror prelungiri se termină la periferia substanței albe, sub leptomeninge, unde formează *membrana limitantă externă* care delimitează măduva de țesutul conjunctiv.

Fasciculele se găsesc în compartimente delimitate de septe conjunctive, venite de la suprafața măduvei, care merg radiar spre substanța cenușie și conțin vase sanguine.

Fasciculele intră în structura cordoanelor: cordonul anterior cuprins între rădăcinile anterioare și șanțul anterior, cordonul lateral între coarnele posterioare și rădăcinile anterioare și cordonul posterior cuprins între coarnele posterioare.

Vascularizația. Ramificațiile arterelor spinale formează în jurul măduvei un plex din care se desprind ramuri care străbat radiar substanța albă și se capilarizează formînd o rețea bogată în substanța cenușie. Sîngele din capilare este drenat într-un plex venos perimedular din care se formează venele medulare.

Funcțiile măduvei au la bază activitatea reflexă de tip simplu. Excitațiile care vin pe calea rădăcinilor posterioare ajung la neuronii senzitivi

rădăcinile posterioare, unele conectate cu sensibilitatea exteroceptivă (termică, tactilă, dureroasă), altele cu interoceptorii viscerali și tisulari și altele cu proprioceptorii veniți de la nivelul aparatului locomotor. Prelungirile axonice ale neuronilor senzitivi trec în substanța albă, unde alcătuiesc fascicule ce formează conexiuni cu celulele din etajele superioare ale sistemului nervos spre care proiectează diferitele tipuri de sensibilitate. Celulele senzitive fac sinapsă prin colateralele axonilor cu celulele vegetative efectoare din coarnele laterale. Ca și în coarnele anterioare, se găsesc celule de asociație, unele cu axon scurt, altele cu axon lung — celule cordonale — ce se comportă la fel cu celulele cordonale din cornul anterior: ele formează în substanța albă, în jurul substanței cenușii, fasciculul fundamental posterior.

Coarnele laterale conțin neuronii vegetativi efectori, de forme diferite (bipolari, rotunzi, filiformi), cu corpii Nissl pulverulenți situați perinuclear și mai mari la periferie. Cu dendritele acestor celule fac sinapsă celulele senzitive din coarnele posterioare, prin colateralele axonilor lor. Axonii celulelor vegetative trec în coarnele anterioare, ajung în substanța albă împreună cu axonii celulelor motorii, participînd la formarea rădăcinilor anterioare care merg la periferie.

Substanța albă, mantaua substanței cenușii, este formată din fibre nervoase mielinice cu traiect longitudinal. Există și un număr foarte restrîns de fibre amielinice. Originea fibrelor mielinice este endogenă (axonii celulelor senzitive din substanța cenușie și ai celulelor de asociație) și exogenă, prelungiri ale neuronilor senzitivi periferici și prelungiri ale celulelor din centri supramedulari. Fibrele sînt de grosimi variabile, ele se asociază în fascicule: fasciculele fundamentale care nu părăsesc măduva și sînt formate din fibre endogene; fascicule ascendente și descendente de origine endo- și exogenă, fiecare fascicul avînd aceeași origine, traiect și terminație.

Între fibrele nervoase se găsește o rețea de astrocite ale căror prelungiri se termină la periferia substanței albe, sub leptomeninge, unde formează *membrana limitantă externă* care delimitează măduva de țesutul conjunctiv.

Fasciculele se găsesc în compartimente delimitate de septe conjunctive, venite de la suprafața măduvei, care merg radiar spre substanța cenușie și conțin vase sanguine.

Fasciculele intră în structura cordoanelor: cordonul anterior cuprins între rădăcinile anterioare și șanțul anterior, cordonul lateral între coarnele posterioare și rădăcinile anterioare și cordonul posterior cuprins între coarnele posterioare.

Vascularizația. Ramificațiile arterelor spinale formează în jurul măduvei un plex din care se desprind ramuri care străbat radiar substanța albă și se capilarizează formînd o rețea bogată în substanța cenușie. Sîngele din capilare este drenat într-un plex venos perimedular din care se formează venele medulare.

Funcțiile măduvei au la bază activitatea reflexă de tip simplu. Excitațiile care vin pe calea rădăcinilor posterioare ajung la neuronii senzitivi

care prin intermediul celulelor mari motorii și celulelor efectoare vegetative asigură funcționarea fiecărui segment metameric al organismului; prin intermediul celulelor de asociație, actul reflex poate interesa etaje diferite ale măduvei, creîndu-se legătura dintre segmentele etajate ale măduvei. La nivelul măduvei se creează condiția de transmitere a sensibilității la centri supramedulari de la care măduva primește comanda efectoare.

TRUNCHIUL CEREBRAL

Bulbul rahidian, protuberanța și pedunculii creierului constituie un ax de substanță nervoasă — trunchiul cerebral — care leagă măduva de emisferele cerebrale și cerebeloase. În constituția acestui ax găsim aceleași formațiuni cenușii și albe de la nivelul măduvei și formațiuni proprii acestor regiuni.

Substanța cenușie. Coarnele anterioare și posterioare ale măduvei, fragmentate de fasciculele nervoase ascendente și descendente, constituie nucleii cenușii ai trunchiului cerebral; unii nuclei sînt motori și reprezintă locul de origine a nervilor motori cranieni, alții, senzitivi, reprezintă terminațiile fasciculelor senzitive venite din măduvă și locul de origine a căilor senzitive centrale. Substanța cenușie proprie trunchiului cerebral formează numeroși nuclei, ca: nucleii protuberanței, ai tuberculilor cvadrigemeni, locul unde fac sinapsă căile acustice și optice, nucleii Goll și Burdach din bulb, unde fac sinapsă fibrele cordoanelor posterioare cu același nume din măduvă și de la care pornesc căi senzitive care constituie panglica Reil, calea sensibilității centrale.

Substanța albă este formată din fasciculele nervoase care vin de la măduvă sau descind în măduvă. Acestea sînt motorii și senzitive. Fasciculele motorii sînt cele piramidale, care formează o masă compactă în piciorul pedunculului și la nivelul bulbului; aci cele mai multe fibre se încrucișează, iar restul de fibre, trecînd pe partea externă a acestui fascicul, fac încrucișarea la nivelul măduvei. Aceste fascicule motorii ocupă porțiunea anterioară a axului cerebral, cea posterioară conținînd fasciculele senzitive — venite din nucleii Goll și Burdach — care se încrucișează în bulb, apoi merg la protuberanță, de unde împreună cu fibre senzitive venite de la nervii cranieni ajung în pedunculii cerebrali în encefal: aceasta este panglica Reil. Se mai găsesc de asemenea o multitudine de cordoane albe care merg la creier și cerebel sau provin de la acestea, formate unele din fibre senzitive, altele din fibre de asociație.

SCOARȚA CEREBELULUI

Cerebelul se dezvoltă din lama alară a metencefalului și este situat de-a lungul căilor de sensibilitate proprioceptivă. Cerebelul este format dintr-o porțiune mediană arhaică, numită paleocerebel și din doi

lobi laterali de apariţie mai nouă, neocerebelul. Suprafaţa cerebelului este brăzdată de şanţuri adînci paralele şi curbe, care delimitează lobulii cerebeloşi. Aceştia sînt divizaţi prin alte şanţuri mai discrete în lamele cerebeloase. Fiecare lamelă este formată dintr-un ax de substanţă albă, învelit de o crustă de substanţă cenuşie. Ansamblul constituie o formaţiune, numită arborele vieţii. Substanţa cenuşie reprezintă scoarţa cerebelului cu o suprafaţă de 975—1 600 cm² şi o grosime de 1 mm. La edificarea scoarţei participă celulele nervoase multipolare, fibre nervoase gliale şi ţesut conjunctivo-vascular. Scoarţa este învelită de o capsulă conjunctivo-vasculară subţire: pia mater.

Neuronii care intră în constituţia scoarţei sînt de 4 tipuri: celulele Purkinje, celulele stelate Cajal, celulele granuloase şi celulele Golgi. Citoarhitectonia scoarţei este dată de repartiţia neuronilor şi de legăturile lor sinaptice. Elementele constituente se dispun în 3 straturi: un strat extern — *stratul molecular* sau zonal, un strat intermediar — *stratul celulelor Purkinje* şi un strat intern — *stratul granular* (planşa 35).

Celula Purkinje (fig. 123) — celula caracteristică scoarţei cerebeloase — este o celulă voluminoasă (50—70 μ înălţime şi 35 μ grosime) al cărei corp piriform prezintă o vastă arborizaţie dendritică la polul apical, care ocupă întregul strat molecular, întinzîndu-se pînă

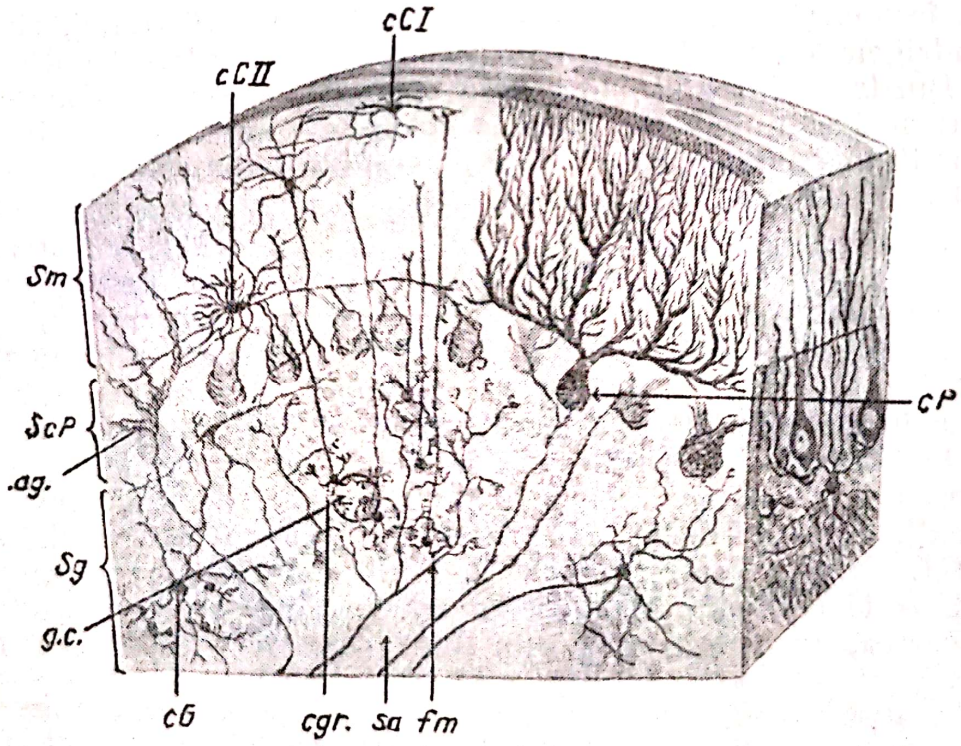

Fig. 123. Reprezentarea schematică a structurii scoarţei cerebelului: *sm* — stratul molecular; *scP* — stratul celulelor Purkinje; *sg* — stratul granular; *sa* — substanţa albă; *cP* — celula Purkinje; *cC. I* — celule Cajal mici; *cC. II* — celule Cajal mari; *cG* — celulă Golgi; *Cgr* — celulă granulară; *f. ag.* — fibre agăţătoare; *fm* — fibre musciforme; *gc* — glomerul cerebelos (din W. Bargmann).

aproape de pia mater şi un axon lung la polul opus. Acesta străbate stratul granular, trece în substanţa albă unde se mielinizează şi apoi face sinapsă cu dendritele celulelor din nucleii cerebelului. Pericarionul conţine numeroşi corpi Nissl (bogată ergastoplasmă), fine neurofibrile în reţea şi toate organitele şi incluziunile oricărui neuron (planşa 36). Cercetările histoenzimologice efectuate de D. Onicescu şi I. Cuida au demonstrat că enzimele oxidoreductoare sînt inegal repartizate atît în pericarionul şi prelungirile aceleiaşi celule Purkinje, cît şi în celulele aceleiaşi lamele cerebeloase, ceea ce, după opinia lor, ar demonstra existenţa unor cicluri funcţionale determinate de condiţii de aerobioză şi de anaerobioză. Aceste celule sînt lipsite de pigment, adică lipofobe. Celulele Purkinje, prin colateralele recurente ale axonilor lor, fac sinapse axosomatice între ele, alcătuind un lanţ de celule interpus între stratul molecular şi stratul granular.

Celulele stelate Cajal (v. fig. 123) au dendrite bogate, iar axonul lor cu numeroase colaterale este orientat orizontal, paralel cu lama cerebeloasă. Aceste celule sînt caracteristice stratului molecular; unele sînt mici şi dispuse superficial; altele mari, dispuse profund, trimit colaterale ale axonului lor în stratul celulelor Purkinje, se ramifică în jurul lor formînd arborizaţii în coşuleţ. Celulele acestea stelate se numesc celule cu coşuleţe, ele realizează cu celulele Purkinje o sinapsă axosomatică.

Celulele granulare (v. fig. 123) sînt cele mai mici celule nervoase; ele au corpul de formă sferică, cu 4—5 dendrite scurte dispuse în jurul pericarionului şi terminate printr-o arborizaţie în gheară. Axonul lor are un traiect ascendent în stratul molecular unde se divide în T; cele 2 ramuri orizontale, tangenţiale cu lamela cerebeloasă, participă, împreună cu expansiunile celulelor asemănătoare, la formarea fibrelor paralele din stratul molecular, făcînd sinapsa cu arborizaţiile dendritice ale celulelor Purkinje. Celulele granulare sînt numeroase şi constituie elementul dominant al stratului granular căruia îi dau denumirea.

Celulele Golgi se găsesc tot în stratul granular; aceste celule sînt mai mari, cu numeroase dendrite lungi, care ajung pînă în stratul molecular, şi cu axon scurt care, printr-o arborizaţie bogată, face sinapsa cu dendritele în gheară ale celulelor granulare. Unele celule Golgi au un axon lung care face asociaţie între diferite cîmpuri ale scoarţei cerebeloase.

La scoarţă vin 2 tipuri de fibre nervoase: fibrele musciforme şi fibrele agăţătoare. Proveniența lor nu este încă precizată. *Fibrele musciforme* (v. fig. 123) sînt groase, ondulate şi prezintă îngroşări pe traiectul lor, puncte de plecare a numeroase ramificaţii subţiri şi scurte cu aspect de tufe de muşchi. Ele se termină în stratul granular, unde fac sinapsa cu dendritele cu gheară ale celulelor granulare la care vine şi axonul scurt al celulei Golgi, alcătuind împreună o formaţiune, numită glomerulul cerebelos. *Fibrele agăţătoare* (v. fig. 123) prezintă nodozităţi pe traiectul lor; ele traversează stratul granular şi ajung în stratul mo-

Scanned with OKEN Scanner

lecular, unde se termină ca o iederă pe dendritele celulelor Purkinje, cîte o fibră agăţătoare pentru o celulă Purkinje.

Stratul molecular conţine deci celule stelate orizontale Cajal, dendritele celulelor Purkinje, dendritele celulelor Golgi şi fibrele paralele. În stratul molecular predomină fibrele. Aci se face sinapsa între celulele Purkinje şi celulele granulare prin intermediul fibrelor paralele. Acestea se găsesc la nivele diferite, străbătînd în toată lungimea ei lamela, corespunzător aşezării mai superficiale sau mai profunde a celulelor granulare. La celulele Purkinje aduc excitaţii de la distanţă fibrele agăţătoare.

Stratul celulelor Purkinje este format din lanţul de celule, din plexurile bogate venite de la celulele cu coşuleţe, şi este străbătut de axonul celulelor granulare şi de fibrele agăţătoare.

Stratul granular este stratul cel mai gros, conţinînd un număr mare de celule granulare şi celule Golgi. Acest strat este străbătut de axonul celulelor Purkinje în drum spre substanţa albă şi conţine fibrele aferente musciforme şi glomerulii cerebeloşi.

Ceea ce caracterizează scoarţa cerebelului este deci numărul mare de conexiuni interneuronale care au ca centru celula Purkinje, elementul de coordonare.

Cerebelul are rol în menţinerea tonusului muscular, în coordonarea mişcărilor de statică, în executarea mişcărilor fine.

N e v r o g l i a. Celulele gliale (glia protoplasmatică, fibroasă, oligodendroglia şi microglia) se găsesc în toate straturile, dar mai abundente în stratul granular, cu excepţia microgliei care se găseşte îndeosebi în stratul molecular. Pe lîngă acestea se mai găsesc în scoarţă două nevroglii speciale: celula Fananas şi celula Golgi. Celula Fananas este în stratul molecular. Prelungirile ei prezintă expansiuni laterale, avînd aspect de penaje: este nevroglia penată. Celula Golgi are corpul în stratul granular şi prelungiri lungi care străbat stratul molecular unde formează un evantai — prelungirile Bergmam. Acestea se termină cu picioruşe pe vasele din membrana pială.

SCOARŢA CEREBRALĂ

Scoarţa cerebrală, substanţa cenuşie care învelește emisferele cerebrale, se dezvoltă din telencefal. La mamifere şi la om, există un paleocortex, formaţiune arhaică, prima apărută în filogeneză, corelată cu simţul primitiv fundamental al olfacţiei, care ocupă o suprafaţă mică (1/12 din suprafaţa totală a scoarţei) şi un neocortex, filogenetic mai recent, cu structura cea mai complexă şi perfecţionată la om. Suprafaţa creierului este brăzdată de şanţuri care delimitează lobii cerebrali, fiecare lob fiind divizat prin alte şanţuri în circumvoluţiuni care sînt sediul cîmpurilor de recepţie a excitaţiilor senzoriale şi senzitive şi al cîmpurilor asociative, acestea din urmă avînd, la om, cea mai mare întindere.

Scanned with OKEN Scanner

Scoarţa înveleşte substanţa albă a circumvoluţiunilor cerebrale. Suprafaţa cortexului cerebral este de 1 924 cm², emisfera stîngă avînd o suprafaţă ceva mai mare (965 cm²) decît cea dreaptă (959 cm²). Ea prezintă grosimi variabile în diferitele sale zone fiziologice, scoarţa occipitală fiind cea mai subţire (1,25 mm), zona centrilor motori din frontala ascendentă avînd cea mai mare grosime (4 mm). Scoarţa este învelită de pia mater.

În structura cortexului intră un număr mare de neuroni (14 miliarde) de diferite forme şi mărimi, celula caracteristică fiind celula piramidală de talie mică, mijlocie şi gigantă (tip Betz). Celulele se dispun în neocortex în 6 straturi şi în 3 straturi în paleocortex. Pe lîngă neuroni, în constituţia straturilor intră fibre nervoase, celule gliale, vase sanguine şi ţesut conjunctiv.

Cunoştinţele asupra neuronilor şi conexiunilor lor, asupra cito- şi mieloarhitectoniei scoarţei şi a variaţiilor lor le datorăm cercetărilor de neurohistologie, neurofiziologie şi patologie nervoasă ale savanţilor: Ramon Y. Cajal, Betz, Kölliker, Brodman, Vogt, Bechterev, Marinescu, von Economo, Kappers ş.a., completate cu cercetările mai recente asupra metabolismului neuronilor.

Neuronii cortexului. Celula piramidală (v. fig. 25, vol. I), celulă multipolară de formă piramidală, cu dendrite numeroase, groase şi cu suprafaţa neregulată la polul apical, mai scurte şi puţine la unghiurile bazei şi un axon subţire ce se detaşează de la baza piramidei, a cărui lungime variază, cel mai lung aparţine celulelor gigantice Betz. Acest axon descinde în substanţa albă unde se mielinizează şi intră în structura fasciculelor motorii piramidale direct şi încrucişat. Axonii descendenţi ai altor celule piramidale merg la un alt punct de pe scoarţă, formînd fibre de asociaţie, sau fac sinapse cu celulele din nucleii cenuşii subiacenţi (fibre de proiecţie). Axonii prezintă şi colaterale recurente.

Celula Martinotti este o celulă piramidală mică, de asociaţie, a cărei axon emergent de la baza piramidei este ascendent.

Celula orizontală Cajal, asemănătoare celulei stelate cu coşuleţ din stratul molecular al scoarţei cerebelului, are dendritele şi axonul dirijate orizontal, paralel cu suprafaţa scoarţei. Axonul nu părăseşte stratul în care se află celula.

Celula granulară, celulă mică, stelată, cu axon scurt (Golgi II) este celula predominantă în scoarţa vizuală şi auditivă a omului.

Celula fusiformă are corpul alungit, numeroase dendrite lungi la polul apical şi un axon lung, descendent în substanţa albă unde însoţeşte axonii celulelor piramidale.

În cortex se găsesc deci celule de forme variate, unele cu axon ascendent, altele cu axon descendent, celule cu axon orizontal şi celule cu axon scurt (fig. 124).

Citoarhitectonia scoarţei cerebrale. Structura fundamentală a scoarţei constă în stratificarea în 6 straturi: stratul molecular, stratul granular extern, stratul piramidal extern, stratul granular intern, stratul piramidal intern şi stratul polimorf (fig. 125).

Scanned with OKEN Scanner

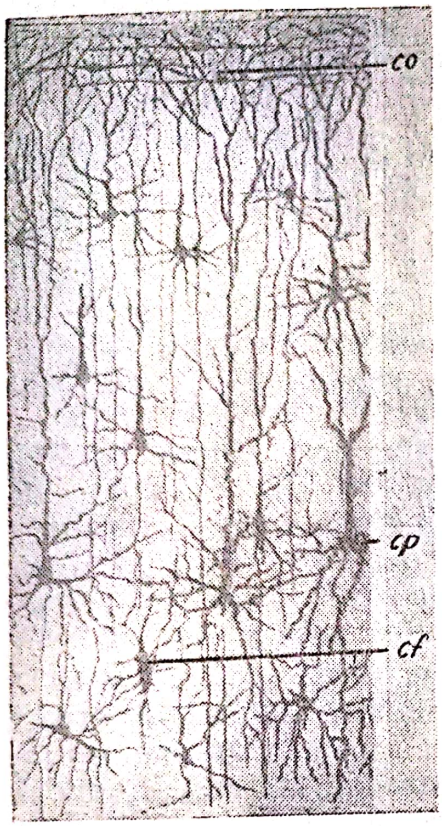

Fig. 124. Neuroni din scoarța cerebrală:

cp — celulă piramidală; *co* — celulă orizontală; *cf* — celula fusiformă.

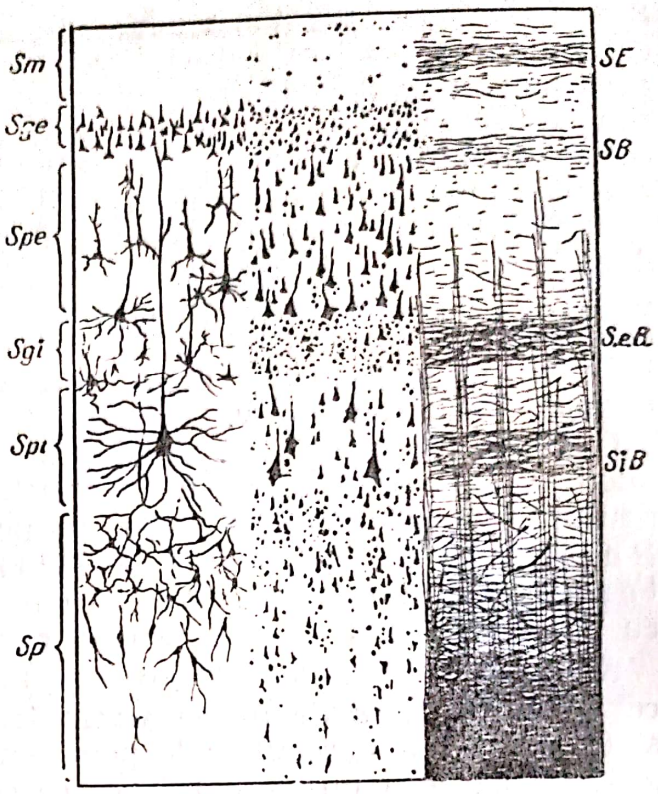

Fig. 125. Cito- și mieloarhitectonia scoarței cerebrale:

sm — stratul molecular; *sge* — stratul granular extern; *spe* — stratul piramidal extern; *sgi* — stratul granular intern; *spi* — stratul piramidal intern; *sp* — stratul polimorf; *sE* — stria Exner; *sB* — stria Bechterev; *seB* — stria externă Baillarger; *siB* — stria internă Baillarger (din W. Bargmann).

I — Stratul molecular, zonal sau plexiform, conține puține celule și mai multe fibre. El este format din celule orizontale Cajal cu cilindraxi scurți, orizontali și fac sinapsă în acest strat cu dendritele celulelor piramidale din straturile mai profunde.

II — Stratul granular extern conține celule granulare mici de asociație.

III — Stratul piramidal extern este format din celule piramidale mici și mijlocii care fac sinapsa în același strat cu axonii scurți ai celulelor Golgi II și cu axonii ascendenți ai celulelor Martinotti.

IV — Stratul granular intern, stratul cu celule mici granulare și cu celule piramidale mici de asociație.

V — Stratul piramidal intern. În structura acestui strat în circumvoluțiunea frontală ascendentă și în lobulul paracentral intră celule piramidale gigante Betz, al căror axon participă la formarea fasciculelor piramidale, calea motorie voluntară; pe lîngă acestea se găsesc și celule de asociație Golgi II. În celelalte zone ale scoarței, în acest strat, celulele piramidale sînt mai mici chiar decît cele din stratul III.

Scanned with OKEN Scanner

VI — Stratul polimorf este format din celule piramidale mijlocii, din celule triunghiulare al căror axon este ascendent și din celule fusiforme cu axon descendent.

Mieloarhitectonia scoarței cerebrale. Fibrele nervoase, în cea mai mare parte mielinice, sînt aferente și eferente. Fibrele aferente, vin din substanța albă, sînt fibre senzoriale, cu arborizație terminală bogată: ele fac sinapsa fie direct cu celulele piramidale mijlocii, fie prin intermediul celulelor de asociație Martinotti. Fibrele eferente sînt axonii celulelor piramidale care merg în substanța albă; ele constituie fibrele de proiecție. Prin colateralele lor, acești axoni fac multiple asociații; ei fac sinapsă cu dendritele celulare piramidale din alte cîmpuri ale scoarței din aceeași emisferă sau din cea opusă, realizînd astfel o bogăție de asociații.

La nivelul diferitelor straturi se pun în evidență, prin metode de impregnare argentică, plexuri nervoase cunoscute sub denumirea de strii: stria Exner în stratul molecular, stria Bechterev între straturile II și III și striile Baillarger, cea externă în stratul IV și cea internă în stratul V (fig. 125).

Dispoziția fibrelor nervoase reflectă complexitatea sinapselor intracorticale care stau la baza funcțiilor caracteristice diferitelor cîmpuri ale scoarței. Neuronii cortexului constituie prin sinapsele lor lanțuri lungi între neuroni din straturi suprapuse și lanțuri scurte orizontale de neuroni din același strat, realizate prin celulele cu axoni scurți. Numărul mare de lanțuri, îndeosebi lanțuri orizontale, caracterizează scoarța omului, bogăția de celule cu axon scurt stă la baza funcțiilor perfecționate, fine, ale cortexului uman (Cajal).

Izocortexul și alocortexul. Scoarța care prezintă stratificarea în șase straturi a primit de la Kölliker denumirea de izocortex, spre deosebire de scoarța cu trei straturi pe care a numit-o alocortex; izocortextul nu are însă pe toată scoarța aceeași structură tipică. Distingem astfel un izocortex omotipic și un izocortex heterotipic (planșa 32). Izocortexul omotipic este caracterizat prin predominanța unor straturi asupra altora; astfel, în izocortexul frontal, straturile piramidale III și V sînt mai dezvoltate, iar în izocortexul parietal și temporal sînt mai dezvoltate straturile II și IV. Izocortexul polar occipital și frontal are o stratificare mai puțin netă, în cel frontal predomină celulele piramidale, iar în cel occipital, cele granulare. Izocortexul heterotipic prezintă două aspecte: agranular în care lipsesc straturile granulare, este scoarța motorie prerolandică, și granular sau coniocortex cu puține celule piramidale și numeroase celule granulare, care caracterizează cîmpurile receptoare de fibre senzoriale, de exemplu, scoarța vizuală.

Alocortexul este structura rinencefalului, construită din trei straturi mai bine dezvoltate. Există un alocortex piramidal (cornul Ammon) și un alocortex granular (de exemplu, coniocortexul hipocampului).

Scanned with OKEN Scanner

Nevroglia scoarței este reprezentată prin glii fibroase, protoplasmatice, oligodendroglii și microglii; ele se termină în mare parte prin picioruşe, pe vasele piei mater, solidarizînd pia mater cu organul nervos.

Vascularizația. Scoarța cerebrală este bogat vascularizată de ramuri arteriale ce vin din pia mater și irigă porțiunea superficială și din ramuri arteriale venite din substanța albă care irigă porțiunea profundă. În jurul arterelor se găsește un spațiu, spațiul Virchow-Robin în care circulă lichid cefalorahidian. Acest spațiu este delimitat de o foiță parietală în constituția căreia intră picioruşele gliilor și microglia. Între ramurile arteriale există rețele capilare, cu atît mai abundente cu cît numărul celulelor nervoase este mai mare. Există trei rețele capilare: o rețea superficială slab dezvoltată, o rețea mediană care irigă părțile cele mai active ale scoarței și o rețea profundă, din care iau naștere vasele venoase.

Funcțiile scoarței cerebrale. Se știe că întreaga activitate nervoasă are la bază actul reflex. P a v l o v a arătat că unele reflexe sînt stabile, necondiționate și altele sînt temporare, condiționate. Scoarța este sediul reflexelor condiționate, deci a legăturilor temporare ce se formează între excitanții veniți din mediul extern și intern și alte procese organice. Activitatea reflexă a scoarței stă la baza activității nervoase superioare, a gîndirii, a psihicului. Prin reflexe condiționate, ea reflectă activitatea organismului în raport cu mediul înconjurător, cu mediul social (Pavlov). Scoarța este formată din analizori (segmentele centrale ale organelor de simț); ea are rolul de a analiza excitațiile venite din mediul extern și intern pe care apoi le sintetizează, le integrează. Funcția de analiză și sinteză nu este strict localizată, la realizarea ei concurează alți centri învecinați de pe scoarță. În acest mod se poate realiza, în cazul lezării unui analizor, o compensare într-o măsură mai mare sau mai mică, a funcțiilor lui.

MENINGELE

PLEXURILE CHOROIDE

Centrii nervoși sînt înveliți de 3 membrane conjunctive protectoare: o membrană externă dură și rezistentă — dura mater; o membrană internă subțire vasculară — pia mater și o membrană dependentă de aceasta — arahnoida (fig. 126). Pia mater și arahnoida au structură foarte asemănătoare și sînt considerate ca o membrană unică, numită leptomeninge sau meningele moi.

Dura mater este o foiță fibroasă, constituită dintr-o bogăție de fibre colagene dispuse paralel, în planuri diferite care se întretaie, alcătuind o textură complexă și rezistentă, lipsită de elasticitate, avînd puține fibre elastice. Ea aderă intim la oasele cavității craniene, dar în canalul rahi-

Scanned with OKEN Scanner

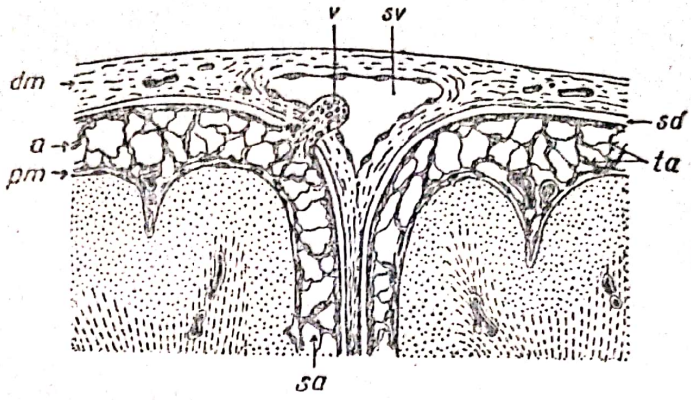

Fig. 126. Meningele.
dm — dura mater; *a* — arahnoida; *pm* — pia mater; *sv* — sinus venos; *v* — vilozitate arahnoidiană; *sd* — spațiu subdural; *ta* — trabeculi arahnoidieni; *sa* — spațiu subarahnoidian.

dian între ea și schelet se găsește un spațiu — *spațiul epidural* — care conține țesut conjunctiv cu numeroase celule adipoase și un bogat plex venos. Fața internă a durei mater este învelită de un strat de celule epiteliale plate. În dura mater se găsesc fibre nervoase și terminații nervoase senzitive incapsulate (tip Vater-Pacini) care-i conferă o mare sensibilitate; se găsesc de asemenea sinusuri venoase care comunică cu venele cerebrale și cu venele osoase. Dura mater cerebrală formează în unele regiuni cute ce pătrund între emisfere, constituind coasa creierului (falx celebri) și între creier și cerebel, unde formează cortul creierașului (tectorium cerebeli).

Arahnoida este constituită dintr-o lamă subțire de țesut conjunctiv acoperită pe ambele fețe, cea dinspre dura mater și cea corespunzătoare piei mater, cu un epiteliu unistratificat. Legătura cu pia mater se face printr-o serie de trabeculi conjunctivi, acoperiți de epiteliu, care dau acestei foițe aspectul pînzei de păianjen și denumirea de arahnoidă. Între acestea și pia mater se găsește spațiul subarahnoidian prin care se scurge lichid cefalorahidian. Acest spațiu comunică cu spațiile tisulare din tecile nervilor, care la rîndul lor comunică cu limfaticele. Spațiul subarahnoidian comunică și cu spațiile tisulare din jurul adventiției vaselor sanguine care pătrund din pia mater.

Între arahnoidă și dura mater se află, în perioada fetală, un spațiu strîmt — spațiul subdural — care devine virtual după naștere, dispărînd aproape la adult. Arahnoida trece peste șanțurile substanței nervoase ca o punte, așa încît spațiul subarahnoidian se lărgește în unele regiuni formînd cisterne, loc de electie pentru puncționare și extragere de lichid cefalorahidian. *Arahnoida* este o membrană avasculară. Ea prezintă, la copil, evaginațiuni viloase care pătrund în dura mater în fața sinusului venos; vilozitățile sînt formate dintr-un ax conjunctiv acoperit cu celule epiteliale în grămezi. La adult și mai ales la vîrstnici, ele sînt hipertrofiate și conțin formațiuni calcaroase sau chiar noduli osoși, care constituie în dura mater „granulele Pacchioni". Prin aceste vilozități se scurge în sîngele venos lichidul cefalorahidian care circulă în spațiile leptomeningiale.

Scanned with OKEN Scanner

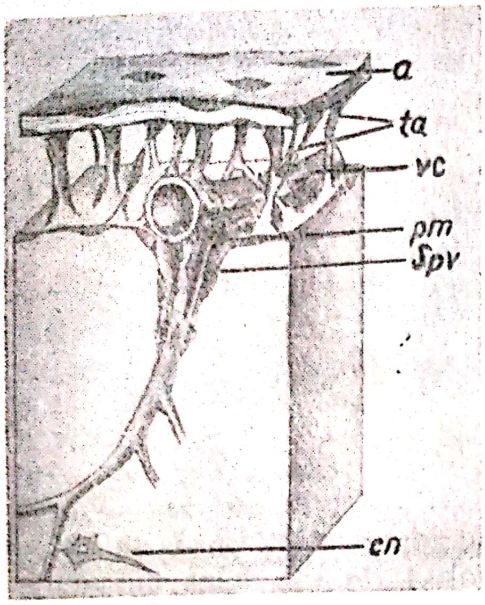

Fig. 127. Schema leptomeningelor și a spațiilor perivasculare:
a — arahnoida; *ta* — trabecul arahnoidian; *pm* — pia mater; *vc* — venă cerebrală; *spv* — spațiu perivascular; *cn* — celulă nervoasă (din Copenhaver).

Pia mater, membrana internă, este o foiță subțire conjunctivă, bogat vascularizată, cu rol nutritiv pentru organele nervoase pe care le învelește. În structura ei se găsește și o componentă glială, reprezentată de picioruşele astrocitelor din substanța nervoasă, elemente de solidarizare a piei mater cu organele nervoase subiacente. Arterele pătrund în substanța nervoasă însoțite de pia mater care formează pe o distanță oarecare teci în jurul lor (fig. 127); aceste teci delimitează spațiile Virchow-Robin, spații în care trece lichidul cefalorahidian din spațiile subarahnoidiene.

Microscopia electronică a arătat că spațiile Virchow-Robin se găsesc numai în jurul vaselor mari, infirmînd ideea că ele s-ar găsi și în jurul capilarelor. În jurul endoteliului capilarelor creierului se găsesc numai picioruşele astrocitelor. De asemenea s-a confirmat ideea inexistenței spațiilor perineuronale, care sînt artefacte.

Pia mater, spre deosebire de arahnoidă, pătrunde în toate șanțurile de la suprafața organelor nervoase.

Diferite substanțe pătrunse în circulație sînt împiedicate de a trece în substanța nervoasă, datorită unei bariere selective — bariera hematoencefalică — ai cărei factori importanți sînt picioruşele astrocitelor și diferențele de permeabilitate a capilarelor.

Plexurile choroide (fig. 128), formațiuni glandulare cu aspect de vilozități, sînt formate din îndoituri ale piei mater, învelite cu un strat de celule ependimare, modificate. La nivelul ventriculilor, pia mater se învelește cu celule ependimare și formează pînzele choroidiene. Marginea liberă a acestora prezintă o serie de ridicături, asemenea unor vilozități, numite plexuri choroide. Plexurile choroide sînt formate dintr-un ax conjunctivovascular ce aparține piei mater, învelit de celule ependimare transformate în celule glandulare dispuse pe un singur strat. Aceste celule prezintă microvilii la polul apical (fig. 129) și invaginațiuni profunde ale membranei plasmale la polul bazal. În citoplasmă se găsesc numeroase mitocondrii și formațiuni ergastoplasmatice, o zonă Golgi întinsă, vacuole la polul apical, incluziuni de lipide, pigment, prezența de enzime oxidative, toate atestînd activitatea lor de celule secretorii. Ele secretă și resorb lichidul cefalorahidian, contribuind astfel la menținerea echilibrului dintre presiunea sanguină și presiunea lichidului cefalo-

Scanned with OKEN Scanner

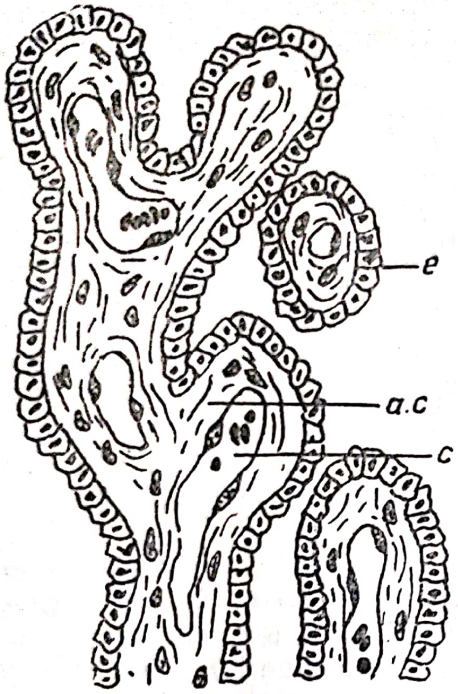

Fig. 128. Plexurile choroide — schemă:
e — epiteliu; *ac* — ax conjunctiv; *c* — capilar sanguin.

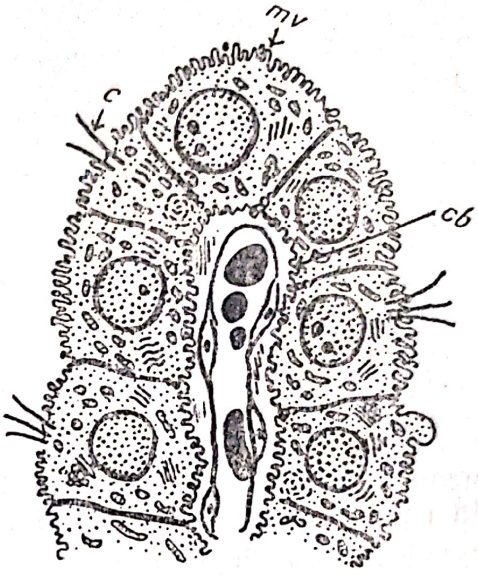

Fig. 129. Celule din epiteliul choroidian — schemă:
mv — microvili; *c* — cili; *cb* — citomembrane bazale.

rahidian. Plexurile choroide, producînd acest lichid, exercită un rol important în reglarea presiunii craniene.

Lichidul cefalorahidian este format dintr-o mare cantitate de apă, cloruri, glucoză, uree, cantităţi mici de albumină şi limfocite (2/mm^3). Constituţia lui este modificată în procese inflamatorii meningiale, analiza chimică şi citologică servind, alături de alte investigaţii, la precizarea diagnosticului unor afecţiuni ale sistemului nervos central.

Prin lichidul cefalorahidian sînt vehiculaţi unii hormoni hipofizari.

Scanned with OKEN Scanner

ORGANE DE SIMŢ

PIELEA ŞI ORGANELE ANEXE

PIELEA

Pielea sau tegumentul (cutis) este învelişul conjunctivo-epitelial care acoperă în întregime suprafaţa corpului, continuîndu-se cu mucoasele la nivelul orificiilor naturale. Ea este un organ complex, constituit din formaţiuni proprii şi formaţiuni anexe (fanere şi glande). Tegumentul îndeplineşte un important rol de protecţie faţă de agenţii nocivi externi, precum şi funcţii de termoreglare şi excreţie, fiind în acelaşi timp un organ de simţ cu o mare suprafaţă pentru recepţia tactilă, termică şi dureroasă.

Suprafaţa pielii unui om cu înălţime şi greutate medie este de aproximativ 1,5 m^2 şi cîntăreşte aproximativ 18 kg. Pielea prezintă variaţii de grosime şi structură, în funcţie de rasă, sex, individ sau în raport cu diferitele regiuni ale corpului. Astfel, grosimea ei este în general mai mare pe suprafeţe dorsale ale corpului faţă de suprafeţele ventrale. La nivelul palmelor şi a plantelor, pielea este foarte groasă, în timp ce pe pleoape apare foarte subţire.

Pielea este alcătuită din trei straturi principale: *epidermul*, un epiteliu de origine ectodermică, *dermul* sau corionul pielii şi *hipodermul* sau ţesutul conjunctiv subcutanat.

Epidermul

Epidermul este un epiteliu pavimentos stratificat de tip cornos sau keratinizat (fig. 130), alcătuit din cinci straturi de celule: 1) *stratul bazal* sau generator; 2) *stratul spinos;* 3) *stratul granulos;* 4) *stratul lucid;* 5) *stratul cornos.* Partea superficială complet keratinizată a stratului cornos a fost considerată de vechii histologi drept un al 6-lea strat; pe care l-au numit stratul exfoliator. Prin macerare, epidermul se separă într-o parte profundă cu aspect mucos, *corpul mucos* şi o parte superficială subţire, uscată şi transparentă, *stratul cornos.* Corpul mucos cuprinde stratul bazal, stratul spinos şi stratul granulos, în timp ce stratul cornos este constituit din stratul lucid şi stratul cornos propriu-zis. De-

numirea *strat malpighian* se aplică uneori stratului bazal şi stratului spinos, luate împreună.

În general, grosimea epidermului este de 30—100 microni. În regiunile unde tegumentul este foarte gros, epidermul poate fi gros (la nivelul plantelor şi palmelor) cu toate straturile bine reprezentate. În regiunile cu pielea subţire (pleoape, abdomen) grosimea straturilor epidermului este mult redusă, în special a stratului granulos şi spinos. Stratul lucid poate chiar să lipsească.

Membrana bazală se află situată între epiderm şi derm, constituind joncţiunea dermoepidermică. Ea are o grosime de 350 Å şi este separată la polul bazal al celulelor stratului generator printr-o zonă densă cu o grosime de 350 Å. Pe faţa ei dermică membrana bazală se continuă cu o reţea fină de fibre reticulinice, colagene şi elastice.

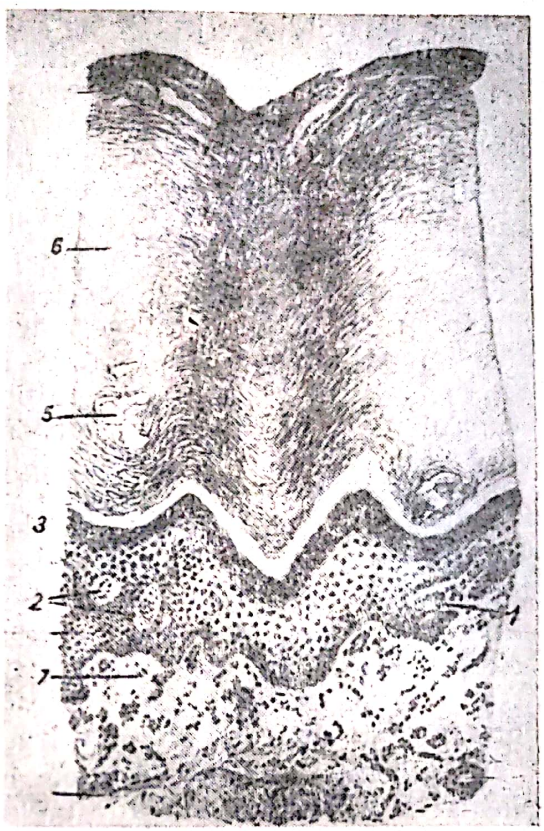

Fig. 130. Epiderm:
1 — strat bazal; *2* — strat spinos; *3* — strat granulos; *4* — strat lucid; *5* — strat cornos; *6* — strat exfoliator; *7* — papilă dermică.

Suprafaţa de contact dintre epiderm şi derm poate să fie plană, dar cel mai adesea joncţiunea dermoepidermică este neregulată, vălurită de ridicături ale dermului care formează *papilele dermice* sau *crestele papilare*. Papilele dermice pot determina ridicături corespunzătoare ale epidermului, în care caz ele au fost denumite *papile delomorfe*. Papilele delomorfe de la vîrful degetelor sînt aranjate în anse, spirale şi vîrtejuri, din ale căror desene complicate rezultă amprentele digitale caracteristice fiecărui individ. Dacă ridicăturile dermului nu sînt însoţite de proeminenţe corespunzătoare ale epidermului, acestea din urmă rămînînd netede, papilele dermice se numesc *adelomorfe*.

1. *Stratul bazal, generator sau germinativ*

Acest strat constă dintr-un singur rînd de celule cubice sau cilindrice joase, aşezate cu axul lor mare perpendicular pe membrana bazală, urmînd împreună cu aceasta toate sinuozităţile papilelor dermice. Nucleii ovali ai celulelor bazale sînt intens cromatici. Membrana plasmatică prezintă numeroase prelungiri mai accentuate la polul bazal, care par să se ancoreze în derm. Imaginile electronomicroscopice au arătat însă că aceste prelungiri citoplasmatice se adaptează formei unor buzunăraşe ale membranei bazale, fără să o traverseze pe aceasta. Feţele laterale,

Scanned with OKEN Scanner

vecine, ale celulelor bazale se solidarizează reciproc prin complexe joncţionale desmozomale. Citoplasma acestor celule este intens bazofilă datorită prezenţei a numeroşi ribozomi, care desfăşoară o vie sinteză de proteine, necesare creşterii şi diviziunilor celulare. Pe lîngă aceştia, mai sînt prezente mitocondrii cu criste puţine, vezicule clare de dimensiuni variabile, mai abundente subnuclear şi alte organite citoplasmatice generale (complex Golgi etc.). Citoplasma celulelor bazale conţine organite specifice reprezentate prin *tonofibrile*. La microscopul electronic, tonofibrilele apar formate din fascicule de filamente, *tonofilamente*, cu un diametru de 60—100 Å, ce par a fi constituite din lanţuri polipeptidice de prekeratină. Din punct de vedere histochimic, ele prezintă un procent ridicat de grupări sulfhidril. Tonofibrilele sînt orientate paralel cu axul mare al celulei şi perpendicular pe membrana bazală. Ele converg spre desmozomii joncţiunilor intercelulare, de care se solidarizează. Celulele bazale mai pot conţine şi rare granule de pigment melanic.

Numeroase celule bazale se pot afla în mitoză. Figurile mitotice sînt mai frecvente la nivelul celulelor bazale de pe vîrful papilelor dermice. Numărul şi frecvenţa mitozelor variază în funcţie de viteza migraţiei către suprafaţă a celulelor epidermice sau în raport cu cerinţele fiziopatologice locale. În mod normal, timpul de deplasare al unei celule de la stratul bazal la stratul cornos este de circa 17—20 de zile, aşa cum s-a constatat cu timidină marcată radioactiv.

Melanocitele. Printre celulele bazale există pe alocuri celule cu citoplasmă încărcată de granule melanice şi cu nuclei mici şi intens cromatici, numite *melanocite*. Ele pot fi evidenţiate în mod specific prin reacţia „Dopa“ (oxidarea dihidroxifenilalaninei şi colorarea în negru), datorată unei oxidaze, tirozinaza. Melanocitele mai pot fi evidenţiate şi prin impregnaţie argentică sau cu clorură de aur. Citoplasma lor este lipsită de tonofibrile, dar dezvoltarea altor organite citoplasmatice (mitocondrii, reticul endoplasmatic rugos şi neted, aparat Golgi, ribozomi liberi) dovedeşte intense activităţi de sinteză. Membrana plasmatică a melanocitelor nu este prevăzută cu desmozomi. Aceste celule sînt implicate în sinteza pigmentului melanic.

2. *Stratul spinos*

Acest strat este alcătuit din 6—20 rînduri de celule poliedrice în strîns contact reciproc prin joncţiuni intercelulare desmozomale. La microscopul fotonic, aspectul celulelor acestui strat nu este cel real, din cauza retracţiei produse prin tehnica histologică. Retracţia interesează toată celula, cu excepţia regiunii desmozomilor. În acest mod rezultă un contur neregulat al suprafeţelor celulare, regiunile desmozomilor exercitînd o tracţiune asupra citoplasmei retractate şi apărînd la microscopul fotonic ca nişte fine prelungiri citoplasmatice cu aspect de spini. Acest aspect a generat denumirea de „strat spinos“. La punctul de contact dintre 2 „spini“, prin microscopia fotonică, s-a descris existenţa unei mici mase sferoidale, foarte intens colorabile prin hematoxilină, numită *nodulul lui Bizzozero*. Nodulii lui Bizzozero reprezintă de fapt macule adherens sau

Scanned with OKEN Scanner

joncțiuni desmozomice secționate în anumite incidențe. Înainte de studiile electron-microscopice se considera în mod eronat că prelungirile spinoase formează conexiuni protoplasmatice între celule, așa-numitele „punți intercelulare" prin care citoplasmele celulelor vecine ar fi continue.

La microscopul electronic, suprafața celulelor poliedrice prezintă numeroase neregularități sub formă unor invaginări și evaginări, cu profil de măciucă sau ciupercă. Aceste neregularități măresc foarte mult suprafața celulară, facilitînd schimburile cu mediul intercelular. În același timp, digitațiile unei celule se articulează cu cele ale celulelor învecinate în mod asemănător roților dințate dintr-un angrenaj, realizînd un tip de conexiune intercelulară caracteristice epidermului. Între celule rămîn spații de 400—500 Å, mult micșorate la nivelul desmozomilor situați pe povîrnișurile digitațiilor. O celulă posedă 2 000—4 000 desmozomi. Desmozomii au aspectul unor discuri ce se privesc față în față. Dimensiunile lor (5 000—8 000 Å în diametru) fac posibilă vizualizarea desmozomilor și la microscopul fotonic (no lului Bizzozero), cînd sînt secționați în anumite incidențe.

Citoplasma celulelor poliedrice ale stratului spinos conține organite și incluzii (complex Golgi, reticul endoplasmatic, ribozomi liberi, mitocondrii, vezicule clare, granule de melanină) mai reduse decît în celulele stratului generator. Celulele profunde au citoplasma mai bazofilă și sînt mai bogate în ARN. Tonofibrilele mai abundente, cu aceleași caractere ca în stratul bazal, se solidarizează cu desmozomii.

Celulele poliedrice devin din ce în ce mai aplatizate spre suprafața stratului spinos. Ca și în stratul bazal, și la acest nivel se găsesc mitoze. În cursul regenerării epidermului la marginile plăgilor sau în unele boli de piele, cum este psoriazisul, se pot observa mitoze în toate celulele stratului spinos.

În nucleii celulelor stratului spinos, numai la sexul feminin, există o particulă caracteristică de heterocromatină, uneori atașată feței interne a membranei nucleare. Aceasta este *cromatina sexuală* care permite determinarea sexului.

Printre celulele profunde ale stratului spinos se remarcă unele celule clare cu numeroase prelungiri. Acestea sînt *celulele Langerhans* sau *celulele dendritice*. Ele nu conțin pigment melanic, nu posedă tonofibrile și desmozomi și sînt Dopa-negative. Aceste celule pot fi evidențiate cu clorură de aur. Nu este cunoscută semnificația lor funcțională. Unii autori le-au considerat drept melanocite epuizate.

3. *Stratul granulos*

Stratul granulos este constituit din 1—5 rînduri de celule turtite, romboidale, așezate cu axul lung paralel cu suprafața pielii. Nucleul acestor celule este mic, iar organitele citoplasmatice sînt reduse. Citoplasma conține granule de formă neregulată, intens bazofile, de *keratohialină*, care reprezintă probabil precursorul keratinei moi. Pe măsură ce celula se încarcă cu keratohialină, nucleul devine din ce în ce mai mic, palid și

Scanned with OKEN Scanner

degenerat, iar tonofibrilele şi desmozomii dispar. În stratul granulos începe degenerarea celulelor epidermului.

4. *Stratul lucid*

Acest strat constă din cîteva rînduri de celule turtite şi strălucitoare. La microscopul fotonic, stratul lucid apare ca o bandă omogenă şi translucidă, în care celulele nu pot fi deosebite clar ca entităţi separate. Celulele, strîns alăturate, au nuclei degeneraţi sau sînt anucleate. Citoplasma este încărcată cu picături aparent semilichide de *eleidină,* despre care se presupune că provine din granulele de keratohialină ale stratului granulos.

5. *Stratul cornos*

Stratul cornos este foarte gros la nivelul palmelor şi plantelor. El este constituit din celule clare, moarte, acidofile, asemănătoare unor solzi, care devin din ce în ce mai turtite şi apropiate una de alta spre suprafaţă. Nucleii au dispărut, dar pot rămîne vizibile spaţiile pe care aceştia le-au ocupat în celulă. Citoplasma este înlocuită cu *keratină,* constituită dintr-un mare număr de filamente, compuse din lanţuri polipeptidice. Histochimic s-a demonstrat că keratina posedă legături disulfidice care provin din radicalii sulfhidril ai tonofibrilelor straturilor mai profunde ale epidermului. Spre deosebire de keratina tare a fanerelor, stratul cornos conţine keratină moale, mai elastică, cu sulf mai puţin.

Celulele stratului superficial, *descuamativ sau exfoliator,* se descuamează în mod continuu. Celulele descuamate sînt înlocuite prin celule nou formate în urma mitozelor stratului generator.

Histochimia epidermului. Straturile bazal şi spinos sînt foarte bogate în radicali SH, acid ascorbic şi calciu. Straturile bazal şi spinos s-au dovedit a fi foarte active din punct de vedere metabolic. Aici, ca şi în stratul granulos, au loc intense procese de sinteză a proteinelor, ceea ce se reflectă prin nivelul crescut al ARN-ului, al enzimelor oxido-reductorii aerobe şi anaerobe şi al fosfatazelor. Activitatea lipazei este maximă în stratul granulos. Glicogenul şi amilofosforilaza (enzimă implicată în sinteza glicogenului) pot fi evidenţiate cu precădere în stratul spinos, mai puţin în cel bazal.

Colesterolul şi esterii săi, ca şi acizii graşi liberi cresc progresiv dinspre stratul spinos spre cel cornos. În stratul cornos sînt abundente gliceridele şi fosfolipidele.

Keratinizarea, keratogeneza sau cornificarea epidermului este un proces biologic complex, specific acestui ţesut. În cursul keratogenezei celulele epidermului, pe măsură ce migrează de la stratul bazal germinativ spre stratul descuamativ, elaborează şi acumulează o proteină fibroasă numită *keratină.* Prin keratinizare, pielea îşi poate exercita rolul protector faţă de agenţii nocivi chimici şi fizici, căpătînd soliditate fără să-şi piardă elasticitatea. Keratinizarea nu este un proces de degenerare şi îmbătrînire cum se afirma mai de mult, ci o adaptare la anumite condiţii mecanice. Această adaptare este caracteristică celulei epidermice,

Scanned with OKEN Scanner

considerată de aceea drept un „mecanocit". Reînnoirea continuă a stratului epiteliului pavimentos stratificat de tip cornos are loc în mai multe etape ce se desfășoară în serie: diviziune celulară, diferențiere și creștere celulară, formarea tonofibrilelor și keratinizare. Această succesiune de fenomene se însoțește de intense procese metabolice în care intervin acizii nucleici și sinteza de proteine.

Keratina este o scleroproteină ale cărei secvențe de aminoacizi variază de la o zonă cutanată la alta. Lanțurile polipeptidice sînt legate în mod caracteristic prin punți disulfidice, rezultate prin transformarea cisteinei în cistină. Astfel se explică procentul ridicat în sulf al keratinei. Keratina este insolubilă în apă și rezistentă la diferiți agenți chimici și fizici. Ea este elastică și posedă rezistență față de factorii mecanici. Keratinele sînt de două feluri: 1) *keratina moale,* existentă în epiderm și în măduva firului de păr, caracterizată prin oarecare supleţe datorită unui număr mai mic de punți disulfidice și 2) *keratina tare,* de la nivelul corticalei și cuticulei firului de păr și din unghii, mai bogată în sulf și mai dură.

Procesul de keratinizare începe în celulele stratului bazal și spinos prin sinteza de tonofilamente submicroscopice care se transformă în tonofibrile bogate în grupări SH, vizibile și la microscopul fotonic. Tonofibrilele sînt precursorii keratinei. Pe măsură ce celulele înaintează spre suprafață, grupările SH sînt înlocuite prin legături disulfidice, iar tonofibrilele se conglomerează în mase din ce în ce mai compacte. Formarea tonofilamentelor este un proces comun atît keratinizării epidermului cît și keratogenezei corticalei și epidermiculei firului de păr. Aceasta este așa-numita *keratinizare tare.* La nivelul epidermului are loc și un proces de *keratinizare moale* reprezentată prin sinteza la nivelul celulelor stratului granulos a unor picături rotunde care, acumulîndu-se, se transformă în granule. Aceste picături conțin o substanță numită *keratohialina,* considerată de unii autori drept precursor al keratinei. Ea este similară cu *tricohialina* din procesul de keratinizare moale a măduvei și tecii epiteliale interne a firului de păr. În stratul lucid, granulele izotrope de keratohialină ar fi apoi transformate prin intermediul eleidinei în fibre de keratină, care au aspectul birefringent descris (la stratul lucid). Există și o altă ipoteză după care keratohialina ar servi numai la cimentarea tonofibrilelor formate în straturile bazal și spinos.

În stratul cornos, celulele sînt încărcate cu keratină, rezultată atît din fibrele produse de stratul bazal și spinos, cît și din keratohialina produsă de stratul granulos.

Keratinizarea se însoțește de procese energetice și enzimatice necesare sintezei de proteine, energia fiind furnizată de glicogenoliză. Aspectele histochimice descrise la paragraful precedent dovedesc corelațiile metabolice și energetice importante ale keratogenezei.

În condiții normale, pielea produce zilnic o cantitate de 0,6—1 g keratină moale.

Presiunile mecanice exercitate la suprafața pielii accelerează keratinizarea, conducînd la zone de hiperkeratoză. Hormonul tiroidian inhibă cornificarea, în timp ce corticosteroizii o exacerbează.

Scanned with OKEN Scanner

Melanogeneza

Se admite că la om melanogeneza este realizată mai ales de celulele pigmentare ale stratului bazal al epidermului.

Melanocitele, provenite din creasta neurală, sînt capabile de autoconservare şi reproducere, însă principalul lor rol este cel de melanogeneză. Melanogeneza este un proces ireversibil prin care o particulă enzimatic-activă, *premelanozomul,* cu forme şi structuri caracteristice fiecărei specii, este transformat în *melanozom* şi apoi este eliminat sub forma granulei inerte de melanină. Etapele acestui proces sînt sub control genetic şi sînt influenţate de factori externi.

Mecanismul prin care granulele de melanină sînt dispersate şi în final descărcate de către melanocite, nu este cunoscut.

Dermul sau corionul

Dermul sau corionul pielii este limitat la suprafaţă de membrana bazală care îl separă de epiderm, iar în profunzime se continuă cu cel de-al treilea strat al pielii, hipodermul, de care este greu delimitabil. Grosimea dermului variază între 0,2 şi 4 mm. El este constituit din ţesut conjunctiv dens, conţinînd cele trei tipuri de fibre conjunctive, celule conjunctive autohtone şi migrate. Dermul este subîmpărţit în două straturi, în continuare unul cu altul fără o demarcaţie netă: stratul papilar (superficial) şi stratul reticular (profund).

Stratul papilar sau subepitelial intră în alcătuirea papilelor dermice, delomorfe şi adelomorfe, care pot fi simple sau ramificate. Ţesutul conjunctiv al dermului papilar găzduieşte în axul papilelor anse capilare şi terminaţii nervoase speciale (libere, sau incapsulate — *corpusculii Meissner*).

Stratul papilar conţine fibre colagene fine, fibre elastice subţiri şi fibre reticulinice. Aceste fibre se pot insera pe membrana bazală. Fibrele se organizează într-o reţea ale cărei ochiuri sînt orientate paralel cu liniile de tensiune ale pielii, numite liniile lui Langer, cu deosebită importanţă în chirurgie. În ochiurile reţelei de fibre există fibroblaste, macrofage, mastocite, plasmocite şi leucocite.

Stratul reticular, sau dermul propriu-zis, este caracterizat prin prezenţa unor fibre colagene groase, dispuse în fascicule care se unesc adesea pentru a forma fascicule secundare cu o grosime considerabilă (100 microni). Fibrele se încrucişează una cu alta, alcătuind o reţea întinsă cu ochiuri romboidale. Orientarea generală a fasciculelor colagene este paralelă cu suprafaţa pielii, rezultînd un ţesut conjunctiv semimodelat. Fibrele elastice formează şi ele o reţea. Orientarea fibrelor elastice este de asemenea paralelă cu suprafaţa pielii, dar există şi fibre verticale sau oblice. Acelaşi tip de fibre formează condensări în formă de coşuleţ sau capsulă în jurul foliculilor piloşi şi a glandelor sebacee şi sudoripare.

În afară de tipurile celulare existente în mod obişnuit în ţesutul conjunctiv, în derm mai pot fi prezente şi celule pigmentare ramificate,

Scanned with OKEN Scanner

celule cromatofore care seamănă cu celulele pigmentare ale coroidei ochiului. Celulele cromatofore sînt frecvente în regiunile pielii care prezintă o pigmentare mai intensă.

Foliculii piloși, glandele sebacee, canalele excretoare ale glandelor sudoripare sînt găzduite sau traversează dermul. Pe lîngă acestea, dermul mai conține fibre și terminații nervoase corpusculare (corpusculii Ruffini), mușchii mimicii (la pielea feței), mușchii erectori ai firelor de păr, vase sanguine și limfatice.

Hipodermul sau stratul conjunctiv subcutanat

Delimitarea între dermul reticular și hipoderm fiind greu de făcut, unii autori consideră hipodermul drept strat profund al dermului. Hipodermul este constituit din țesut conjunctiv lax cu un număr variabil de celule adipoase. Cînd acestea sînt foarte abundente se constituie *paniculii adipoși* care pot atinge în unele regiuni ale corpului (abdomen) o grosime de 3 cm sau chiar mai mult. La nivelul pleoapelor sau scrotului paniculii adipoși pot lipsi.

În hipoderm sînt găzduiți bulbii foliculilor piloși, glomerulii glandelor sudoripare și corpusculii Vater-Pacini.

ANEXELE PIELII

Anexele pielii sînt formațiuni speciale care participă la protecția tegumentului. Distingem fanerele și glandele pielii.

Fanerele

Fanerele sînt organe de protecție situate la exteriorul pielii, reprezentate la om prin peri și unghii, iar la alte mamifere și la păsări prin gheare, coarne, copite, blană, pene etc.

Părul

Părul constituie o caracteristică a mamiferelor. El este format din tije cornoase, filiforme și flexibile, lungi de cîțiva mm — 1,5 m și groase de 0,005—0,6 mm, dezvoltate din epiderm. La om, pilozitatea este răspîndită pe tot corpul, fiind mai abundentă și cu peri mai lungi la nivelul pielii capului și în regiunile axilare și pubiană, precum și pe torace și membre la bărbați. Pielea capului conține 150—300 foliculi piloși pe cm^2, în timp ce la nivelul feței dorsale a antebrațului există 40 peri pe cm^2. În repartiția și densitatea perilor există diferențe de sex și de vîrstă.

Părul propriu-zis reprezintă o parte superioară vizibilă (tijă) și un complex de structuri situate profund în derm care constituie *aparatul pilosebaceu*. Acesta cuprinde porțiunea generatoare a firului de păr, firul de păr propriu-zis, glande sebacee și mușchiul erector al firului de păr.

Fiecare fir de păr (fig. 131) este format dintr-o *tijă* sau *tulpină*, care se continuă în profunzimea tegumentului cu *rădăcina*. În porțiunea ei

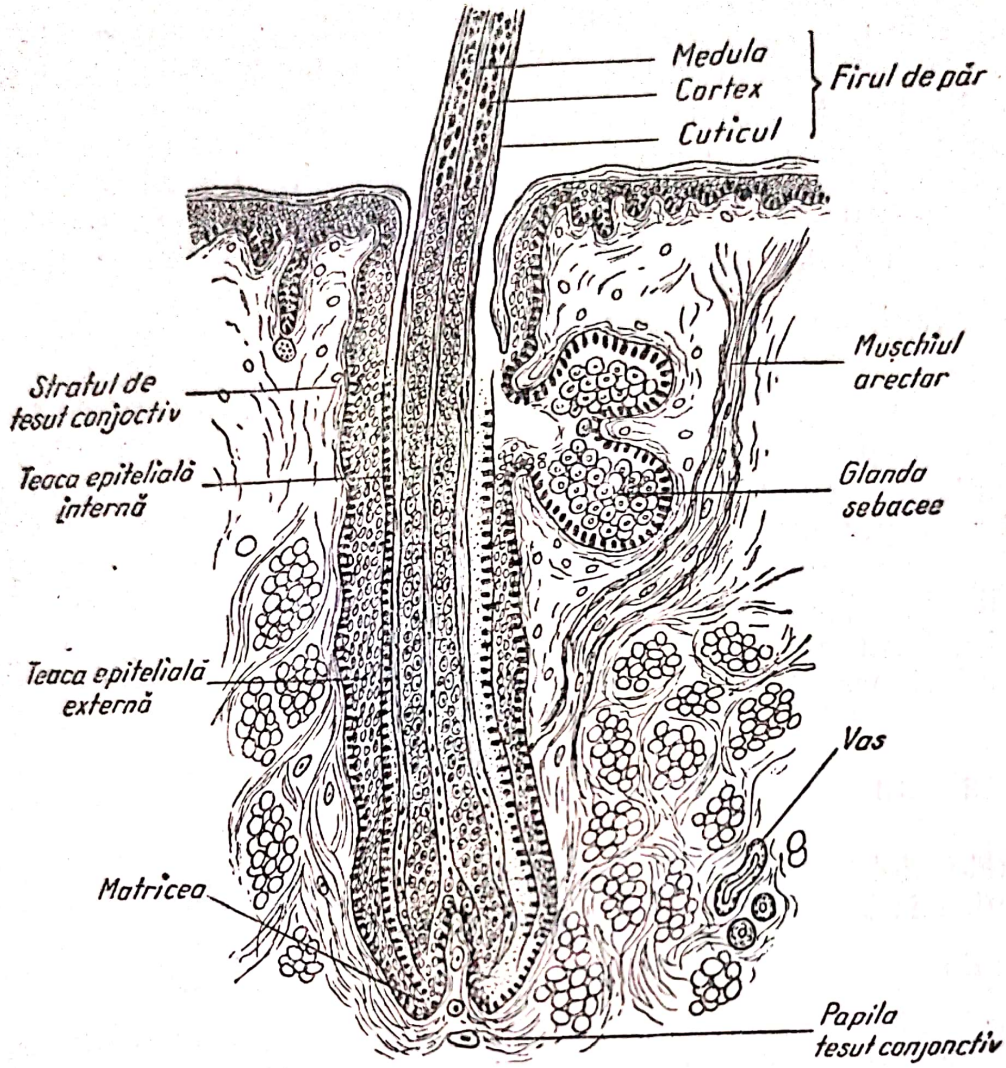

Fig. 131. Firul de păr.

cea mai profundă, rădăcina se termină cu o umflătură ovoidă, numită *bulb*. Bulbul prezintă o excavație centrală deschisă spre hipoderm, umplută cu un țesut conjunctivo-vascular care alcătuiește *papila* firului de păr (asemănătoare papilelor dermice). Epiteliul bulbului care acoperă și delimitează papila conjunctivă va genera firul de păr. *Foliculul pilos* reprezintă învelișurile rădăcinii părului, formate din două teci de natură epitelială și o teacă de natură fibroasă.

Tija sau tulpina firului de păr

Tija firului de păr este constituită din celule epiteliale aranjate în trei straturi concentrice care reprezintă trei stadii evolutive diferite: *medulară sau măduva, corticala sau scoarța* și *epidermicula sau cuticula* firului de păr. Aceste trei straturi concentrice sînt generate de epiteliul simplu cubic care acoperă papila dermică a firului de păr. Acest strat epitelial poate fi asemănat pînă la un punct cu stratul bazal germinativ al epidermului.

Scanned with OKEN Scanner

Medulara sau măduva, cu o grosime de 16—20 microni, formează axul central al firului de păr (fig. 132, 133). Medulara constă din 2—3 straturi de celule care au aspecte deosebite în diferitele părţi ale tijei. În segmentul inferior (al rădăcinii), celulele sînt mari, cuboidale, cu nuclei rotunzi şi conţin incluziuni lipidice şi pigmentare. Ele sînt solidarizate prin desmozomi. În porţiunea superioară (tija), celulele medularei sînt cornificate, iar nucleii sînt rudimentari sau absenţi. Citoplasma se keratinizează trecînd prin faza de *tricohialină.* Celulele măduvei pot fi înlocuite cu vezicule uscate, pline cu aer. Perii fătului, perii subţiri şi scurţi (lanugo) şi chiar unii peri ai pielii capului sînt lipsiţi de măduvă.

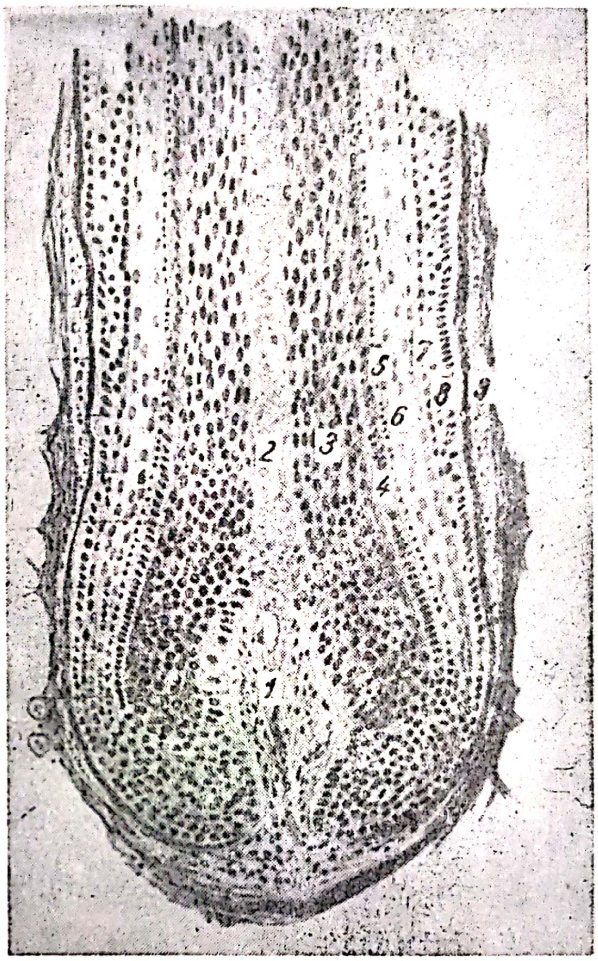

Fig. 132. Rădăcina şi bulbul firului de păr:
1 — ţesutul conjunctiv al papilei; *2* — medulara; *3* — scoarţa firului de păr; *4* — cuticula firului de păr; *5* — teaca epitelială internă; *6* — stratul Huxley; *7* — stratul Henle; *8* — teaca epitelială externă; *9* — teaca conjunctivă.

Corticala sau scoarţa reprezintă masa principală a firului de păr. Ea se formează prin proliferarea celulelor epiteliale, situate pe laturile papilei dermice a firului de păr (fig. 133, 132). Celulele care o constituie sînt cuboidale cu nuclei de aspect obişnuit, rotund-ovalar în partea inferioară a firului de păr. Apoi celulele se turtesc progresiv şi degenerează spre capătul superior al firului de păr. La nivelul tijei, celulele corticalei sînt cornificate, cu nuclei picnotici. Granulelor de pigment existente în celulele corticalei li se datoreşte culoarea părului. În funcţie de cantitatea şi dispoziţia pigmentului, părul este blond, castaniu sau negru. Printre celulele corticalei sau în locul lor pot apărea bule de aer care modifică culoarea părului. Numărul lor creşte pe măsura înaintării în vîrstă, ceea ce explică albirea părului la vîrstnici. Culoarea galbenă a părului oxigenat se obţine prin distrugerea granulelor de pigment.

Epidermicula sau cuticula este un strat subţire, diferenţiat pe seama celulelor epiteliale, situate pe laturile papilei dermice (fig. 132, 133). La nivelul tijei, celulele transformate în solzi cornoşi, clari şi anucleaţi, sînt alungite şi dispuse transversal faţă de axul tijei. Aceste celule sînt

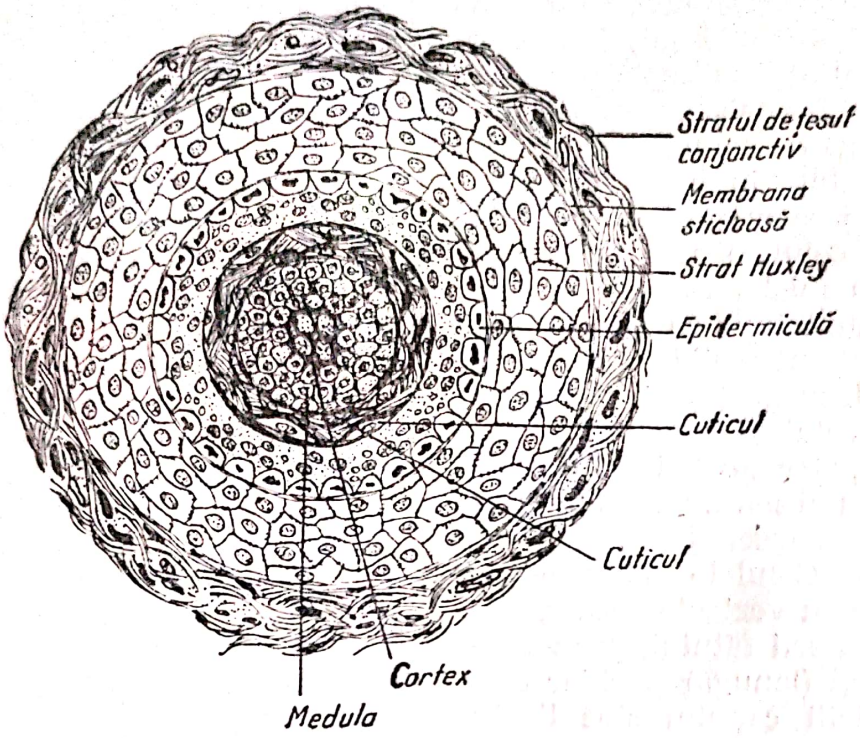

Fig. 133. Secțiune transversală prin foliculul pilos.

imbricate ca țiglele pe acoperișul unei case, cu marginea liberă privind în sus spre vîrful părului. Keratinizarea cuticulei, ca și a scoarței, nu trece prin etapa de încărcare cu tricohialină.

Foliculul pilos

Foliculul pilos este alcătuit din două teci epiteliale (internă și externă) derivate din epiderm și dintr-un sac conjunctiv format din elemente ale dermului.

1. *Teaca epitelială internă* înconjură rădăcina părului de la extremitatea inferioară a bulbului pînă la deschiderea canalelor excretoare ale glandelor sebacee (fig. 132, 133). Celulele care o constituie provin de pe laturile papilei dermice a firului de păr și suferă un proces de keratinizare. La nivelul glandei sebacee, celulele solzoase cornificate se amestecă cu sebumul, eliminîndu-se pe această cale. Teaca epitelială internă este compusă din trei straturi concentrice cu consistență diferită, care dinăuntru în afară sînt: a) epidermicula sau cuticula tecii interne; b) stratul Huxley și c) stratul Henle.

a. *Epidermicula sau cuticula tecii interne* este alcătuită din celule solzoase și subțiri anucleate în partea superioară a rădăcinii și la nivelul tijei (fig. 132, 133). Solzii celulari keratinizați sînt imbricați ca țiglele pe o casă la fel ca și celulele epidermiculei firului de păr, dar marginea lor liberă este îndreptată spre rădăcină. Prin aceste orientări opuse, cele două epidermicule se angrenează una cu alta, fixînd părul în teaca sa.

Scanned with OKEN Scanner

b. *Stratul Huxley* constă din 1—3 pînă la 6 rînduri de celule alungite a căror citoplasmă conţine tricohialină (fig. 132, 133). Este ultimul strat al tecii interne care se keratinizează.

c. *Stratul Henle* este constituit dintr-un singur rînd de celule poliedrice clare cu fibrile keratinizate dispuse longitudinal în citoplasmă. Este primul strat al tecii epiteliale interne care se keratinizează.

2. *Teaca epitelială externă* reprezintă o continuare directă a epidermului care se răsfrînge peste teaca epitelială internă (fig. 132, 133). Pe măsură ce se apropie de bulbul pilos, numărul straturilor tecii epiteliale externe se reduce.

3. *Teaca fibroasă* derivă din derm şi constă la perii mai groşi din două straturi de fibre conjunctive dispuse circular (intern) şi respectiv longitudinal (extern) (fig. 132, 133).

În cadrul aparatului pilosebaceu, glandele sebacee şi muşchii erectori ai firelor de păr reprezintă anexe ale acestuia.

Muşchii erectori ai firelor de păr

Muşchii erectori sau ridicători ai firelor de păr sînt constituiţi din benzi oblice de fibre musculare netede cu un diametru de 50—220 microni. Fiecare muşchi este inserat cu un capăt pe sacul fibros al părului, apoi înconjură ca un arc glanda sebacee şi se inseră cu celălalt capăt pe faţa profundă a stratului papilar al dermului cutanat (fig. 131). Foliculii piloşi axilari şi ai feţei au muşchi erectori de dimensiuni reduse, iar genele şi sprîncenele sînt lipsite de muşchi ridicători.

Perii şi foliculii piloşi sînt înclinaţi faţă de suprafaţa pielii. Contracţia muşchilor erectori care sînt situaţi în unghiul obtuz dintre foliculul pilos şi suprafaţa pielii aduce firele de păr în poziţie verticală. Contracţia acestor muşchi are loc sub influenţa frigului şi a emoţiilor. Contractîndu-se, ei exercită o tracţiune uşoară asupra tegumentului, iar la locul unde sînt ataşaţi în dermul papilar apare o mică depresiune (astfel se produce „pielea de găină").

Varietăţi de foliculi piloşi. Aspectul firelor de păr (drepte sau ondulate) depinde de forma foliculului pilos; firele de păr ondulate provin din foliculi piloşi răsuciţi în tirbuşon sau încurbaţi. *Perii tactili* ai unor mamifere au în tecile lor terminaţii nervoase senzitive şi dispozitive vasculare speciale.

Keratinizarea firului de păr

Firul de păr cu tecile sale concentrice se formează prin proliferarea celulelor epiteliale care acoperă papila dermică. Formarea şi keratinizarea fiecărei teci a firului de păr reprezintă procese separate şi diferite.

Primul strat în care începe procesul de keratinizare este stratul Henle al tecii epiteliale interne, unde celulele sintetizează picături de tricohialină (similară cu keratohialină). În porţiunile superioare ale foliculului pilos, tricohialina se transformă în fibrile de keratină, celulele devenind cornoase. În mod similar se keratinizează şi medulara.

Scanned with OKEN Scanner

În straturile Huxley și în cuticula tecii interne, keratinizarea se face în mod asemănător, dar mai lent.

În celulele corticalei keratina fibroasă este sintetizată direct începînd de la mijlocul bulbului. Se presupune totuși că ar exista un precursor solubil al fibrelor de keratină.

În cuticula firului de păr, keratogeneza este mai tîrzie și apare prin sintetizarea unei keratine amorfe.

În concluzie, așa cum keratinizarea epidermului se produce prin două modalități (keratinizare tare și keratinizare moale keratohialinică) keratogeneza părului are loc pe trei căi diferite (cornificare moale tricohialinică, keratinizare tare și tipul de keratinizare al scoarței).

Unghia

Unghiile sînt lame cornoase cu rol protector pentru extremitățile distale ale degetelor. O unghie ar putea fi asemănată cu un fir de păr aplatizat în patul unghial.

Unghia (fig. 134) este constituită dintr-o extremitate posterioară sau proximală înfundată în pliul cutanat, care constituie *rădăcina* (matricea) și o porțiune mai mare, anterioară, *corpul unghiei* (format din limbul unghiei și patul unghiei).

Culoarea roz a unghiei se datorește țesutului vascularizat subiacent, vizibil prin transparența ei. *Lunula* este partea proximală semilunară, de culoare albicioasă, situată între corpul și rădăcina unghiei. O plică

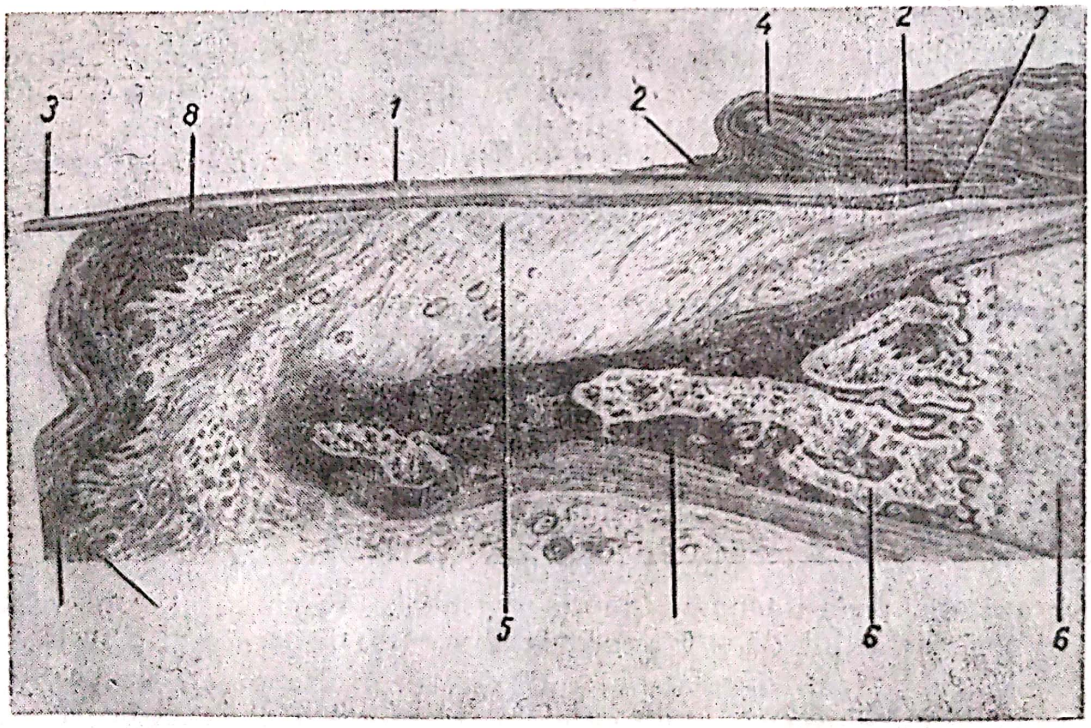

Fig. 134. Unghia — secțiune longitudinală:
1 — limbul unghiei; *2* — matricea; *3* — marginea liberă; *4* — pliul cutanat periunghial; *5* — dermul patului unghial; *6* — osul falangei distale; *7* — eponichium; *8* — hiponichium.

cutanată — *pliul periunghial* — înconjură unghia proximal și pe laturi. Țesuturile cutanate de sub rădăcina unghiei poartă numele de *matrice* (fig. 134). Straturile cornoase superficiale, corespunzătoare stratului cornos al epidermului, constituie *limbul unghiei* sau unghia propriu-zisă (fig. 134). *Patul unghiei* corespunde straturilor corpului mucos al epidermului, sub care se află corionul sau dermul (fig. 134).

Limbul unghiei sau unghia propriu-zisă este formată din celule solzoase lățite, keratinizate, foarte strîns unite și imbricate unele în altele, dispuse în trei straturi cu orientări diferite. Nucleii sînt mici și picnotici. Elementele epiteliale keratinizate de la suprafața limbului se continuă la nivelul plicii periunghiale proximale (posterioare) cu stratul cornos al epidermului, formînd un chenar numit *eponichium* sau *perionix*. În mod similar, stratul cornos al epidermului se continuă și acoperă o mică porțiune de sub marginea liberă a unghiei, constituind așa-numitul *hiponichium*.

Patul unghial este alcătuit din corpul mucos al epidermului, adică din stratul bazal și spinos, dar fără strat granulos, care este prezent numai la nivelul matricei.

La nivelul unghiei, *dermul* are papile orientate paralel cu axul lung al unghiei. Aceste papile lipsesc sub matrice și cresc în dimensiuni proximodistal. Dermul unghiei are fibrele colagene orientate unele longitudinal, iar altele vertical, perpendicular pe suprafața unghiei. Acestea din urmă se întind de la periostul falangei pînă în dermul papilar.

Creșterea în lungime a unghiei se face pe seama proliferării celulelor stratului bazal al matricei. Keratinizarea este tare, fără trecerea prin etapa de keratohialină. Creșterea în grosime se realizează pe seama celulelor straturilor bazal și spinos ale patului unghial. În acest caz keratinizarea este moale.

Glandele pielii

Glandele sebacee, glandele sudoripare și glandele mamare (glande sudoripare modificate) constituie glandele pielii.

Glandele sebacee

Aceste glande sînt în general anexate firelor de păr. Fiecare fir de păr poate avea una sau mai multe glande sebacee, dispuse în coroană în jurul foliculului pilos. Ele își varsă produsul de secreție în partea superioară a foliculului pilos, dar există glande sebacee ale căror canale excretorii se deschid direct la suprafața pielii (glandele Meibomius, glandele sebacee ale glandului penian și labiilor mici etc.). Glandele sebacee lipsesc cu desăvîrșire în palme și plante.

Glandele sebacee sînt localizate în derm, fiind înconjurate de un strat subțire de țesut conjunctiv. Ele sînt ovoide și au dimensiuni de aproximativ 0,2—3 mm. Sînt *glande acinoase*, *simple* sau *compuse*, cu un scurt canal excretor tapetat cu epiteliu stratificat pavimentos. Pe membrana bazală a acinului (continuare a membranei bazale a epidermului) se suprapun celulele unui epiteliu pluristratificat care umplu complet aci-

Scanned with OKEN Scanner

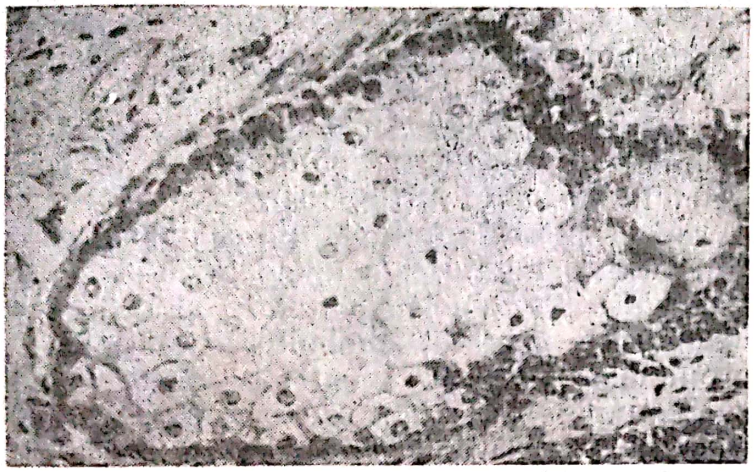

Fig. 135. Glanda sebacee.

nul (fig. 135). *Stratul bazal* cuprinde celule mici cubice, adesea în mitoză, cu rare picături de lipide în citoplasmă. Spre centrul acinului, celulele devin poliedrice sau sferoidale și se măresc treptat de volum prin acumularea picăturilor de lipide. Nucleii devin picnotici și dispar. În ultima etapă, celulele voluminoase din centrul acinului se dezintegrează într-o masă de lipide și resturi celulare ce constituie produsul de secreție uleios al glandei — *sebumul*. Acest tip de secreție este *holocrin*, produsul de secreție înglobînd și corpurile celulelor secretoare. Contracția mușchilor erectori ai firelor de păr și creșterea presiunii intraacinoase ajută la eliminarea produsului de secreție (acești acini nu au celule mioepiteliale).

Sebumul este un amestec complex, sărac în apă, dar bogat în lipide (fosfolipide, trigliceride, colesteride, ceară) și glicogen. În celulele stratului mijlociu s-au demonstrat histochimic intense procese metabolice și energetice, legate de sinteza de lipide. Sebumul contribuie la formarea stratului hidrolipidic cu rol protector de pe suprafața pielii.

Funcția glandelor sebacee este hormono-dependentă și de aceea volumul lor este variabil în cursul vieții individului.

Glandele sudoripare

Glandele sudoripare sînt foarte numeroase (38 glande sudoripare pe 25 mm², adică 2 milioane pentru totalitatea tegumentului), fiind răspîndite aproape pe toată suprafața pielii, cu unele excepții. Ele sînt foarte abundente la nivelul palmelor și plantelor, unde reprezintă singurul tip de glandă existent.

Glandele sudoripare sînt *tubuloase simple* cu partea profundă încolăcită în *glomerul*. Unei glande sudoripare i se disting trei porțiuni: porțiunea secretorie sau glomerulară, canalul excretor și traiectul sudoripar (fig. 136).

Glomerulul sudoripar este situat în hipoderm sau uneori în dermul reticular. Rotunjită sau filiformă, cu un diametru de 0,5—1 mm, această porțiune secretorie a glandei este delimitată de o membrană bazală, dublată la exterior de o învelitoare conjunctivo-elastică. Lumenul tubului secretor încolăcit este tapetat de un epiteliu simplu cilindric sau cilindro-

cubic, înălţimea celulelor depinzînd de stadiul de activitate.

Celulele secretorii sînt de două feluri: celule clare şi celule întunecate, în număr egal unele faţă de altele. *Celulele secretorii clare* au o citoplasmă bogată în mitocondrii, aparat Golgi, granule de glicogen, picături de lipide şi granule pigmentare (lipofuscină); ele ar secreta componenta apoasă a produsului de secreţie al glandei. *Celulele secretorii întunecate* au o citoplasmă bogată în ARN şi mucopolizaharide neutre. Ele conţin în citoplasmă şi tonofilamente precum şi granule lipidice pigmentare şi de glicogen. Aceste celule secretă mucusul. Între celulele secretorii clare şi întunecate există canalicule intercelulare care prelungesc lumenul, mărindu-i suprafaţa.

Între membrana bazală (continuare a bazalei epidermului) şi celulele secretorii, sînt intercalate celulele *mioepiteliale*. Alungite, fusiforme, cu o lungime de 30—90 microni, ele sînt situate discontinuu oblic şi spiralat în jurul tubului glandular. Citoplasma lor conţine fibrile contractile. Contracţia acestora contribuie la eliminarea secreţiei sudorale din tubul glandular.

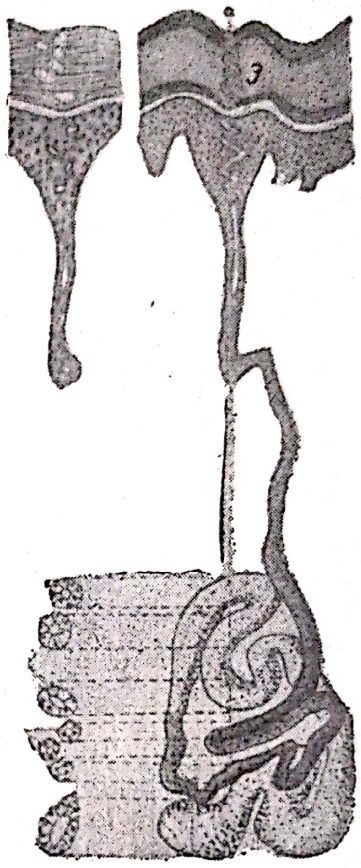

Fig. 136. Glanda sudoripară:
1 — glomerul; *2* — canal sudoripar; *3* — traiect sudoripar.

Canalul sudoripar este porţiunea canalului excretor care traversează hipodermul şi dermul. Structura acestui canal constă dintr-un epiteliu cubic bistratificat, aşezat pe o membrană bazală ce se continuă cu bazala epidermului (fig. 137). Celulele superficiale prezintă la polul apical cuticule refringente care electrono-microscopic s-au dovedit a fi microvilozităţi. Celulele canalului sudoripar au un rol important în reabsorbţia ionului de sodiu din secreţia sudorală. La nivelul joncţiunii dermoepidermice, canalul excretor îşi pierde peretele, care se răsfrînge şi se continuă cu celulele epidermului, produsul de secreţie eliminîndu-se prin traiectul sudoripar.

Traiectul sudoripar, săpat în straturile de celule ale epidermului, nu are pereţi proprii. Lumenul său este delimitat de 2—3 rînduri de celule epidermice care au toate caracterele straturilor epidermice străbătute. Traiectele sudoripare se deschid la suprafaţa pielii prin *pori*, vizibil cu ochiul liber.

Majoritatea glandelor sudoripare sînt de tip *ecrin* sau *merocrin*. Celulele secretorii rămîn intacte cînd îşi elimină produsul de secreţie. Există însă un număr mai mic de glande sudoripare de tip *apocrin sau holomerocrin*. Acestea sînt glandele ceruminoase din conductul auditiv ex-

Scanned with OKEN Scanner

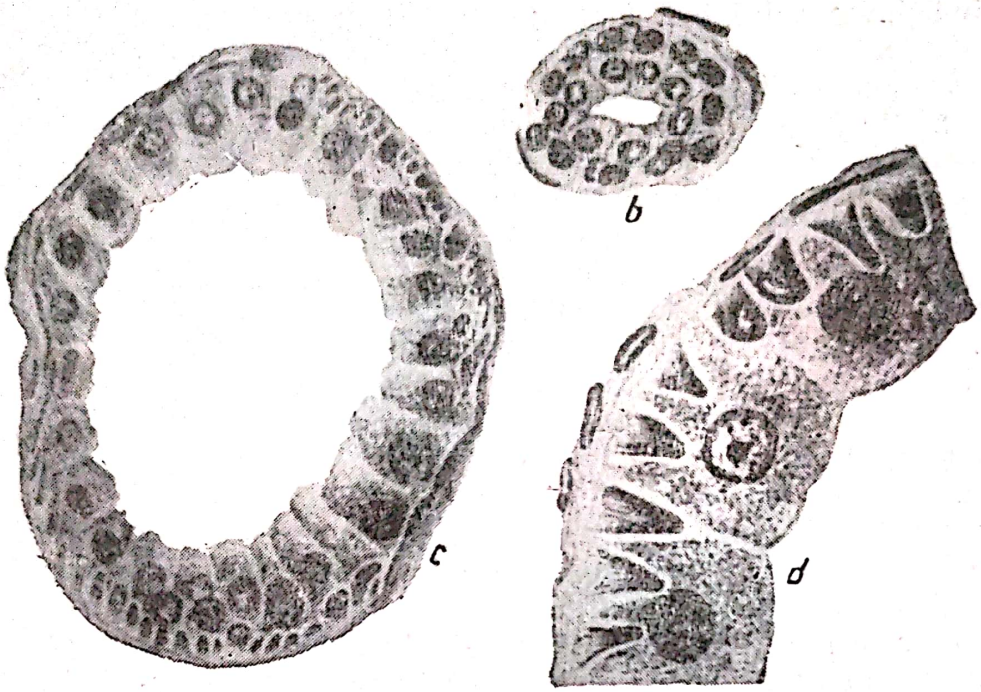

Fig. 137. Segmentele glandei sudoripare:
b — canal sudoripar; *c, d* — traiect sudoripar.

tern, glandele lui Moll ale marginii ciliare a pleoapelor, glandele sudoripare ale axilei și areolei mamare, precum și cele din regiunea circumanală și de la nivelul labiilor mari. Glandele apocrine sînt filogenetic mai vechi decît cele ecrine, au dimensiuni mai mari și o localizare mai profundă a porțiunilor secretorii. În cursul eliminării produsului de secreție, polul apical al celulelor secretorii apocrine sau holomerocrine este decapitat, eliminîndu-se o dată cu secreția sudorală. Cercetări mai noi electrono-microscopice au condus la ipoteza că decapitarea celulelor secretorii este o constatare artefactuală și că de fapt și în aceste glande produsul de secreție ajunge în lumen printr-un proces de exocitoză. Se admite totuși și posibilitatea unei secreții apocrine, dar la nivel submicroscopic, prin decapitarea vîrfurilor microvilozităților existente la polul apical.

Secreția glandelor sudoripare ecrine este reprezentată de un lichid ce conține 99% apă și 1% substanțe uscate (uree, acid uric, creatinină, amoniac, colină, glucoză, acid lactic, vitamine hidrosolubile, electroliți, cum sînt K, Na, Mg, Ca, Cl). Sudoarea este lichidul organic cu cel mai mare procent de potasiu față de reziduul ei uscat. Sudoarea intraglomerulară este izotonă, dar prin reabsorbția unor componente la nivelul canalului excretor, ea devine hipotonă. Deoarece în insuficiențele renale se produce o excreție sudorală crescută a ureei, s-a vorbit de rolul depurator al mediului intern pe care îl joacă secreția glandelor sudoripare. Acest fenomen mai este numit funcția vicariantă a glandelor sudoripare.

Vascularizația pielii și anexelor. Vascularizația pielii nu este legată numai de nutriția ei, ci și de alte funcții (termoreglare, hemodinamică).

Epidermul este avascular. Nutriția lui este realizată de către derm. *Arterele* destinate pielii se ramifică și se anastomozează la nivelul hipodermului, formînd un plex subdermic (fig. 138). Din acesta provin ramurile pentru paniculii adipoși, foliculii piloși și glomerulii sudoripari, ca și pentru corpusculii senzitivi. Alte ramuri cu dispoziție oblică străbat dermul reticular și formează un *plex supradermic* (fig. 138), la limita dintre cele două zone ale dermului. Ramuri ale acestui plex realizează anastomoze arteriovenoase cu important rol în termoreglare. Din același plex pornesc ramurile destinate papilelor dermice, glandelor sebacee, părții superficiale a foliculului pilos, inclusiv mușchiului erector. O papilă va fi vascularizată de o arteriolă centrală, care realizează un plex capilar cu dispoziție în anse și o venulă centrală. *Sîngele venos* urmează în sens invers același drum ca și ramurile arteriale.

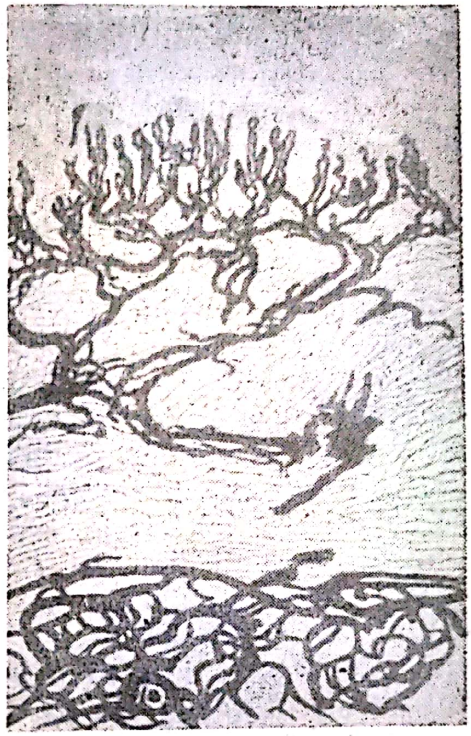

Fig. 138. Vascularizația pielii.

Limfaticele pielii sînt foarte bine dezvoltate. Circulația limfatică, care începe la nivelul papilelor dermice, formează un plex papilar, apoi un plex dermic și, în sfîrșit, un plex hipodermic. În general, aceste plexuri limfatice nu sînt situate în apropierea plexurilor vasculare.

Inervația pielii și analizorul tactil. Rolul protector al tegumentului nu constă numai în rezistența mecanică față de agenții nocivi, fizici sau chimici, ci și în capacitatea de a declanșa acțiuni reflexe și de a recepta stimuli ce ajung în cîmpul conștiinței. Aceste funcții se realizează prin numeroasele terminații nervoase și prin receptorii cutanați specializați.

Inervația pielii este efectuată de două tipuri de fibre: fibre aferente, senzoriale și fibre eferente, neurovegetative. Ele formează plexuri comune în diferitele straturi ale tegumentului. În aceste plexuri, diferențierea celor două tipuri de fibre nervoase este dificilă.

Nervii cutanați traversează hipodermul și formează un *plex profund* în derm, deasupra joncțiunii dermo-hipodermice. Ramurile plecate din acest plex formează sub epiderm un *plex superficial*.

Din aceste plexuri, fibrele nervoase senzoriale vor da naștere terminațiilor nervoase libere, celor încapsulate și terminațiilor nervoase peritrichiale (din jurul foliculilor piloși). Fibrele nervoase vegetative, care în general sînt efectorii, sînt destinate mediei vaselor, glandelor sudoripare, mușchilor erectori ai firelor de păr și foliculilor piloși. Fibrele de acest tip ajung în tegument pe calea vaselor sau o dată cu terminațiile senzoriale.

Scanned with OKEN Scanner

Receptorii cutanaţi şi analizorul cutanat

Receptorii prezenţi în piele pot fi clasificaţi în trei categorii: 1. terminaţii nervoase libere intraepidermice; 2. terminaţii nervoase incapsulate; 3. terminaţii nervoase destinate foliculului pilos (peritridiale).

1. *Terminaţii nervoase libere intraepidermice*

Acest tip de terminaţii poate fi găsit deasemeni printre elementele ţesutului conjunctiv din dermul reticular şi papilar şi în jurul terminaţiilor nervoase incapsulate. Mai bine studiate au fost terminaţiile nervoase libere situate printre celulele epidermului. La om au fost descrise două varietăţi morfologice de terminaţii nervoase intraepidermice: reţeaua intraepidermică şi expansiunile iederiforme (fig. 139).

Reţeaua intraepidermică. După ce îşi pierd teaca de mielină la traversarea membranei bazale, ramificaţiile nervoase formează o reţea bogată din care pornesc firişoare fine terminate în buton pe suprafaţa celulelor din stratul malpighian pînă în apropierea stratului granulos al epidermului. Se realizează astfel joncţiuni neuroepiteliale analoge cu acelea din alte organe de simţ (ureche internă, mugure gustativ etc.). Reţeaua intraepidermică pare să fie destinată *recepţiei durerii.*

Expansiunile iederiforme (meniscurile tactile, panerele intraepiteliale Doghiel sau discurile lui Merkel) sînt reduse la om. Ele constau din reţele neurofibrilare în formă de coşuleţ, cu concavitatea spre suprafaţa pielii. În această concavitate este cuprinsă cîte o celulă din straturile profunde ale corpului mucos. Aceste celule epiteliale diferenţiate — *celule tactile* — sînt voluminoase, clare şi ovale, dispuse cu diametrul mare paralel cu suprafaţa pielii. Discurile lui Merkel fac trecerea între terminaţiile nervoase libere şi terminaţiile nervoase incapsulate. Din arborizaţiile în coşuleţ, pornesc alte terminaţii nervoase ascendente în stratul malpighian, terminate în buton. Expansiunile iederiforme recepţionează *stimulii tactili.*

Terminaţiile libere sînt răspîndite în pielea întregii suprafeţe a corpului. Există diferenţe regionale de dimensiune, profunzime intraepidermică etc.

Terminaţii nervoase incapsulate

Corpusculii senzitivi reprezintă o modalitate prin care suprafaţa de contact a terminaţiilor nervoase este mărită prin încolăcire. După pierderea tecii de mielină, terminaţiile nervoase sînt acoperite de teci de natură conjunctivă. Între teaca conjunctivă şi fibra nervoasă amielinică se interpune o teacă formată dintr-o serie de lame celulare turtite şi concentrice. Lamele cele mai interne stabilesc contact sinaptic cu terminaţiile nervoase, celulele lamelare respective transformîndu-se în *celule senzoriale.*

Scanned with OKEN Scanner

Lamele celulare mijlocii şi externe reprezintă *celulele de susţinere* ale corpusculului, prin similitudine cu alte neuroepitelii. Se presupune că celulele de susţinere provin din teaca Schwann a fibrelor nervoase. Corpusculii sînt avasculari în partea lor centrală. Ei sînt localizaţi în derm sau hipoderm. Îi vom descrie în ordinea localizării, dinspre suprafaţă înspre grosimea tegumentului.

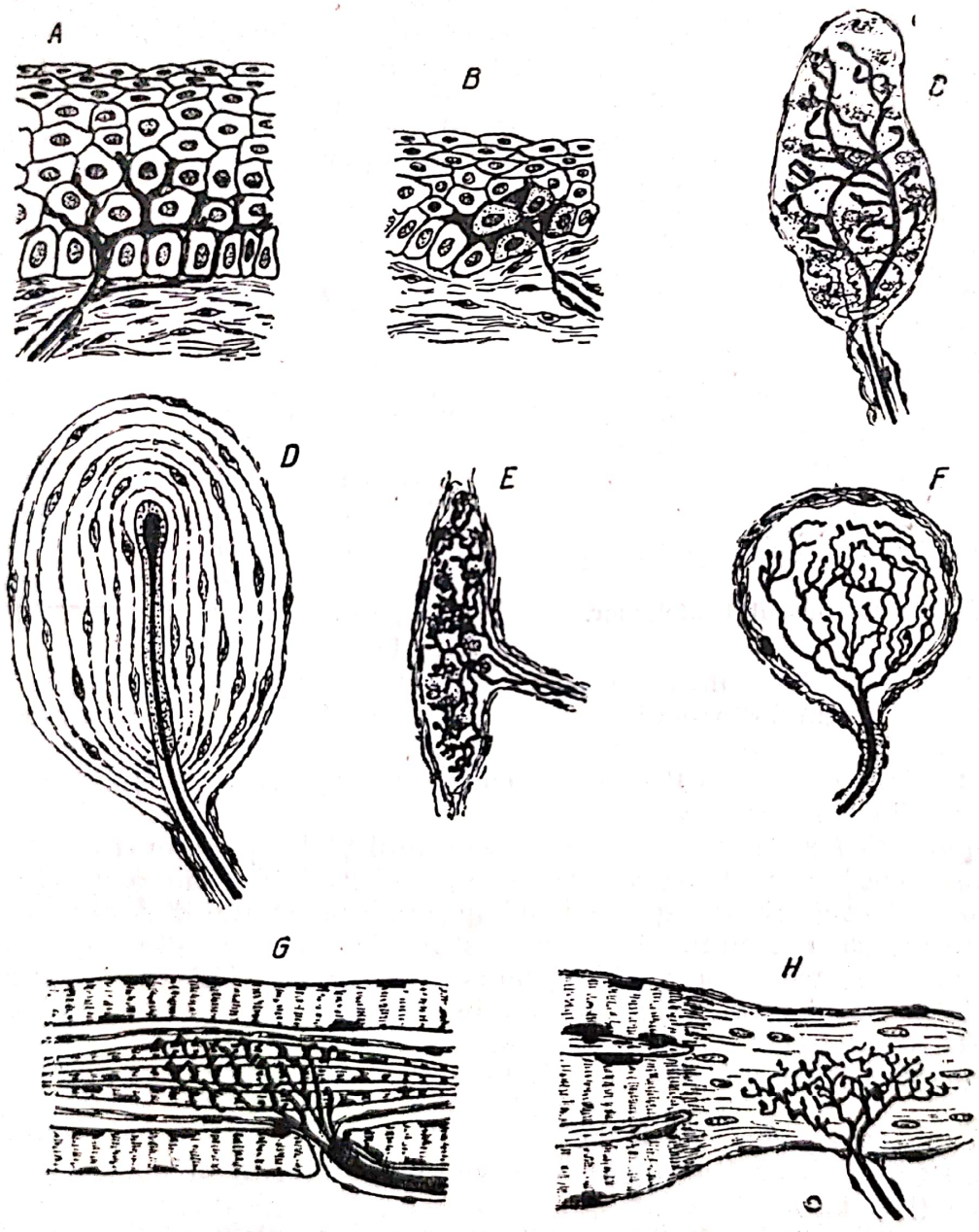

Fig. 139. Terminaţiunile nervoase libere şi încapsulate din piele:
A — reţeaua intraepidermică; *B* — expansiunile iederiforme; *C* — corpusculul Meissner; *D* — corpusculul Vater-Pacini; *E* — corpusculul Ruffini; *F* — corpusculul genital din glandul penisului; *G* — fus neuromuscular; *H* — corpusculul musculotendinos Golgi-Mazzoni.

Scanned with OKEN Scanner

Fig. 140. Corpusculul Meissner.

Corpusculii Meissner sînt localizaţi în dermul papilar al pulpei degetelor, precum şi în corionul mucoasei bucale a limbii, al mucoasei organelor genitale feminine şi al mamelonului. Corpusculii Meissner sînt ovali. Diametrul lor mare variază între 30 şi 180 microni, iar diametrul mic măsoară 30—100 microni. O teacă conjunctivă elastică subţire acoperă mai multe rînduri de celule turtite, lameloase, cu dispoziţie transversală faţă de axul corpusculului. Fibrele nervoase amielinice din corpuscul au un traiect şerpuit printre celulele lameloase (fig. 139, 140). Atît în terminaţiile nervoase, cît şi în celulele turtite interne, există abundente mitocondrii mici şi numeroase vezicule sinaptice, la nivelul cărora s-a demonstrat histochimic activitatea acetilcolinesterazei. Corpusculii Meissner sînt *receptori tactili*.

Corpusculii Doghiel nu au perete capsular la capătul lor terminal. După ieşirea din corpuscul, fibra nervoasă continuă să se ramifice liber în papilele dermice. Aceşti corpusculi reprezintă o formă intermediară între corpusculii Meissner şi terminaţiile libere.

În papilele dermice care nu au corpusculi Meissner există terminaţii nervoase libere în smocuri.

Corpusculii Krause sînt localizaţi în dermul pielii, precum şi în corionul mucoasei conjunctivale şi bucale. Ei sînt sferoidali şi au o lungime de 20—100 microni. Substanţa centrală granuloasă cu mulţi nuclei conţine fibra nervoasă delimitată de 1—2 straturi de celule turtite, ca nişte lamele. Capătul terminal al fibrei nervoase mult ramificată formează o reţea intracapsulară ghemuită. Se crede că aceşti corpusculi recepţionează *stimulii termici reci*.

Corpusculii genitali sînt o varietate a corpusculilor Krause. Ei sînt sferici şi mai mari decît corpusculii Krause, măsurînd 150—200 microni; conţin un mare număr de terminaţii nervoase şi fibre nervoase accesorii. Aceşti corpusculi sînt localizaţi în dermul reticular al organelor genitale externe (fig. 139).

Corpusculii Ruffini sînt localizaţi în hipoderm şi în dermul profund. Dimensiunile lor sînt de 0,25—2 mm × 0,05—0,2 mm. Capsula este alcătuită din 4—5 lamele constituite din celule turtite (fig. 139). În axul corpusculului şi acoperit de capsulă se găseşte un ţesut conjunctiv de

Fig. 140. Corpusculul Meissner.

Corpusculii Meissner sînt localizaţi în dermul papilar al pulpei degetelor, precum şi în corionul mucoasei bucale a limbii, al mucoasei organelor genitale feminine şi al mamelonului. Corpusculii Meissner sînt ovali. Diametrul lor mare variază între 30 şi 180 microni, iar diametrul mic măsoară 30—100 microni. O teacă conjunctivă elastică subţire acoperă mai multe rînduri de celule turtite, lameloase, cu dispoziţie transversală faţă de axul corpusculului. Fibrele nervoase amielinice din corpuscul au un traiect şerpuit printre celulele lameloase (fig. 139, 140). Atît în terminaţiile nervoase, cît şi în celulele turtite interne, există abundente mitocondrii mici şi numeroase vezicule sinaptice, la nivelul cărora s-a demonstrat histochimic activitatea acetilcolinesterazei. Corpusculii Meissner sînt *receptori tactili.*

Corpusculii Doghiel nu au perete capsular la capătul lor terminal. După ieşirea din corpuscul, fibra nervoasă continuă să se ramifice liber în papilele dermice. Aceşti corpusculi reprezintă o formă intermediară între corpusculii Meissner şi terminaţiile libere.

În papilele dermice care nu au corpusculi Meissner există terminaţii nervoase libere în smocuri.

Corpusculii Krause sînt localizaţi în dermul pielii, precum şi în corionul mucoasei conjunctivale şi bucale. Ei sînt sferoidali şi au o lungime de 20—100 microni. Substanţa centrală granuloasă cu mulţi nuclei conţine fibra nervoasă delimitată de 1—2 straturi de celule turtite, ca nişte lamele. Capătul terminal al fibrei nervoase mult ramificată formează o reţea intracapsulară ghemuită. Se crede că aceşti corpusculi recepţionează *stimulii termici reci.*

Corpusculii genitali sînt o varietate a corpusculilor Krause. Ei sînt sferici şi mai mari decît corpusculii Krause, măsurînd 150—200 microni; conţin un mare număr de terminaţii nervoase şi fibre nervoase accesorii. Aceşti corpusculi sînt localizaţi în dermul reticular al organelor genitale externe (fig. 139).

Corpusculii Ruffini sînt localizaţi în hipoderm şi în dermul profund. Dimensiunile lor sînt de 0,25—2 mm × 0,05—0,2 mm. Capsula este alcătuită din 4—5 lamele constituite din celule turtite (fig. 139). În axul corpusculului şi acoperit de capsulă se găseşte un ţesut conjunctiv de

formă alungită, format din fibre elastice și colagene subțiri și din fibroblaste, alcătuind fusul elastico-conjunctiv. Fibra nervoasă se află cuprinsă în fusul conjunctiv unde se divide dicotomic și repetat, formează numeroase fibrile terminate în butoni. Se presupune că prin tracțiunea și deformarea fibrelor conjunctive ale dermului și hipodermului, acești corpusculi recepționează *presiunile localizate*. De asemenea ei ar fi stimulați și de *excitațiile termice calde*.

Fig. 141. Corpusculul Vater-Pacini (secțiune transversală).

Corpusculii Vater-Pacini sînt corpusculii lamelari cei mai voluminoși (4 mm×1—2 mm). Ei sînt localizați în hipodermul palmelor și plantelor, precum și în jurul cavităților articulare, la nivelul tendoanelor, periostului, adventicei vasculare etc.

Capsula periferică este constituită din 20—60 lamele celulare concentrice (fig. 139, 141). Se consideră că acestea ar proveni din fibroblaști și nu din teaca Schwann. Lamele conjunctive cele mai periferice apar mai groase și sînt separate între ele prin spații limfatice delimitate de un strat de celule endoteliale. Fibra nervoasă străbate porțiunea centrală a corpusculului și se termină printr-o umflătură în contact cu celulele lamelare centrale. Înainte de a se termina, ea se poate ramifica, producînd o rețea nervoasă, sau poate emite colaterale spinoase ce stabilesc contacte sinaptice cu celulele turtite, lameloase cele mai interne. Pe traiectul aceleiași fibre nervoase pot exista mai mulți corpusculi Vater-Pacini, între aceștia fibra recîștigîndu-și tecile. Corpusculii Vater-Pacini par să fie *baroreceptori*.

Corpusculii Golgi-Mazzoni (fig. 139) sînt o varietate a corpusculilor precedenți. De dimensiuni mai mici, ei sînt localizați în hipodermul pulpei degetelor, precum și peritendinos sau în perimisium. Ei sînt destinați *receptării presiunilor mai slabe*.

3. *Terminațiile nervoase paritrichiale*

Fibrele nervoase pătrund în foliculul pilos sub punctul de deschidere al glandei sebacee, se orientează și se dispun în palisadă în jurul foliculului pilos. După ce se ramifică dicotomic, ele își pierd teaca de mielină și formează împreună cu alte fibre amielinice (care pot fi neurovegetative) două inele tactile în jurul foliculuilui pilos: extern (în sacul fibros) și intern (la nivelul membranei bazale). Fibrele inelului tactil intern se

Scanned with OKEN Scanner

termină printre celulele epiteliale ale tecii externe în mod asemănător cu coşuleţele intraepidermice din jurul celulelor tactile. Îndoirile sau tracţiunile exercitate asupra fibrelor de păr stimulează receptorii lor tactili.

Impulsurile de la diferitele terminaţii receptoare ale analizorului cutanat ajung în măduvă prin intermediul ganglionilor spinali. La nivelul măduvei se realizează sinapsa, fie cu motoneuronii coarnelor anterioare, fie cu neuronii căilor ascendente. De la nucleii posteroventrali talamici, calea analizatorului cutanat se termină în girul postcentral al lobului parietal, unde sînt reprezentate inversat toate regiunile corpului. Zona de reprezentare a capului şi mîinii este mult mai întinsă decît a trunchiului.

Histofiziologia pielii

Pielea îşi îndeplineşte rolul de protecţie faţă de agenţii fizici, chimici şi mecanici prin stratul cornos al epidermului şi prin filtrul realizat de granulele de pigment.

Pelicula hidrolipidică de pe suprafaţa epidermului, generată de secreţia glandelor sudoripare şi sebacee, protejează tegumentul şi implicit organismul împotriva uscăciunii şi frigului. De asemenea, acest strat hidrolipidic prin pH-ul lui acid, datorită prezenţei unor hidrolaze acide şi prin slaba reactivitate chimică a lipidelor, exercită o funcţie antibacteriană.

Pielea este un important factor termoreglator. La temperaturi ridicate, pielea reacţionează prin creşterea cantităţii de sudoare secretată, care prin evaporare scade temperatura corpului. La acest mecanism se adaugă perspiraţia insensibilă şi vasodilataţia dermică, care contribuie la reducerea temperaturii. La temperaturi scăzute, paniculii adipoşi ai hipodermului constituie un bun strat izolator şi totodată o sursă de calorii, iar vasoconstricţia capilară şi arteriolară reduce pierderile de căldură.

Prin funcţia vicariantă renală a glandelor sudoripare, pielea joacă un important rol în excreţie.

Pielea este totodată un organ de simţ cu o suprafaţă de recepţie extrem de mare, reprezentînd partea periferică a analizorului cutanat.

Histogeneza pielii şi anexelor ei. Epidermul provine din ectoderm, iar dermul este un produs al mezenchimului.

În cursul primelor două luni, la embrionul uman, *epidermul* este format dintr-un epiteliu bistratificat. În luna a 5-a se constituie cele cinci straturi ale epidermului adult.

Dermul şi hipodermul sînt alcătuite din mezenchim pînă la vîrsta de o lună şi jumătate a vieţii intrauterine. Din luna a 2-a încep să apară fibrele colagene, apoi cele elastice.

Primordiul foliculului pilos apare, ca şi cel al glandei sebacee, printr-o invaginare epidermică, în timp ce sacul fibros provine din mezenchimul înconjurător. Unghiile încep să se dezvolte în luna a 3-a. *Primordiile glandelor sudoripare,* apărute în luna a 5-a prin invaginări epidermice, au lumenul gata constituit în luna a 7-a.

Scanned with OKEN Scanner

ORGANUL GUSTULUI

Organul gustului este alcătuit din mugurii gustativi.

Mugurii gustativi se găsesc localizaţi în număr mare în papilele circumvalate, dar pot fi întîlniţi în număr mai mic şi în celelalte tipuri de papile, precum şi în afara acestor formaţiuni pe toată întinderea mucoasei bucale, dar în special la nivelul mucoasei palatului moale şi al faringelui. Mugurii gustativi preiau senzaţiile gustative primare la nivelul cavităţii bucale şi le transmit mai departe la scoarţa cerebrală. Forma lor ovoidă (înaltă de 80 microni şi groasă de 40 microni) prezintă o bază mai largă, aşezată pe membrana bazală a epiteliului şi o porţiune apicală mai îngustă care se termină cu o deschidere ce poartă denumirea de *porul sau orificiul* gustativ. Mugurele gustativ este înconjurat de epiteliul papilei în care se găseşte, epiteliu care de cele mai multe ori este keratinizat.

Organizarea structurală: Se descriu trei tipuri celulare în structura mugurelui gustativ (fig. 142).

1. *Celulele gustative* sînt în număr de 4—20 pentru fiecare mugure gustativ. Forma celulei este alungită cu capete foarte înguste. Extremitatea apicală celulară ce ajunge pînă la porul gustativ este prevăzută cu formaţiuni ciliare fixe, sub forma unor fire de păr, numite *părul gustativ*. Extremitatea celulară profundă se termină inserîndu-se pe membrana bazală a epiteliului.

Nucleul în formă de bastonaş intens cromatic este aşezat în partea mijlocie a celulei.

Celulele gustative sînt în realitate celule epiteliale puternic diferenţiate, fapt care a făcut ca ele să fie denumite celule pseudosenzoriale. Celulele gustative au o viaţă limitată. Ajunse la un maximum de diferenţiere, şi după ce au funcţionat o anumită perioadă de timp, ele se distrug fiind înlocuite cu altele noi ce provin din celule de susţinere sau din celulele bazale.

2. *Celulele de susţinere* înconjură celulele senzoriale cu care sînt în contact intim. Celulele de susţinere apar lăţite şi încovoiate, dispuse unele lîngă altele la periferia mugurelui gustativ întocmai ca doagele unui butoiaş. Extremitatea profundă a celulelor mai largă şi uneori ramificată se inseră pe membrana bazală a epiteliului. Nucleul de formă rotundă, globuloasă, este aşezat în partea centrală mai groasă a celulei.

Scanned with OKEN Scanner

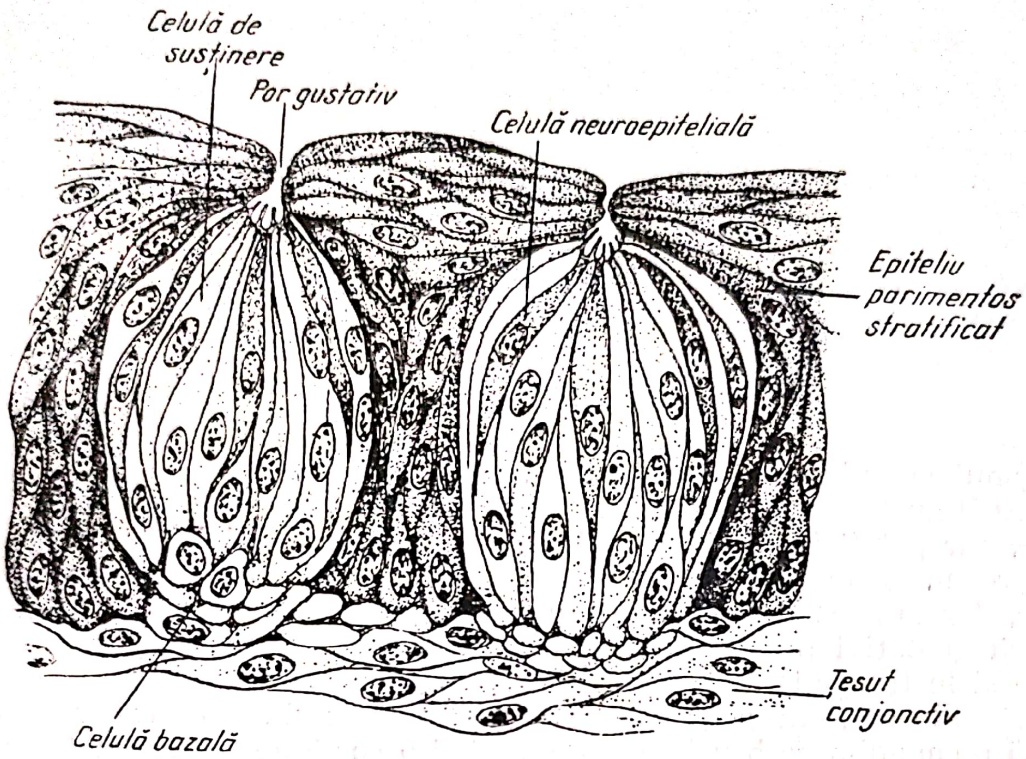

Fig. 142. Mugure gustativ (schemă generală).

Cromatina de aspect pulverulent face ca nucleul celulei de susţinere să apară hipocromatic în contrast cu nucleul celulelor gustative. Citoplasma este străbătută de tonofibrile şi adesea poate conţine enclave lipidice.

3. *Celulele bazale* puţine la număr au o talie mică, o formă neregulată şi nuclei mici. Ele sînt aşezate pe membrana bazală, intercalate printre extremităţile profunde ale celorlalte două tipuri celulare. Ele formează de fapt baza mugurelui gustativ. Deşi de aspect structural deosebit, cele trei tipuri de celule se încadrează în realitate într-un ciclu funcţional al unei singure celule. Aceasta îşi modifică aspectul morfologic în raport cu intensitatea fiziologică locală.

Mugurele gustativ este înconjurat de o bogată reţea nervoasă ce provine din fibrele nervului gustativ. La baza mugurelui sub membrana bazală se realizează un *plex mielinic subgemal* care trimite numeroase *ramuri amielinice* ce pătrund în epiteliu în jurul gemei (mugurelui), unde formează un al doilea plex *perigemal*. Din acesta, se desprind filete nervoase terminale destinate celulelor gustative din interiorul mugurelui gustativ, care în totalitatea lor formează *plexul amielinic intragemal*. Senzaţiile gustative primare, amar, dulce, sărat şi acid, nu sînt percepute în toate regiunile limbii.

Astfel senzaţia de dulce este înregistrată la vîrful limbii, senzaţia de sărat pe marginile laterale, iar senzaţia de amar şi acid în regiunea posterioară a limbii.

Scanned with OKEN Scanner

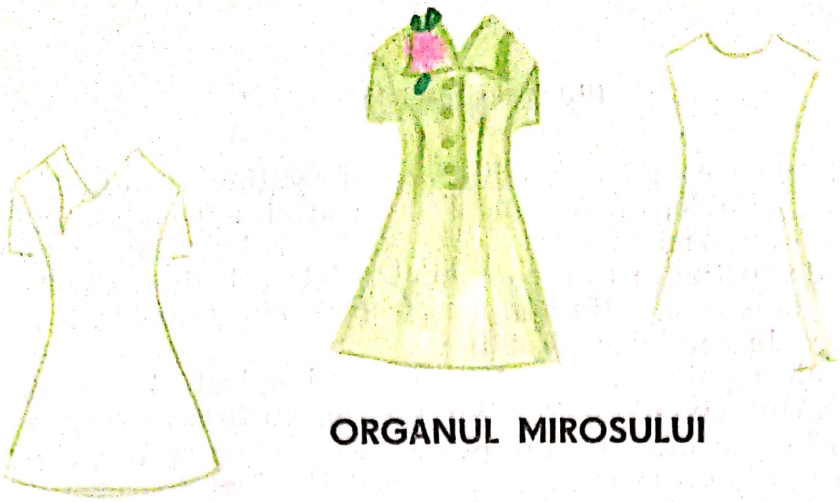

ORGANUL MIROSULUI

Organul mirosului este reprezentat prin *mucoasa olfactivă* şi *bulbul olfactiv*.

Mucoasa olfactivă ocupă o suprafaţă neregulată de 250 mm² pe acoperişul cavităţii nazale şi pe suprafeţele adiacente ale septului nazal şi cornetului nazal superior. Spre deosebire de mucoasa nazală respiratorie care este de culoare roşietică, mucoasa olfactivă este brună-gălbuie prin prezenţa unor pigmenţi. În structura ei se descrie un epiteliu şi un corion.

Epiteliul este pseudostratificat cilindric, mai gros decît epiteliul de tip respirator. El constă din trei tipuri de celule (fig. 143): 1) celule de susţinere; 2) celule olfactive şi 3) celule bazale.

1. *Celulele de susţinere* predomină ca număr. Unei celule de susţinere îi putem deosebi trei porţiuni: superficială sau apicală, mijlocie şi bazală.

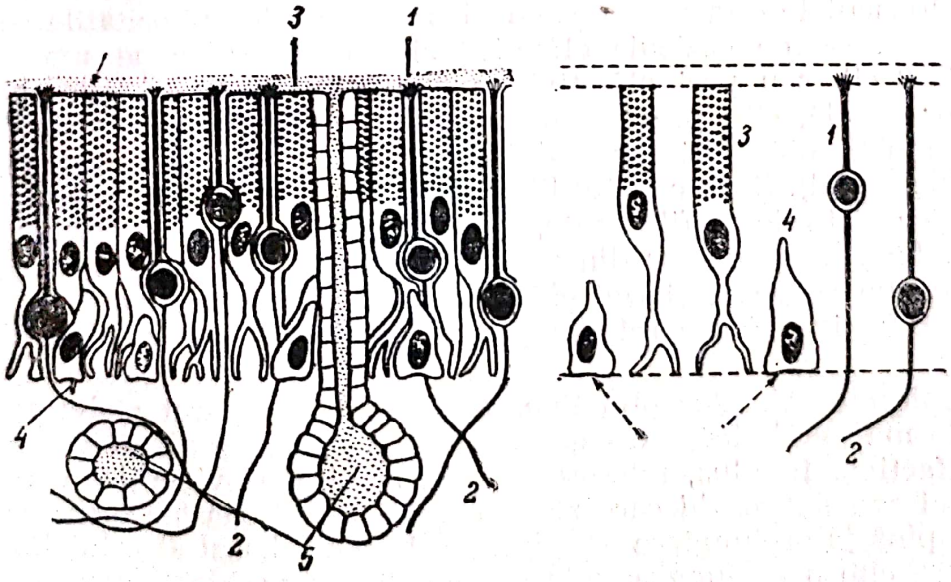

Fig. 143. Mucoasa olfactivă:
1 — celule olfactive; 2 — axoni; 3 — celule de susţinere; 4 — celule bazale; 5 — glande Bowmann.

Scanned with OKEN Scanner

Porțiunea superficială este largă, cilindrică și conține granule de pigment (cromolipoide, ceroide, melanine), dispuse în șiraguri longitudinale. Pigmentul conferă mucoasei culoarea roz caracteristică. Suprafețele libere ale celulelor de susținere formează mici plăci cuticulare striate care se unesc formînd *membrana limitantă olfactivă* cu deschideri pentru veziculele olfactive ale celulelor olfactive.

La microscopul electronic s-a observat că polul apical al celulelor de susținere este prevăzut cu microvilozități groase, stufoase ca niște alge.

Porțiunea mijlocie conține nucleul oval. Prin așezarea nucleilor tuturor celulelor de susținere la aproximativ același nivel se constituie în epiteliu zona *nucleilor ovali.*

În citoplasma din jurul nucleului sînt prezente mitocondrii, un abundent reticul endoplasmic neted și rugos, precum și corpi multiveziculari.

Porțiunea bazală a celulei se subțiază și apoi se ramifică. Ramificațiile se anastomozează aparent cu ale celulelor de susținere vecine, formînd un pseudoreticul citoplasmatic.

2. *Celulele olfactive* sînt situate printre celulele de susținere. La iepure există 100 000 neuroni olfactivi pe 1 mm². Celulele olfactive au nuclei sferici, situați la diferite nivele, majoritatea mai profunzi decît nucleii ovali. Nucleii celulelor olfactive alcătuiesc așa-numita *zonă a nucleilor rotunzi.* Celula olfactivă este de fapt un neuron bipolar, un protoneuron senzitiv analog neuronilor din ganglionul spinal, reprezentînd astfel la om singurul exemplu de localizare periferică a unor celule senzoriale. De aceea, în mod convențional, porțiunea supranucleară a celulei olfactive poate fi denumită dendrită, așa după cum prelungirea bazală este un axon.

Dendritei, care proemină prin deschiderile membranei limitante olfactive, i se pot deosebi două porțiuni: *vezicula olfactivă,* mai superficială, și *gîtul.* Veziculele olfactive sînt cuprinse între microvilozitățile celulelor de susținere. De pe vezicula olfactivă și perpendicular pe suprafața ei, emerg 6—8 cili sau peri olfactivi cu o lungime de 3—4 microni. Spre partea lor bazală, cilii prezintă o organizare ultrastructurală similară cu a cililor mobili obișnuiți (nouă dublete periferice de filamente în jurul unui dublet axial). Spre capătul liber, cilii sînt constituiți dintr-un număr din ce în ce mai mic de filamente, ajungînd ca în vîrf să existe un singur filament. La emergența lor din vezicula olfactivă, fiecare cil este prevăzut cu cîte un corpuscul bazal obișnuit. Gîtul dendritei, mai îngust decît vezicula olfactivă, formează complexe joncționale cu celulele de susținere.

În citoplasma celulelor olfactive, se găsește un aparat Golgi apical, o ergastoplasmă periferică, rare mitocondrii și corpi multiveziculari în vezicula olfactivă. În plus, microscopia electronică a evidențiat o serie de formațiuni sau *neurotubi* care sînt prezenți în citoplasmă de la vezicula olfactivă pînă la prelungirea axonică. De la polul bazal al celulelor olfactive pleacă cîte o prelungire subțire, netedă, groasă de 1 micron. Aceste prelungiri reprezintă de fapt axonii celulelor senzoriale. Ei traversează membrana bazală și trec în corion unde formează fibrele nervilor olfac-

Scanned with OKEN Scanner

tivi. La nivelul corionului, axonii se acoperă cu o fină teacă Schwann subțire și apoi străbat lama cribrată a etmoidului îndreptîndu-se către bulbul olfactiv.

3. *Celulele bazale* sau celulele de înlocuire pentru celulele de susținere, sînt așezate între polul bazal al celulelor de susținere sau al celulelor senzoriale și membrana bazală. Celulele sînt de talie mică și conțin nuclei intens cromatici. Corpul celular poate prezenta prelungiri ramificate, care, împletindu-se cu ramificațiile bazale ale celulelor de susținere, contribuie la formarea reticulului protoplasmic amintit mai sus.

La om și la cîine, a mai fost descris un alt tip de celulă, cu o citoplasmă mai puțin densă la fluxul de electroni, datorită sărăciei în organite, dar cu o organizare asemănătoare cu a celulei de susținere. Polul apical al celulei prezintă microvilozități scurte și rare, ceea ce a determinat denumirea ei de *celula cu margine în perie*. Ea a fost semnalată și în epiteliul de tip respirator.

Corionul mucoasei olfactive este separat de epiteliul olfactiv printr-o membrană bazală slab dezvoltată și este constituit dintr-un țesut conjunctiv lax, care în profunzime se continuă cu periostul oaselor subiacente. În corion se găsesc numeroase glande tubuloase ramificate, de tip seros, numite *glandele lui Bowman*. Canalul lor excretor străbate epiteliul și ajunge la suprafață, unde produsul lor de secreție acoperă ca un strat subțire suprafața epiteliului olfactiv. Celulele secretorii ale acestor glande conțin în citoplasmă abundente granule de pigment galben. În corionul mucoasei olfactive mai sînt prezente rare celule pigmentare și frecvente limfocite. Mucoasa posedă o bogată rețea capilară subepitelială și un plex limfatic în comunicare cu spațiile subarahnoidiene, ambele localizate în corion.

Histogeneza mucoasei olfactive. Regiunea olfactivă apare la embrion puțin mai tîrziu decît primordiile ochiului și urechii. Ea provine dintr-o porțiune separată a ectodermului neural, numită *placoda olfactivă*.

Histofiziologie

Epiteliul olfactiv este un neuroepiteliu în care protoneuronii senzitivi au o așezare periferică, spre deosebire de celelalte organe de simț, la care neuronii bipolari sînt localizați mai profund spre a fi protejați. Această situație face ca frecventele inflamații ale mucoasei nazale, care este expusă direct aerului și noxelor, să ducă la distrugerea ireversibilă a neuronilor (într-un an se distrug 1% din neuroni). Zonele de epiteliu olfactiv distrus sînt înlocuite cu epiteliu olfactiv atipic, ceea ce explică apariția hiposmiei sau anosmiei (scăderea sau dispariția percepției olfactive) ca o consecință a inflamațiilor mucoasei nazale.

Stimularea olfactivă este produsă de dizolvarea substanțelor odorifice în pelicula de fluid de pe suprafața epiteliului. Secreția continuă a glandelor Bowman reînnoiește mereu fluidul care scaldă perii olfactivi, prevenind retenția substanțelor odorifiante și blocarea stimulării. Aceste glande au deci o funcție similară cu a glandelor salivare pentru mugurii gustativi.



Scanned with OKEN Scanner

Microvilozităţile celulelor de susţinere favorizează formarea de vîrtejuri şi curente ale fluidului, ducînd la o distribuire uniformă a acestuia în jurul perilor receptori.

Semnificaţia pigmenţilor mucoasei olfactive nu este încă precizată, deşi s-a constatat strînsa corelaţie între abundenţa pigmenţilor şi acuitatea mirosului la unele mamifere.

Bulbul olfactiv. Pentru mai buna înţelegere a funcţiei olfactive, bulbul olfactiv este studiat aici, deşi anatomic nu face parte din organul mirosului anatomic ci din cortexul cerebral.

Bulbul olfactiv reprezintă o structură oarecum rudimentară, analogă cu lobul cerebral olfactiv al animalelor inferioare. Prezintă în centru o cavitate plină cu substanţă nevroglică, gelatinoasă. Inferior de această cavitate, substanţa cenuşie este dispusă în 6 straturi (fig. 144).

1. *Stratul fibrelor olfactive* cuprinde axonii neuronilor bipolari din mucoasa olfactivă, ajunşi aici după traversarea lamei ciuruite a etmoidului.

2. *Stratul glomerular* cuprinde sinapsele axonilor neuronilor bipolari olfactivi (neuronul I) cu dendritele descendente ale celulelor din straturile supraiacente (celulele mitrale şi celulele în bidinea). Sinapsele se fac pe o mare suprafaţă de arborizaţie, aşa încît iau naştere cuiburi sferice sau ovalare de fibrile nervoase, care au fost denumite *glomerulii olfactivi*. Cu această sinapsă se termină primul neuron al căii olfactive.

3. *Stratul molecular sau intermediar* include neuroni mici cu rol asociativ şi neuroni mai mari (celulele în bidinea) ai căror dendrite au participat la formarea sinapselor glomerulare şi ai căror axoni vor contribui la alcătuirea tractului olfactiv.

4. *Stratul celulelor mitrale* cuprinde neuroni mari, de formă triunghiulară (asemănători cu o mitră episcopală), orientaţi cu baza spre etmoid.

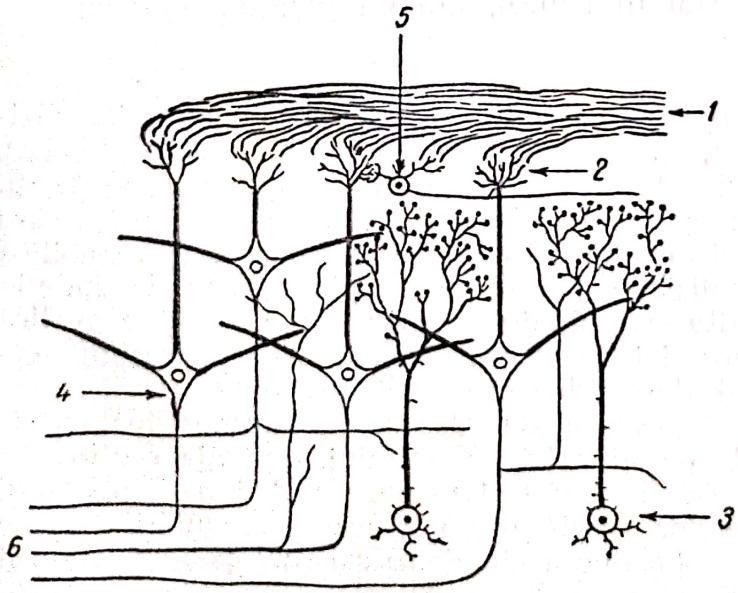

Fig. 144. Schema conexiunilor şi a straturilor celulare din bulbul olfactiv:
1 — axonii fibrelor olfactive formînd nervii olfactivi; *2* — glomerulii olfactivi din stratul glomerular; *3* — celule în bidinea; *4* — celule mitrale; *5* — celulă granulară; *6* — axonii celulelor mitrale şi ai celulelor în bidinea formînd tractul olfactiv.

Dendritele lor contribuie la formarea glomerulilor sinaptici din stratul al doilea, iar axonii sînt fibre ale tractului olfactiv.

5. *Stratul granular sau stratul axonilor celulelor mitrale,* conține fibre nervoase (axonii celulelor mitrale și ai celulelor în bidinea), precum și neuroni de două feluri: a) mici, aparent amacrini (fără axoni), cu dendrite mai lungi trimise la periferie și mai scurte intrînd în constituirea tractului olfactivi și b) mari, multipolari, ai căror axoni ajung pînă în stratul molecular.

6. *Stratul fibrelor longitudinale* conține mai ales axonii celulelor mitrale și ai celulelor în bidinea. Axonii acestor celule formează fascicule distincte unul de altul, separate prin țesut nevroglic. Părăsind bulbul olfactiv, acești axoni formează tractul olfactiv.

Se poate conchide că celulele mitrale și celulele în bidinea reprezintă deutoneuronii căii olfactive. Axonii lor sînt destinați unor părți diferite ale rinencefalului.

La animalele cu mare acuitate olfactivă (macrosmatice), axonul unei singure celule olfactive face sinapsă cu cîte 5—6 deutoneuroni. La om, care este un microsmatic, raportul este invers: 5—6 celule olfactive contractează sinapse cu un singur deutoneuron.

Scanned with OKEN Scanner

OCHIUL

Ochiul sau organul vederii, este alcătuit din două părți principale: *globul ocular* și *anexele sale* (pleoapele, glanda lacrimală și mucoasa conjunctivală) (planșa 38).

Globul ocular este alcătuit dintr-un perete gros, dar cu un grad crescut de elasticitate, format din trei straturi dispuse concentric unul peste celălalt, ce includ în interior mediile transparente prin intermediul cărora lumina este transmisă la retină (fig. 145).

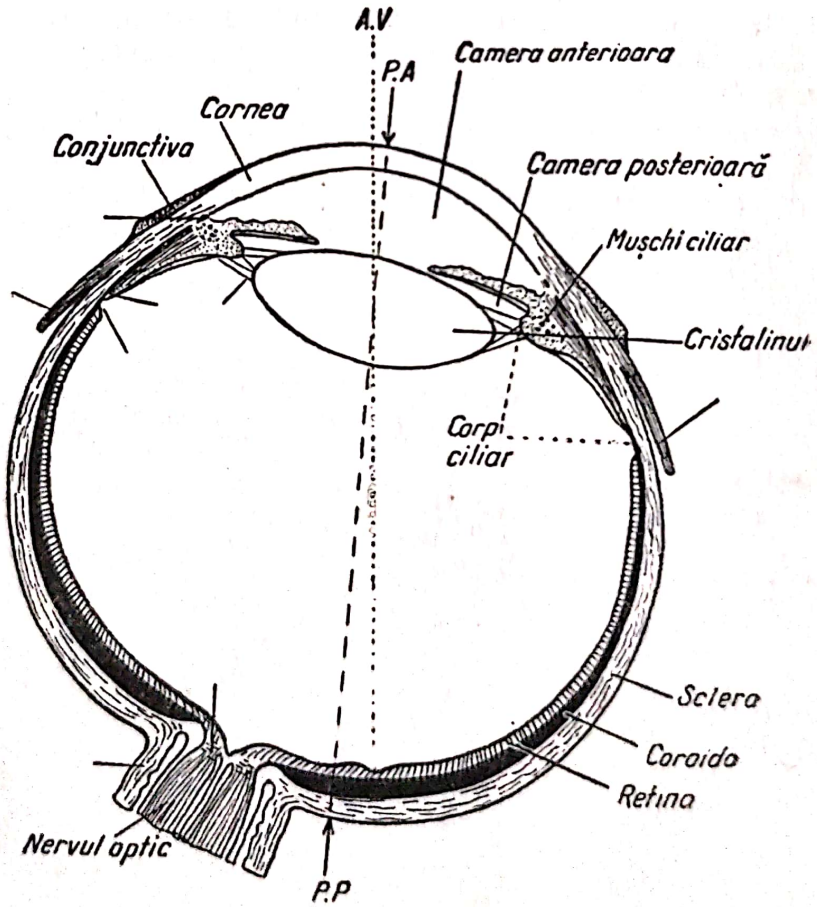

Fig. 145. Schema structurii globului ocular.

Învelişul extern al globului ocular este format în partea sa laterală şi posterioară de *sclerotică sau sclera*. În partea sa anterioară sclerotica se continuă cu o membrană transparentă care este *corneea*.

Sclerotica

Sclerotica reprezintă învelişul gros, rezistent al globului ocular, fiind formată dintr-un ţesut conjunctiv fibros. Grosimea ei este variabilă, prezentînd 1,03 mm la polul posterior, 0,3—0,4 mm la ecuator şi 0,6—0,8 mm la nivelul joncţiunii corneosclerale. În structura acestui înveliş se disting de la exterior la interior următoarele straturi:

— un strat extern *episcleral*, format din fibre colagene şi mai rar fibre elastice. În partea cea mai superficială, acest strat se continuă cu ţesutul conjunctiv lax din capsula lui Tenon. În partea posterioară a ochiului, stratul extern al scleroticii se continuă cu teaca durală şi respectiv cu foiţa arahnoidă din teaca nervului optic;

— un strat mijlociu, sau *sclera propriu-zisă*, format din fibre colagene groase de 10—15 microni şi lungi de 100—150 microni dispuse în benzi cu o dispoziţie în general paralelă cu suprafaţa scleroticii. Printre benzile sau mănunchiurile de fibre colagene, se interpun fibre elastice foarte fine, mai numeroase către periferie;

— un strat intern *lamina fusca* care reprezintă zona de tranziţie între scleră şi coroidă. El este format din mănunchiuri de fibre colagenice mai subţiri decît cele de la nivelul sclerei propriu-zise printre care se găsesc fibre elastice mai numeroase şi mai groase.

În partea posterioară a globului ocular, sclera prezintă o zonă de forma unui disc perforat, prin orificiile căruia, fibrele nervului optic părăsesc ochiul. Această parte a scleroticii poartă denumirea de *lamina cribrosa* sau *lama ciuruită* (planşa 39).

Printre fibrele conjunctive existente în cele trei straturi ale scleroticii sînt prezente celule conjunctive de tipul fibroblastelor şi mai rar cromofori care conţin melanină.

Vascularizaţia. Sclera conţine relativ puţine vase sanguine, iar cele limfatice sînt absente. Dar ea este traversată de numeroase vase sanguine mari care merg spre tunica mijlocie a globului ocular. *Inervaţia* scleroticii este dată de fibre nervoase mielinice şi amielinice ce provin din nervii ciliari.

Sclerotica are un rol protector pentru globul ocular şi în acelaşi timp de schelet pentru inserţia muşchilor oculari.

Corneea reprezintă membrana transparentă a ochiului ce completează tunica externă în partea sa anterioară. Ea cuprinde două zone: *corneea propriu-zisă* şi *limbul corneean*, zonă în care se realizează legătura între cornee şi scleră. Corneea are o grosime de 0,7—0,8 mm la centru, faţă de periferie unde măsoară 1,1 mm. Din punct de vedere structural, ea este formată din 5 straturi care din afară înăuntru sînt: epiteliul anterior, membrana Bowman, stroma sau substanţa proprie, membrana Descement şi endoteliul posterior (planşa 40).

Scanned with OKEN Scanner

1. *Epiteliul anterior* sau corneean, gros de aproximativ 50—100 microni, este pluristratificat pavimentos de tip moale. El este alcătuit din mai multe rînduri de celule, reprezentate printr-un strat bazal, format dintr-un singur rînd de celule înalte prismatice, din 2—3 rînduri de celule poliedrice acoperite la exterior de 1—2 rînduri de celule turtite ce se exfoliază în permanenţă. Celulele epiteliale conţin organite puţine, iar mitocondriile au o talie foarte mică. Joncţiunile între celule sînt în special de tip desmozomal, cu un spaţiu intercelular de aproximativ 125—150 Å. Mitozele sînt frecvente în stratul bazal, epiteliul prezentînd o mare capacitate de regenerare.

2. *Membrana bazală anterioară* sau membrana Bowman este o membrană omogenă şi transparentă avînd o grosime de aproximativ 7—12 microni. Din punct de vedere ultrastructural s-a dovedit a fi formată dintr-o reţea fină de fibre de colagen groase fiecare de 100—150 Å dispuse neordonat. Ea separă epiteliul anterior de stromă sau substanţa proprie a corneei.

3. *Ţesutul propriu corneean — stroma sau dermul corneean* reprezintă stratul cel mai gros al corneei. El este format din fibre conjunctive colagene organizate în 40—60 lamele conjunctive orientate paralel între ele şi paralele cu suprafaţa corneei, din *celule corneene* de formă stelată cu multe prelungiri ce vin în contact unele cu altele şi din substanţă fundamentală puţină (pentru detalii a se vedea „Ţesutul conjunctiv modelat", în Histologia, vol. I, pag. 248).

Cei trei constituenţi stromali prezintă indice de refracţie apropiat, ceea ce determină transparenţa acestui înveliş.

4. *Membrana bazală posterioară sau membrana lui Descement.* Este o membrană aparent omogenă foarte elastică, groasă de 5—7 microni la centru şi 8—10 microni la periferie. În structura ei se găsesc numeroase fibre elastice foarte fine.

5. *Endoteliul sau epiteliul posterior* este format dintr-un singur rînd de celule de aproximativ 25 microni diametru unite între ele prin bare terminale. Celulele au o formă rectangulară, prezintă un nucleu mare, voluminos ce ocupă aproape toată înălţimea corpului celular, şi vezicule de micropinocitoză la polul apical.

Corneea nu conţine vase sanguine, nutriţia ei realizîndu-se prin circulaţia lichidului interstiţial în spaţiile ţesutului propriu. Conţine însă numeroşi nervi proveniţi din nervii ciliari care formează în vecinătatea corneei un prim plex, numit plexul pericorneean din care pornesc ramuri ce pătrund în cornee formînd între lamelele conjunctive superficiale un al doilea plex, numit plexul fundamental. Din acesta pleacă fibre nervoase amielinice care perforează membrana Bowman, îndepărtîndu-se spre epiteliu, unde formează un al treilea plex, numit plexul intraepitelial de la care pornesc fibre ce se termină liber printre şi pe celulele respective.

Limbul sclerocorneean gros de aproximativ 1 mm reprezintă zona de tranziţie între cornee şi sclerotică. La acest nivel, epiteliul corneean anterior cu celule bazale şi poliedrice mai reduse ca volum datorită unei

Scanned with OKEN Scanner

citoplasme puține conține nuclei de talie mică, se continuă cu epiteliul conjunctival. Membrana Bowman și Descement se opresc la acest nivel. Stroma se reduce la cîteva benzi de fibre colagene și rare fibre elastice, cu un aranjament mai puțin orientat, asemănător țesutului fibros de la nivelul scleroticii. La acest nivel se găsește un cerc vascular sanguin bine reprezentat.

Coroida

Coroida sau tunica medie a globului ocular este separată de sclerotică printr-un spațiu, numit spațiul pericoroidal. Acesta este străbătut de lamele fine conjunctive, provenite din stratul superficial al coroidei, care trec oblic să se amestece cu cele ale stratului intern al scleroticii. Din punct de vedere structural, coroida este formată din 4 straturi:

1. *Stratul supracoroid, lamina fusca sau epicoroida,* este stratul cel mai extern al coroidei prin care aceasta vine în contact cu tunica externă a globului ocular. Acest strat are o grosime de 10—35 microni și este constituit din fibre colagene și elastice, dispuse în lamele cu aspect de rețea, care permite constituirea unui sistem de lacune la acest nivel. Celulele sînt reprezentate prin fibroblaști și numeroase celule pigmentare ce conțin granule de melanină care realizează în acest strat un adevărat țesut pigmentar. Epicoroida nu conține vase sanguine, dar este străbătută de vasele coroidiene.

2. *Stratul vascular* conține numeroase vase sanguine. După unii autori, ar putea fi împărțit în două zone: o zonă externă, numită stratul lui Haller, alcătuită din vase mari, și o zonă internă, cunoscută sub numele de stratul lui Satler, constituită din vase de mărime medie. Stroma, dispusă în spațiile dintre vase, conține fibre colagene și elastice groase, care apar mai numeroase în jurul vaselor sanguine, precum și cromatofori cu prelungiri lungi și subțiri. În stromă predomină vasele de tip venos, care sînt voluminoase și situate superficial. Ele prezintă o dispoziție caracteristică în spirală, de unde și denumirea de *vene vorticinoase.* Arterele sînt mai rare, localizate mai profund și au un perete muscular foarte bine reprezentat. Pe lîngă vasele sanguine în stromă se găsesc celule conjunctive obișnuite, dar mai ales un număr însemnat de celule pigmentare.

Stratul coriocapilar este considerat organul nutritiv al straturilor externe ale retinei, fiind format dintr-o rețea de capilare cu un diametru de aproximativ 10—36 microni. În spațiile dintre capilare se găsește o stromă conjunctivă cu fibre elastice de colagen și cu numeroase celule conjunctive.

Lamina elastică sau membrana lui Bruch este o membrană acelulară cu o grosime uniformă de 1—2 microni. Ea este constituită de fapt din două zone, una externă foarte subțire, numită lamina elastică, formată dintr-o rețea densă de fibre elastice, și alta internă, numită lama cuticulară de natură mucopolizaharidică, care formează în același timp și membrana bazală a epiteliului pigmentar al retinei de care aderă foarte strîns.

Scanned with OKEN Scanner

Inervația coroidei se realizează prin fibre ce provin din nervii ciliari. După ce trec prin spațiul pericoroidal, dau ramuri ce formează plexuri în coroidă și în stratul vascular. Se semnalează de asemenea prezența de mici ganglioni nervoși în stratul vascular.

Prin numeroasele celule pigmentare pe care le conține, coroida realizează camera obscură a ochiului, întocmai ca într-un aparat de fotografiat.

Corpul ciliar se găsește în prelungirea coroidei în partea anterioară, dincolo de ora serrata. El are o formă triangulară prezentînd o față externă, separată de scleră prin spațiul pericoroidal, o față internă ce vine în raport cu corpul vitros și cristalinul și o față anterioară sau baza corpului ciliat care se continuă cu irisul. Examinat pe o secțiune transversală, corpul vitros apare format din următoarele straturi:

1. *Lamina fusca* avînd o structură asemănătoare cu a stratului de același nume de la nivelul coroidei.

2. *Mușchii ciliari* formați din fibre musculare netede orientate în trei direcții: a) fibrele longitudinale sau mușchiul lui Brucke, situate în partea cea mai externă a corpului ciliar. Ele iau naștere în epicoroidă imediat lîngă corpul ciliar și se termină în sclerotică aproape de limbul sclerocorneean; b) fibrele radiare se găsesc în partea internă a fibrelor longitudinale, avînd o dispoziție în evantai pe fața internă a corpului ciliar. Ele sînt prinse larg de țesutul conjunctiv al coroidei; c) fibrele circulare, sau fibrele lui Müller, se găsesc pe marginea internă a corpului ciliar în apropierea bazei sale. Aceste fibre înconjură o singură dată corpul ciliar și se opresc posterior la rădăcina irisului. Mușchii ciliari sînt irigați de ramuri arteriale ce provin din arterele ciliare lungi, anterioară și posterioară, fiind în general vase de calibru mic. Inervația se realizează de fibre parasimpatice provenite din nervul oculomotor.

Mușchiul ciliar are un rol important în fenomenele de acomodație. Mecanismul intervenției mușchiului în aceste procese nu este încă deplin elucidat.

3. *Procesele ciliare* reprezintă o zonă de aspect particular, fiind alcătuită din vase mari ce se ramifică în numeroase capilare. Între vase se găsește un țesut conjunctiv în care predomină fibrele elastice și celulele pigmentare. Această stromă conjunctivo-vasculară care constituie axul proceselor ciliare este acoperită înspre partea sa internă (către vitroasă) de lama elastică pe care se găsește un epiteliu ciliar. Lama elastică reprezintă continuarea membranei lui Brucke de la nivelul coroidei.

Epiteliul ciliar este format din două tipuri și în același timp din două rînduri de celule, unul extern ce conține celule pigmentare și altul intern, paravitros format din celule clare cu caractere secretorii. Membrana plasmatică de la polul lor apical prezintă numeroase invaginări. Existența acestor celule conduce la ideea participării corpului ciliar în secreția umoarei apoase.

Irisul este o diafragmă așezată în fața anterioară a cristalinului, fiind atașată la partea anterioară a corpului ciliar pe care îl continuă. În

mijloc, irisul prezintă un orificiu numit pupilă. Culoarea, aspectul și structura irisului variază de la un individ la altul sau la același individ în raport cu vîrsta. Din punct de vedere structural, irisul apare format din mai multe straturi care sînt următoarele de la partea anterioară spre cea posterioară (planșa 41):

1. *Epiteliul anterior* apare foarte subțire, format dintr-un singur rînd de celule poligonale; la nivelul unghiului iridocorneean se continuă cu endoteliul corneean posterior.

2. *Stroma irisului* este alcătuită dintr-un țesut conjunctiv în care se găsesc fibre colagene foarte fine, rare fibre elastice și celule numeroase de tipul cromatoforilor ce conțin pigment galben-brun care determină culoarea acestui diafragm. Un număr foarte mare de celule pigmentare realizează irisul de culoare brună în timp ce o cantitate mică de pigment în celulă sau un număr foarte redus de pigmentocite vor determina existența unui iris de culoare albastră.

În stroma iriană din jurul orificiului pupilar se găsesc fibre musculare netede, dispuse circular, constituind *sfincterul pupilei.* Prin contracția lui, orificiul pupilar se micșorează pînă la închidere. Mușchiul are o origine ectodermală, rezultînd din transformarea și diferențierea celulelor epiteliale retiniene. *Mușchiul dilatator al pupilei* avînd aceeași origine ca și sfincterul pupilar este format din celule mioepiteliale dispuse ca o lamă în partea posterioară a stromei iriene. Prin contracția fibrelor sale, se realizează dilatarea orificiului pupilar. Acești doi mușchi împreună cu mușchii ciliari constituie musculatura intrinsecă a ochiului. Mușchiul sfincterian este sub dependența fibrelor parasimpatice ale nervului oculomotor, în timp ce mușchiul dilatator este inervat de fibre simpatice, provenite din ganglionul cervical superior.

3. *Epiteliul posterior al irisului* este format dintr-un singur rînd de celule, abundent încărcate cu pigment și care se continuă cu epiteliul posterior ciliar.

Vascularizația irisului. Arterele iau naștere din cercul arterial, situat la periferia irisului din care pornesc ramuri cu direcție radiară către marginea pupilei unde formează un al doilea inel vascular periorificial. Peretele arterial se caracterizează la acest nivel printr-o adventice foarte bine dezvoltată în raport cu musculatura care apare destul de redusă. Venele urmează sensul invers arterelor.

Inervația este realizată de fibre simpatice din oculomotor și de fibre parasimpatice, provenite din ganglionul cervical superior.

Irisul are atît rolul unei diafragme ce permite reglarea cantității de lumină ce sosește la retină, cît și un rol important în corecția aberației de sfericitate.

La nivelul unghiului iridocorneean (zona de continuare a epiteliului anterior al irisului cu endoteliul posterior al corneei), surplusul de umoare apoasă trece din camera anterioară a globului ocular în spațiile lui Fontana apoi în canalul venos a lui Schlemm situate în limbul sclero-corneean

Scanned with OKEN Scanner

Fig. 146. Structura retinei.

și de aici în circulația sanguină. În acest fel se menține o presiune constantă în interiorul globului ocular.

Retina

Retina formează tunica cea mai internă a globului ocular. Ea este o membrană fotosensibilă responsabilă de recepția și transformarea stimulilor luminoși în influx nervoși. Din punct de vedere morfologic și funcțional i se disting două regiuni: *retina vizuală* sau partea optică și *retina oarbă,* fără rol în fotorecepție, formată din partea ciliară și iriană. Retina vizuală se întinde de la papila nervului optic pînă la ora serrata. Ea este considerată ca un segment nemielinizat al sistemului nervos central, comparabil cu scoarța cerebrală sau cerebeloasă.

Cu metodele histologice clasice de colorare, retina vizuală apare formată din 10 straturi (fig. 146), care dinspre coroidă înspre interiorul globului ocular sînt următoarele: 1) *epiteliul pigmentar;* 2) *stratul conurilor și bastonașelor,* alcătuit din segmentele externe ale celulelor vizuale cu conuri și bastonașe; 3) *limitanta externă;* 4) *stratul granular* sau nuclear extern cuprinde corpul celulelor vizuale; 5) *stratul plexiform extern,* realizat de sinapsele celulelor vizuale cu celulele nervoase bipolare; 6) *stratul granular* sau nuclear intern alcătuit din corpul celulelor bipolare dispuse în mai multe straturi, din neuronii de asociație de tipul celulelor amacrine și a celulelor orizontale. În zona externă a stratului granular intern predomină celulele orizontale, în zona mijlocie corpul celulelor bipolare și în partea profundă predomină celulele amacrine; 7) *stratul plexiform intern,* realizat de sinapsele dintre celulele nervoase bipolare și celulele nervoase ganglionare; 8) *stratul ganglionar* sau stratul celulelor multipolare cuprinde corpul neuronilor ganglionari; 9) *stratul fibrelor optice;* 10) *limitanta internă.*

Făcînd o grupare a acestor straturi după elementele pe care le conțin se poate vorbi de existența a patru straturi de celule, de patru straturi de legături sau de sinapse și de două limitante care participă la menținerea organizării structurale riguroase. În realitate, la nivelul retinei se găsesc trei tipuri neuronale conexate în lanț pentru transmiterea la creier a stimulului nervos: a) celula cu con și bastonaș; b) celula bipolară; c) celula ganglionară.

Scanned with OKEN Scanner

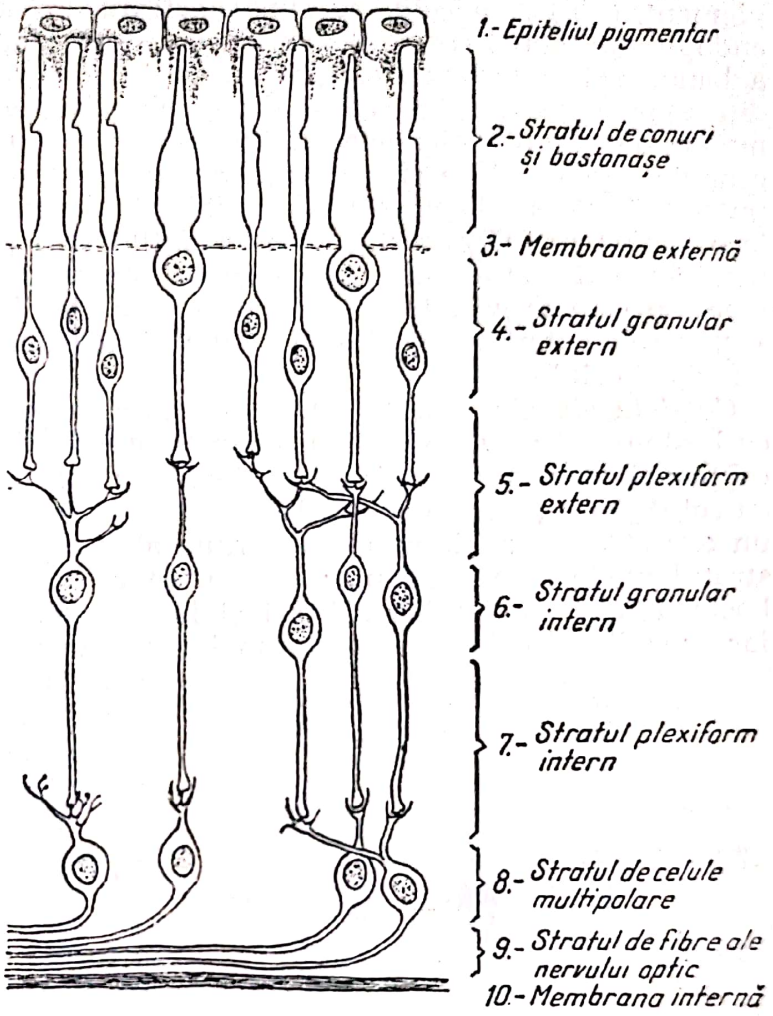

Fig. 147. Structura retinei (schemă).

Celulele pigmentare ce constituie epiteliul pigmentar au o formă poliedrică, fiind așezate într-un singur rînd pe membrana lui Bruck sau mai precis pe zona cuticulară a acestei membrane. Aceste celule au în general un diametru de aproximativ 8 microni, cu excepția celor situate în macula lutea, unde ating un diametru mai mare de 11—14 microni. Celulele de la nivelul orei serrata sînt și mai mari, ajungînd pînă la 60 microni, datorită adesea prezenței mai multor nuclei la nivelul lor. Celulele pigmentare au un nucleu mare, ovoid așezat central cu un nucleol proeminent. Înspre fața internă, ele emit prelungiri în formă de franjuri, ce se interpun printre conurile și bastonașele celulelor vizuale. În corpul celulelor precum și la nivelul prelungirilor se găsesc granule de pigment melanic. Din punct de vedere ultrastructural, corpul acestor celule cuprinde trei zone. O *zonă bazală* cu o structură omogenă, o *zonă mijlocie* în care se găsește nucleul, frecvente mitocondrii, un bogat reticul endoplasmic, granule lipidice și o cantitate redusă de granule de

pigment. *O zonă apicală sau supranucleară,* în care se găseşte un reticul endoplasmic neted foarte dezvoltat, sub formă de saci membranoşi ce se aglomerează în grămezi realizînd aspectul de corpi mieloizi. Citoplasma din zona supranucleară ca şi din prelungiri conţine în plus un mare număr de granule pigmentare. La întuneric sau la lumină foarte slabă, granulele pigmentare sînt condensate perinuclear, în timp ce la lumină puternică, ele se dispersează în toată citoplasma şi în prelungirile celulare, creînd în felul acesta o perdea întunecată protectoare în jurul segmentelor externe ale celulelor vizuale. Suprafaţa apicală a celulelor pigmentare este prevăzută cu microvili care stabilesc conexiuni strînse cu segmentele externe ale celulelor vizuale, facilitînd astfel schimburile între cele două celule.

Celulele vizuale socotite celule nervoase sînt reprezentate prin celulele cu bastonaş şi celulele cu con. Fiecare celulă este alcătuită dintr-un corp celular şi două prelungiri, una externă cu rol de dendrită şi alta internă cu rol de axon. Corpurile celulelor sînt aşezate pe mai multe nivele, dînd un aspect de stratificare ce constituie al patrulea strat al retinei, numit stratul nuclear sau granular extern. În acest strat, nucleii celulelor cu bastonaş apar mai mici, rotunzi şi intens coloraţi, situaţi mai profund, iar nucleii celulelor cu conuri mai mari de formă ovală şi mai palizi sînt dispuşi în vecinătatea membranei limitante externe.

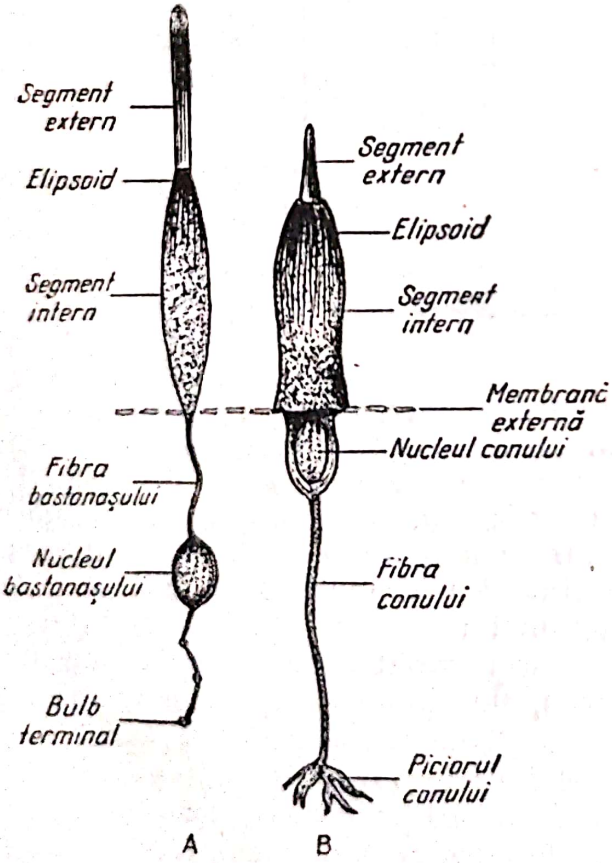

Fig. 148. Celule vizuale — schemă:
A — celula cu bastonaş; B — celula cu con.

Celulele cu bastonaş prezintă un corp celular cu un nucleu oval, situat central şi înconjurat de o bandă îngustă de citoplasmă (fig. 148). Înspre stratul pigmentar, celula trimite o prelungire externă în formă de bastonaş, care este situată în afara membranei limitante externe. Bastonaşul sau prelungirea externă este subţire, de formă cilindrică cu un diametru de aproximativ 5—8 microni şi o lungime de 40—60 microni. Fiecare bastonaş este format la rîndul lui dintr-un segment extern şi altul intern, unite între ele printr-un segment scurt şi îngust cu o structură fibrilară, numit gîtul sau piesa intermediară. Studii de microscopie electronică demonstrează că segmentul extern este delimitat de o membrană plasmatică a celulei, care prin invaginare determină apariţia de discuri ce se suprapun unele peste altele ca pilele unei

baterii (fig. 149). Fiecare disc este gros de aproximativ 240 Å fiind separat de cel vecin printr-un spaţiu aproximativ 150 Å. Membrana fiecărui disc din segmentul extern este groasă de circa 90 Å, spaţiul interdiscal de 150—200 Å, iar spaţiul intradiscal variind între 1 şi 100 Å. Faţa internă a membranei ce constituie peretele superior sau tavanul discului are un aspect neregulat determinat de prezenţa a numeroase mici cratere. Partea intradiscală a peretelui inferior are aspectul unui pavaj, format din pietre uzate a căror margini sînt neregulate, dar aşezate în aşa fel încît să le asigure o compactitate foarte bună. Discurile segmentului extern ale celulelor vizuale se distrug şi se refac continuu. În acest scop, în segmentul intern al bastonaşului se sintetizează proteinele de membrană care apoi prin piesa intermediară sînt transportate la baza segmentului extern. Pe măsură ce pliurile membranei ajung la polul superior al segmentului extern, ele suferă procese de dezorganizare, se distrug şi sînt înlocuite cu altele nou formate. Celulele pigmentare contribuie activ la îndepărtarea discurilor terminale distruse, idee susţinută de faptul că proteinele din constituţia discurilor au putut fi identificate în citoplasma celulelor stratului pigmentar.

În segmentul extern al celulelor cu bastonaş se găseşte

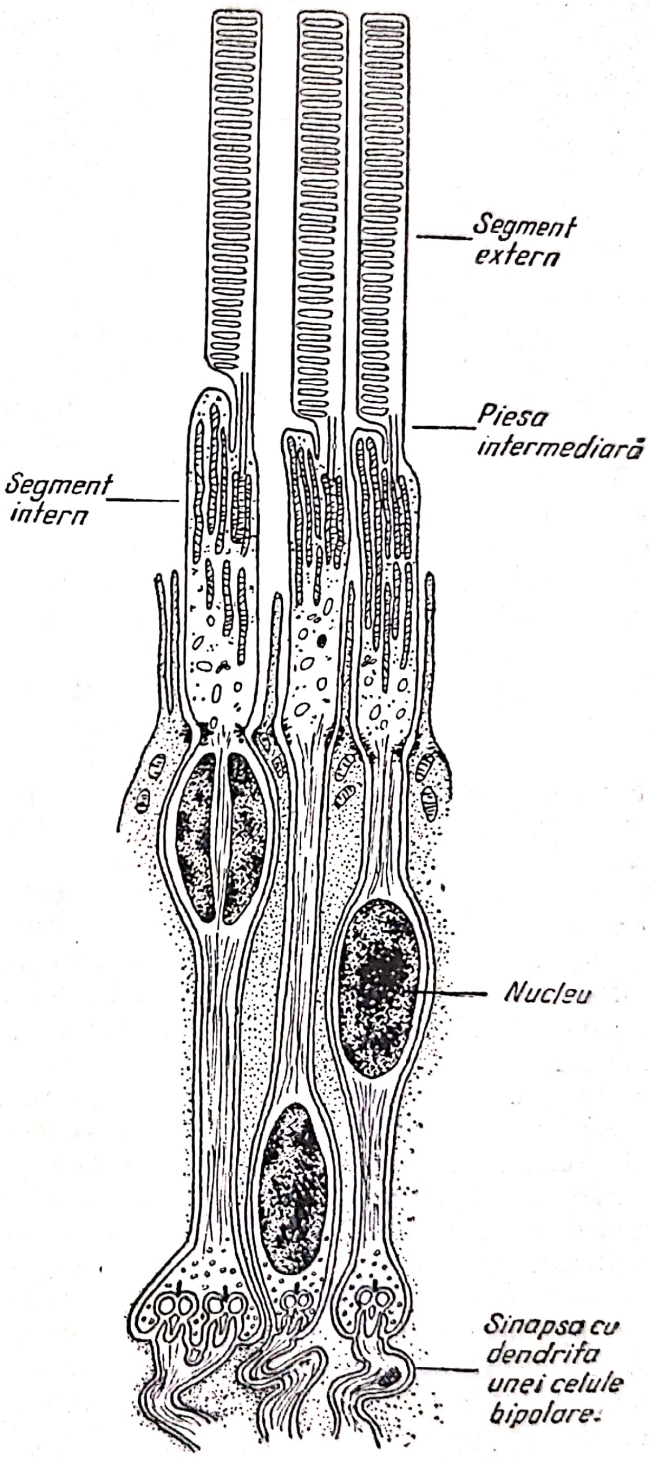

Fig. 149. Schema infrastructurii celulelor cu bastonaş (din W. Bargmann, după Sjöstrand).

Scanned with OKEN Scanner

un pigment numit *rodopsina* sau purpurul vizual, descoperită încă din 1876 de Boll care a denumit-o inițial eritropsina. La lumină, rodopsina se decolorează (se albește), datorită descompunerii pigmentului în opsină și un carotenoid, numit retinen. Retinenul este la rîndul lui convertit în vitamina A, lipsită de culoare, care migrează în celulele pigmentare în care se depozitează temporar. La întuneric, rodopsina se reface prin recombinarea retinenului (care la rîndul lui se reface din vitamina A pe care o preia din depozitul menționat mai sus), cu opsina.

Segmentul intern este format din două porțiuni: una externă legată de corpusculul bazal, al gîtului bastonașului, numită *elipsoidul* la nivelul căruia se găsesc numeroase mitocondrii orientate longitudinal, și o a doua porțiune, internă, localizată dedesubtul segmentului bogat în mitocondrii, numită *mioidul*. Acesta este caracterizat prin prezența unui mare număr de microvezicule și granule de glicogen.

Cele două segmente sînt unite între ele printr-o porțiune foarte îngustă, numită gît. Aceasta este o formațiune fibrilară cu o structură asemănătoare cililor, formată din două filamente axiale, înconjurate de 9 perechi de fibrile. Filamentele axiale sînt ancorate într-un corp bazal sau corpusculi bazali, asemănători din punct de vedere structural cu centriolul. În vecinătatea acestuia se observă mitocondriile așezate în pachete de la nivelul elipsoidului.

Prelungirea internă a celulelor cu bastonaș are semnificație de axon, terminîndu-se în formă de buton, spre deosebire de porțiunea terminală a celulei cu con care este lățită, ramificată sub formă de picioruș. Aceste prelungiri stabilesc contacte în stratul plexiform extern cu dendritele celulelor bipolare. La microscopul electronic se observă în porțiunile terminale ale acestor prelungiri invaginări (una singură pentru bastonaș, două sau mai multe pentru con), în care pătrunde porțiunea terminală dendritică a porțiunii bipolare. Între aceste două membrane se realizează un spațiu de 300 Å. În porțiunea presinaptică se semnalează prezența a două vacuole largi, despărțite printr-o formațiune presinaptică densă la fluxul de electroni, cu structură trilaminată, de aspectul unei panglici. Datorită acestei formațiuni, sinapsa celulei bipolare cu celulele vizuale mai poartă și denumirea de sinapsă în panglică. De o parte și de alta a panglicii în porțiunea presinaptică a celulelor vizuale se găsesc mitocondrii puține, dar multe vezicule sinaptice grupate în șiruri paralele cu formațiunea în formă de panglică. Porțiunea presinaptică a bastonașului conține vezicule mai mari, distribuite în toată axoplasma, în timp ce în porțiunea presinaptică a conului, veziculele sinaptice sînt mai mici, cu un contur ovoid sau stelat. Veziculele sinaptice ale bastonașelor apar clare la fluxul de electroni, în timp ce veziculele sinaptice din conuri prezintă grade diferite de intensitate, acest fapt presupune existența unor transmițători diferiți, depozitați în veziculele sinaptice, care imprimă și o funcție diferită de transmisie pentru conuri și diferită pentru bastonașe.

Celulele cu conuri sînt organizate structural în mod asemănător celulelor cu bastonaș (v. fig. 148). Corpurile celulare cu un nucleu mare, oval,

Scanned with OKEN Scanner

sînt așezate în apropierea membranei limitante externe pe un singur rînd. Prelungirile externe ale celulelor în formă de con sînt formate tot dintr-un segment extern și altul intern. Segmentul extern este însă mai scurt și nu conține rodopsină, ci un alt pigment vizual cunoscut sub numele de *iodopsină*. Segmentul intern sau mioidul este mai scurt și conține numeroase mitocondrii alungite. Ele se termină la nivelul membranei limitante externe printr-o bază mai lărgită. Între cele două segmente se găsește piesa intermediară. În retina vizuală se găsesc, în general, mai puține conuri decît bastonașe, estimîndu-se la om aproximativ 130 milioane bastonașe la 6—7 milioane conuri. La nivelul maculei luteia, retina este formată în exclusivitate din conuri care la acest nivel sînt mai lungi și mai subțiri.

Prelungirea internă se îndreaptă spre stratul plexiform extern unde se termină printr-o bază lățită, care este conectată la o singură celulă bipolară.

Celulele vizuale cu conuri și bastonașe sînt înalt specializate pentru transformarea energiei radiante în impulsuri nervoase. Stimulii luminoși determină la nivelul ochiului o serie de modificări exprimate prin decolorarea purpurei vizuale, modificări morfologice în celulele pigmentare, în celulele cu conuri și bastonașe, precum și modificări de potențial electric. Necesarul de energie luminoasă pentru a stimula retina este în funcție de lungimile de undă ale spectrului solar, lungimile de undă scurte fiind cele mai eficace în acest sens. Substratul morfologic al acestui proces îl reprezintă citomembranele de la nivelul celulelor pigmentare, și în special de la nivelul celulelor cu conuri și bastonașe care sînt capabile să utilizeze energia solară în procesele de fotosinteză (fig. 149).

Celulele bipolare constituie al doilea tip de neuron retinian. Ele au o formă ovoidă asemănătoare cu a celulelor din ganglionul spinal. Celulele bipolare prezintă o prelungire externă dendritică foarte fină ce ajunge în stratul plexiform extern, unde se arborizează făcînd sinapsa fie cu axonul unei celule cu con, fie cu butonii axonali terminali ai mai multor celule cu bastonaș. Prelungirea internă sau axonul trece în stratul plexiform intern unde se divide în cîteva mici telodendroane care fac sinapsa cu dendritele unei singure celule ganglionare.

Celulele multipolare sau ganglionare așezate pe un singur rînd sînt de mărime variabilă (11—30 microni) cu o citoplasmă abundentă, bogată în corpi Nissl. Nucleii clari, rotunzi, veziculoși, conțin unul sau mai mulți nuclei. Celula prezintă prelungiri dendritice și axonale, cele dendritice ajungînd în stratul plexiform intern, unde stabilesc contacte sinaptice cu celulele bipolare, iar axonii vor forma fibrele optice, care după ce părăsesc retina se constituie în nervul optic. Aceste fibre sînt așezate paralel între ele și paralel cu suprafața retinei. Pînă la ieșirea din globul ocular, fibrele optice sînt amielinice, printre ele găsindu-se numeroase celule nevroglice și fibre Müller. După părăsirea globului ocular la nivelul laminei cribroza, fibrele optice devin fibre nervoase mielinice și se dispun în fascicule. Nervul optic este înconjurat de un înveliș, format dintr-un țesut conjunctiv avascular delicat, care este o continuare a piei

Scanned with OKEN Scanner

mater din creier. Peste aceasta se adaugă spre exterior un țesut conjunctiv fibros corespunzător cu dura mater, între ele aflîndu-se stratul intermediar al arahnoidei.

Celulele nevroglice ale retinei sînt situate predominent în stratul granular intern, fiind reprezentate prin fibre Müller, astroglii și glii perivasculare.

Fibrele sau *celulele lui Müller* sînt elemente nevroglice alungite, de origine ectodermală, ce participă la formarea membranelor limitante externă și internă din structura retinei corpul celular se află în stratul granular extern. Astfel, prelungirile lor externe formează un sistem de fibre ce înconjură și suportă neuronii din retina externă (stratul granular extern), apoi trec mai sus pentru a forma membrana limitantă externă. În porțiunea internă, fibrele lui Müller se termină sub formă de pensule care se ancorează strîns între ele și formează membrana limitantă internă.

Astroglia asemănătoare celei din sistemul nervos central este răspîndită printre neuroni și vasele sanguine. Se consideră că această glie nu are numai un rol de protecție pentru celulele nervoase și prelungirile lor, dar că ea ar selecționa pentru neuroni materialul nutritiv provenit din vasele sanguine și l-ar transporta către corpul acestora.

Glia perivasculară reprezintă un tip particular de glie prezentă numai în jurul capilarelor retinei umane. Corpul celular este stelat cu multe prelungiri lungi ce înconjură peretele vasului la nivelul unde acesta nu vine în contact cu astroglia.

Celulele orizontale sînt celule de talie mare, de formă poliedrică. Prelungirile lor dendritice și axonale merg în stratul plexiform extern, distribuindu-se în jurul sinapselor realizate de celulele vizuale cu celulele bipolare.

Celulele amacrine se caracterizează prin absența axonului. Dendritele, care la început sînt unice, se arborizează și străbat stratul plexiform intern, unde vin în contact cu axonii celulelor bipolare și arborizațiile dendritice ale celulelor ganglionare.

Regiuni specifice ale retinei vizuale

Macula lutea. În regiunea posterioară a retinei, foarte aproape de papila optică, se găsește o regiune de aspectul unui coș adînc, numită macula lutea. În partea centrală, ea prezintă o mică depresiune, numită *Fovea centralis,* considerată regiunea cu cea mai mare acuitate vizuală. La nivelul maculei lutea, stratul granular extern este format în întregime din conuri lungi și subțiri, care ating în zona Foveei centrale un diametru de 2,5 microni și o lungime ce variază între 60 și 85 microni. Se consideră că din cele aproximativ 7 milioane de celule cu conuri ce se găsesc în retină, circa 13 000 ar fi situate la nivelul maculei lutea și 4 000 în fovea centralis.

Ora serrata este o zonă de tranziție între retina vizuală și retina ciliară, caracterizată printr-o reducere a straturilor retinei. Conurile și

Scanned with OKEN Scanner

bastonaşele devin scurte şi groase, apoi dispar. Straturile granulare se subţiază paralel cu o creştere a numărului celulelor gliale.

Vascularizaţia retinei. Straturile externe ale retinei (stratul conurilor şi bastonaşelor, stratul granular extern şi plexiform extern) nu conţin vase sanguine. Nutriţia la acest nivel se realizează prin difuziune de la vasele din stratul coriocapilar al coroidei, care este considerat organul nutritiv al celor 2/3 externe retiniene. Treimea internă a retinei este vascularizată de artera retinală centrală, care pătrunde în retină la nivelul papilei optice. La început, aceasta dă cîteva ramuri scurte, care apoi se capilarizează formînd reţele bogate în straturile profunde ale retinei. Venulele se unesc într-o venă centrală, care urmează drumul invers arterelor. La nivelul retinei vizuale nu se găsesc vase limfatice.

Nervii retinei sînt formaţi în principal din fine filete vasomotorii.

Retina oarbă este formată din retina ciliară şi retina iriană. Retina ciliară se întinde de la ora serrata pînă la marginea ciliară a irisului şi este alcătuită din două straturi. Unul extern, puternic pigmentat, care se prelungeşte pe corpul şi procesele ciliare. El reprezintă continuarea epiteliului pigmentar de la nivelul retinei vizuale. Stratul intern al retinei ciliare este format din celule cubice sau prismatice de pe suprafaţa cărora pornesc formaţiuni fibrilare care vin să se insere pe cristalin, formînd *zonula sau ligamentul suspensor al cristalinului.* În regiunea proceselor ciliare, aceste celule posedă proprietăţi secretorii, intervenind astfel în elaborarea umoarei apoase.

Retina iriană este localizată pe faţa posterioară a irisului şi i se disting două straturi: un strat anterior, format dintr-un sinciţiu dublat de o lamă musculară ce constituie muşchiul dilatator al pupilei, un strat posterior, format din celule cubice ce conţin pigment de melanină.

Camerele ochiului. Camera anterioară reprezintă spaţiul cuprins între endoteliul posterior al corneei, faţa anterioară a cristalinului şi a irisului. În camera anterioară se găseşte umoarea apoasă, secretată la nivelul proceselor ciliare. Din camera anterioară, prin unghiul iridocorneean, umoarea apoasă este drenată spre canalul lui Schlem. Acest canal prezintă un perete gros de aproximativ 1 micron, constituit dintr-un singur strat de celule endoteliale. Între camera anterioară şi canalul lui Schlem se interpune o masă de ţesut spongios, formată dintr-o reţea trabeculară, prin spaţiile căruia (spaţiile lui Fontana) este drenată umoarea apoasă.

Camera posterioară mult mai mare decît cea anterioară este spaţiul delimitat de faţa posterioară a irisului, a cristalinului, ligamentul suspensor al cristalinului, de procesele ciliare şi de retină. În camera posterioară se găseşte corpul vitros şi o cantitate mică de umoare apoasă care ajung aci din camera anterioară prin orificiul pupilar.

Mediile transparente ale ochiului sînt reprezentate prin: cornee (descrisă anterior), umoarea apoasă, cristalinul şi corpul vitros.

Umoarea apoasă este un lichid fluid, incolor, care se găseşte atît în camera anterioară cît şi în cea posterioară a ochiului. Ea se formează din

Scanned with OKEN Scanner

capilare prin trecerea plasmei în stroma proceselor ciliare, şi printr-o activitate secretorie a celulelor epiteliului ciliar. Între cantitatea de umoare apoasă formată şi cantitatea de umoare apoasă drenată, se menţine un echilibru constant cu o presiune intraoculară normală de aproximativ 23 mm Hg. Cînd se produce o obstrucţie în căile de drenare a acestui lichid, presiunea intraoculară creşte prin formarea continuă normală a umoarei apoase, dînd boala denumită *glaucom*.

Cristalinul este o formaţiune biconvexă, transparentă, localizată între iris şi corpul vitros. La periferie prezintă o capsulă de natură elastică şi de grosime variabilă în raport cu diferitele regiuni ale cristalinului, numită *cristaloidă*. Astfel, în dreptul ecuatorului cristalinului şi pe faţa anterioară este mult mai groasă decît pe faţa posterioară. Imediat sub capsulă, în partea anterioară a cristalinului, se găseşte un epiteliu, numit *epiteliul anterior*, format dintr-un singur rînd de celule de formă cuboidală (planşa 42). În timpul dezvoltării embrionare, celulele din epiteliul posterior al veziculei cristaliniene îşi pierd caracterul lor celular, se alungesc şi se transformă în fibre de dimensiuni şi aspecte variabile. În straturile profunde, fibrele cristaliniene sînt mai scurte, măsurînd 2—3 microni grosime şi 7—8 microni lungime. Ele au margini neregulate, dantelate şi cu o citoplasmă foarte densă lipsită de nucleu. În straturile superficiale, fibrele sînt mai lungi, mai voluminoase şi prezintă nuclei localizaţi în special în vecinătatea ecuatorului. Fibrele centrale sînt cele mai vechi; ele formează nucleul central al cristalinului. Aceste elemente fibrilare sînt unite între ele printr-o substanţă-ciment amorfă, numită *substanţa cristalinului*. La polul anterior şi posterior al cristalinului, această substanţă formează un fel de suturi, pe suprafaţa cărora vin să se insere fibrele.

Cristalinul este menţinut la locul său printr-un sistem de fibre de aspect omogen, care în totalitate alcătuiesc *ligamentul suspensor*, sau *zonula ciliară*, sau *zonula lui Zinn*. Aceste fibre foarte fine sînt constituite din microfibrile de aproximativ 80—100 Å diametru şi se inseră pe de o parte pe corpul ciliar, iar pe de altă parte, pe faţa externă a capsulei cristalinului în două zone. Una localizată înaintea ecuatorului şi alta înapoia acestuia. Cristalinul nu conţine vase sanguine, limfatice şi nervi, nutriţia lui făcîndu-se prin difuziune de la vasele proceselor ciliare.

Corpul vitros de formă sferoidală, de consistenţă gelatinoasă, este transparent, ocupă camera posterioară a globului ocular înapoia cristalinului. La exterior este învelit de o membrană, denumită hialoida, groasă de aproximativ 100 de microni. În structura corpului vitros s-au evidenţiat două componente: a) o *componentă fibrilară* care este mai densă la periferie unde se găsesc şi rare celule de tipul macrofagelor şi limfocitelor. Fibrele sînt subţiri, asemănătoare celor de colagen; b) o componentă sau substanţă *interfibrilară*, care conţine acid hialuronic ce este uşor atacat de hialuronidază.

Aranjamentul fibrelor precum şi prezenţa substanţei interfibrilare conferă corpului vitros un grad pronunţat de plasticitate şi elasticitate.

Scanned with OKEN Scanner

Mediile transparente ale ochiului, reprezentate prin cornee, umoarea apoasă, cristalinul şi corpul vitros, au un indice de refracţie foarte apropiat, consideraţi din acest punct de vedere aproape identici. Razele de lumină pătrund prin corneea transparentă în interiorul globului, unde sînt refractate conform legilor refracţiei de către mediile refrigerente ale globului ocular, formîndu-se pe retină imaginea obiectului aşezat în faţa ochiului. Avînd în vedere că sistemul optic al ochiului este un sistem convergent, se va obţine o imagine reală răsturnată şi mai mică. Conformaţia particulară a cristalinului contribuie la scăderea aberaţiei de sfericitate şi cromatică şi împiedică împrăştierea luminii în interiorul ochiului.

Anexele ochiului

Pleoapele sînt pliuri cutaneomucoase formate dintr-o parte externă cutanată şi o parte internă mucoasă sau conjunctiva. De la exterior către interior i se disting patru straturi (planşa 43):

1. Pielea cu structura caracteristică, fină, în grosimea căreia se găsesc mici glande sudoripare şi sebacee, fire de păr, un derm format dintr-un ţesut conjunctiv bogat în fibre elastice.

2. Stratul conjunctivo-muscular, format dintr-un ţesut conjunctiv lax şi un strat de fibre musculare striate, care formează orbicularul pleoapei şi ale căror fibre au o dispoziţie paralelă cu marginea liberă a pleoapei.

3. Stratul fibros sau tarsul pleoapei, care constă dintr-un ţesut fibros foarte dens, mărginit pe cele două feţe de o reţea elastică. În grosimea acestei lame fibroase se găsesc glandele lui Meibomius, al căror produs de secreţie are un rol lubrifiant asupra marginii libere a pleoapelor.

4. Conjunctiva palpebrală este alcătuită dintr-un epiteliu prismatic stratificat şi dintr-un corion foarte infiltrat cu limfocite. Conjunctivei palpebrale îi sînt anexate glande tubuloacinoase de tip lacrimal.

Conjunctiva este o mucoasă ce tapetează suprafaţa internă a pleoapelor, numită la acest nivel *conjunctivă palpebrală,* de unde se reflectă pe faţa anterioară a globului ocular, formînd *conjunctiva bulbară*. La locul de reflexie al conjunctivei palpebrale, pe globul ocular, se formează *fundul de sac conjunctival.* La marginea corneei, conjunctiva se continuă cu epiteliul corneean, iar la marginea pleoapei, cu pielea. Ea este formată dintr-un epiteliu, numit epiteliul conjunctival, care la nivelul conjunctivei palpebrale este format din două straturi de celule, unele înalte la suprafaţă, iar altele în profunzime, de aspect cuboidal. În regiunea sacului conjunctival apare un al treilea strat de celule, iar la nivelul conjunctivei bulbare, epiteliul creşte progresiv, celulele superficiale devin turtite, iar cele profunde, de aspect cuboidal.

În structura epiteliului conjunctival se întîlnesc şi celule mari, clare, de tip mucos, izolate sau grupate, formînd adevărate glande intraepiteliale. Sub epiteliu se găseşte lamina proprie sau corionul, format dintr-un ţesut conjunctiv fibroelastic fin, în care se găsesc numeroase limfocite.

Scanned with OKEN Scanner

În apropierea corneei s-au descris corpusculi tactili, asemănători corpusculilor Meissner. În corion se evidenţiază de asemenea capilare sanguine, vase limfatice, terminaţiuni nervoase în reţea, iar în epiteliu, terminaţiuni libere şi sub formă de plexuri intraepiteliale.

Aparatul lacrimal cuprinde glandele lacrimale şi căile lacrimale, prin care se drenează produsul de secreţie în sacul lacrimal.

Glanda lacrimală este situată în partea supero-laterală a orbitei. Este o glandă tubuloacinoasă, formată din acini de tip seros, asemănători celor din parotidă, în structura cărora se disting celule secretorii înalte, aşezate pe o membrană bazală şi printre acestea celule mioepiteliale. Produsul elaborat este drenat în canalele excretoare intra- şi interlobulare. Canaliculele intralobulare sînt tapetate de un epiteliu simplu în timp ce canalele excretoare interlobulare sînt tapetate de un epiteliu bistratificat. Pe lîngă glanda lacrimală majoră, în corionul pleoapelor se găsesc multe alte glande lacrimale accesorii, mici.

Căile lacrimale sînt reprezentate prin două conducte lacrimale care au un perete format dintr-o mucoasă cu un epiteliu stratificat pavimentos şi un corion bogat în fibre elastice. Din aceste canale, produsul de secreţie este drenat în sacul lacrimal aşezat în grosimea osului nazal. Peretele lui este alcătuit dintr-un epiteliu cilindric, care în apropierea canalului nazolacrimal devine ciliat. Corionul este de natură fibroelastică puternic infiltrat cu limfocite. În final, produsul de secreţie trece în segmentul ultim al căilor lacrimale, în canalul nazolacrimal.

Histogeneză. Ochiul se formează din foiţe embrionare de origine diferite (ectoblastică şi mezoblastică). Primele semne de dezvoltare ale ochiului apar către ziua a 18-a de viaţă intrauterină, moment în care din prozencefal se dezvoltă lateral nişte vezicule nervoase, numite *vezicule optice primitive* (fig. 150). În dreptul polului anterior al veziculei optice, ectoblastul superficial prezintă o zonă de îngroşare. Prin inducţia exercitată de vezicula optică asupra îngroşării ectoblastice, aceasta se invaginează la rîndul ei şi prin separare de ectoblastul superficial, formează *vezicula epiblastică sau cristaliniană.* La puţin timp după formare, celulele peretelui posterior al său se alungesc în direcţia anterioară şi formează fibrele cristaliniene lungi, care progresiv vor umple vezicula primitivă. Către sfîrşitul săptămînii a 7-a de dezvoltare embrionară, aceste fibre ajung pînă la epiteliul peretelui anterior al veziculei cristaliniene, formînd nucleul cristalinului.

După apariţia veziculei cristaliniene, vezicula optică se invaginează în dreptul acesteia, deci anterior, determinînd apariţia *cupolei optice,* formată dintr-un perete sau strat intern şi altul extern. Iniţial, aceste două straturi sînt despărţite între ele printr-un spaţiu care însă dispare treptat în timpul dezvoltării. Din peretele extern al cupolei optice vor lua naştere celule epiteliale, încărcate cu mici granule de pigment ce vor constitui stratul pigmentar al retinei. Din peretele intern se vor dezvolta celelalte straturi retiniene, astfel încît din porţiunea posterioară a acestui perete va lua naştere retina vizuală, iar din porţiunea anterioară, retina ciliară şi iriană.

Scanned with OKEN Scanner

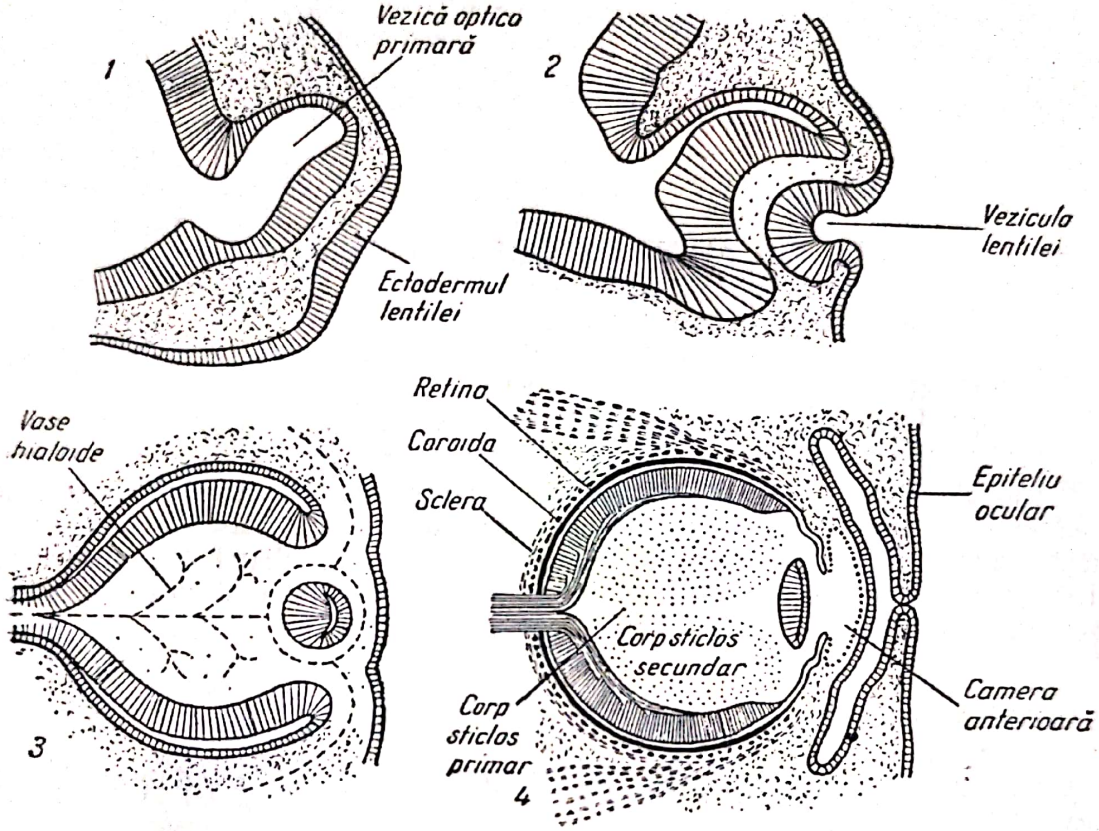

Fig. 150. Histogeneza ochiului.

Globul ocular primitiv, ce rezultă după formarea cupolei optice şi a veziculei cristaliniene, este înconjurat de un ţesut mezenchimal lax, care se diferenţiază în două straturi: unul intern comparabil cu pia mater, care va da naştere coroidei, şi altul extern, comparabil cu dura mater, din care va lua naştere sclerotica. Prin sudarea acestui ultim strat cu o zonă epiblastică anterioară se va organiza polul anterior al globului ocular şi corneea. Cupola optică rămîne conectată la creierul anterior printr-un pedicul, care va reprezenta ulterior nervul optic.

Începînd din a 7-a săptămînă încep să se dezvolte şi pleoapele din faldurile mezodermice acoperite cu ectoderm, ce înconjură globul ocular primitiv. Tarsul şi musculatura iau naştere din miezul mezenchimal, în timp ce genele şi glandele tarsului, din ectoblast. Tot din ectoblast în săptămîna a 8-a iau naştere şi glandele lacrimale.

Scanned with OKEN Scanner

ORGANUL AUDITIV ŞI ORGANUL ECHILIBRULUI

Organul auditiv este constituit din trei părţi: urechea externă care primeşte vibraţiile aerului, urechea medie care transmite aceste vibraţii şi urechea internă care le transformă în impulsuri nervoase specifice (fig. 151). Urechea internă include de asemenea şi organul echilibrului.

URECHEA EXTERNĂ

Urechea externă cuprinde pavilionul urechii şi conductul auditiv extern.

Pavilionul urechii reprezintă la om un organ vestigial, rolul său fiind mult diminuat. Pavilionul este constituit dintr-un schelet cartilaginos

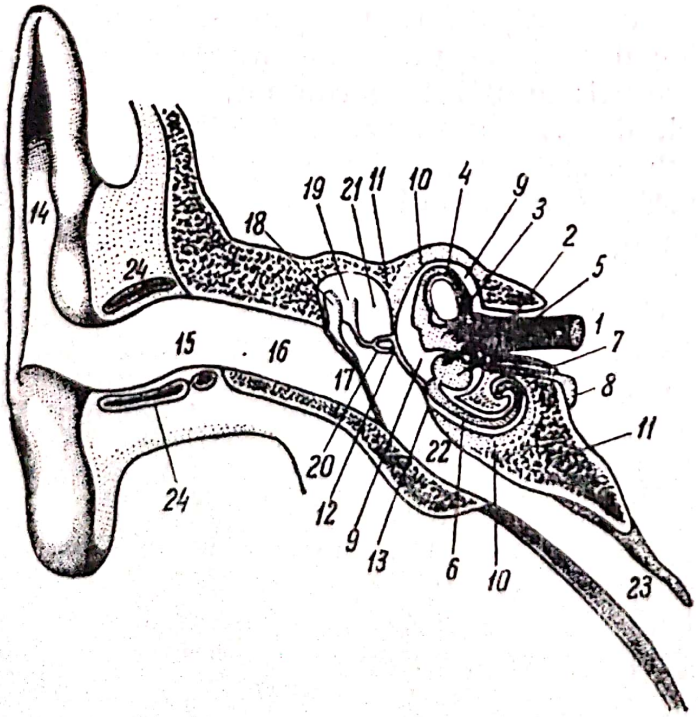

Fig. 151. Organul auditiv şi organul echilibrului — schemă:
1, 2 — nervul vestibulocohlear; *3* — utricula; *4* — canal semicircular; *5* — sacula; *6* — melcul; *7* — apeductul vestibular; *8* — sacul endolimfatic; *9* — perilimfa; *10* — endost; *11* — stînca timpanului, os spongios; *12* — fereastra ovală; *13* — fereastra rotundă; *14* — urechea externă; *15, 16* — conductul auditiv extern; *17* — membrana timpanului; *18* — ciocan; *19* — nicovala; *20* — scăriţa; *21* — urechea medie; *22, 23* — tuba auditivă; *24* — perete cartilaginos al conductului auditiv extern.

Scanned with OKEN Scanner

acoperit pe ambele feţe de tegument. Forma caracteristică a pavilionului se datoreşte lamei de cartilaj elastic de 0,5—1 mm grosime, acoperită pe ambele feţe de un pericondru cu abundente fibre elastice. La nivelul lobului urechii cartilajul este înlocuit cu un ţesut conjunctiv lax şi adipos.

Pielea este separată de cartilaj printr-un strat foarte subţire de ţesut conjunctiv mai abundent pe faţa posterioară, în timp ce pe faţa anterioară, ea aderă destul de intim la pericondru. La nivelul pielii se găsesc fire de păr, numeroase glande sebacee mari şi în plus, pe faţa posterioară, glande sudoripare. În piele se găsesc de asemeni 9 muşchi vestigiali (6 intrinseci şi 3 extrinseci) care la om sînt inactivi.

Conductul auditiv extern se întinde în profunzime de la pavilion pînă la membrana timpanică şi este de formă ovală în secţiune transversală. Traiectul lui este incurbat în formă de S. Pereţii săi sînt rigizi, fiind delimitaţi în treimea externă de un cartilaj elastic ce este în continuare cu cartilajul elastic al pavilionului; în cele două treimi interne, peretele conductului este format de osul temporal. Conductul auditiv este tapetat de o piele subţire, lipsită de ţesut conjunctiv subcutanat. Hipodermul se continuă direct cu pericondrul sau cu periostul, ceea ce face ca inflamaţiile de la acest nivel să fie foarte dureroase, neavînd unde să se extindă. Predominent în porţiunea externă, pielea este prevăzută cu numeroase fire de păr rigide şi glande sebacee anexe. *Glandele ceruminoase,* caracteristice conductului auditiv extern, sînt numeroase (mai ales în porţiunea cartilaginoasă a conductului) şi relativ voluminoase. Ele sînt glande sudoripare apocrine modificate, prezentîndu-se sub forme tubuloase simple încolăcite în glomerul; ele se deschid prin canale excretorii lungi şi înguste fie într-o glandă sebacee, fie la suprafaţa pielii. Glomerulii sînt tapetaţi cu celule secretorii înalte ce conţin supranuclear numeroase granule de pigment brun şi picături de lipide. Secreţia lor împreună cu celulele epidermice descuamate formează cerumenul de culoare brună şi cu gust amar. Secretat în cantitate prea mare formează un dop de cerumen ce poate astupa conductul auditiv. Rolul urechii externe este de a capta şi conduce vibraţiile sunetului spre membrana timpanică. Firele de păr rigide şi secreţia glandelor au rol protector faţă de pătrunderea corpilor străini, iar gustul amar al cerumenului îndepărtează insectele.

URECHEA MEDIE

Urechea medie sau casa timpanului este o cavitate plină cu aer, săpată în stînca temporalului în care se găsesc oscioarele auditive. Măsoară 1,3 cm în înălţime, 1,3 cm în lungime şi 2—3 mm transversal. Peretele lateral este reprezentat de membrana timpanică, peretele medial corespunde urechii interne, peretele superior este reprezentat de tegmen tympani care separă casa timpanului de endobaza craniană. În peretele

Scanned with OKEN Scanner

anterior se deschide tuba auditivă sau trompa lui Eustachio; prin peretele posterior urechea medie comunică cu antrul timpanic şi prin acesta cu celulele mastoidiene. Podeaua casei timpanului o separă pe aceasta de regiunea retrofaringiană şi teaca carotidiană.

Membrana timpanică

Timpanul se fixează ferm prin intermediul unui inel fibro-cartilaginos — îngroşare a periostului — într-un şanţ săpat în os (fig. 152). Inelul fibrocartilaginos lipseşte în partea superioară la nivelul incizurii timpanice. Porţiunea din membrana timpanică situată la nivelul acestei incizuri este mai flască şi poartă numele de *pars flaccida* (membrana Shrapnell), în timp ce restul membranei timpanice, mai întinsă, se numeşte *pars tensa*.

Timpanul este o membrană fină, semitransparentă, de 0,1 mm grosime, în care pot fi deosebite trei straturi: un ţesut propriu tapetat pe una din feţe de tegument, iar pe cealaltă faţă de mucoasa timpanică.

Stratul extern cutanat este reprezentat de continuarea pielii ce tapetează conductul auditiv extern. La acest nivel, pielea este foarte subţire, neavînd decît un strat generator bazal şi un strat cornos descuamativ foarte fin. La nivelul mînerului ciocanului, epidermul are o grosime mai mare. Între piele şi ţesutul propriu al timpanului se interpune un fin strat de ţesut conjunctiv subcutanat. Stratul intern reprezintă continuarea mucoasei ce tapetează cavitatea timpanică. La acest nivel, mucoasa foarte subţire este constituită dintr-un epiteliu simplu pavimentos aşezat pe un corion redus.

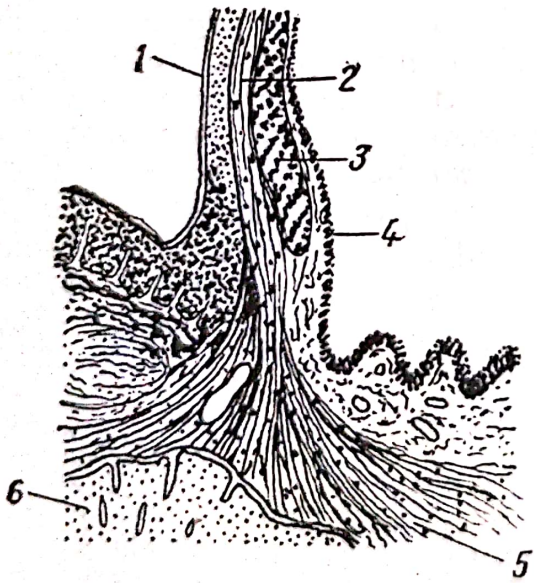

Fig. 152. Membrana timpanică — schemă:

1 — epidermul feţei externe a timpanului; 2 — fibre radiare; 3 — fibre circulare; 4 — mucoasa cavităţii timpanice; 5 — inel fibrocartilaginos; 6 — os temporal.

Ţesutul propriu al timpanului este alcătuit din două straturi de fibre colagene aşezate în fascicule. În stratul extern, fibrele sînt dispuse radiar şi divergent de la mînerul ciocanului (unde sînt sudate cu fibrele periostice), pînă la inelul fibrocartilaginos de inserţie al timpanului. Stratul intern are fibre de acelaşi tip, orientate circular, concentric şi perpendicular pe fibrele radiare. Ele sînt mai abundente către periferia membranei timpanice. Între cele două straturi de fibre sînt cuprinse celule de tip tendinos care spre periferie devin globuloase, asemănătoare cu condrocitele.

La nivelul părţii flasce (pars flaccida), fibrele ţesutului propriu lipsesc sau pot

anterior se deschide tuba auditivă sau trompa lui Eustachio; prin peretele posterior urechea medie comunică cu antrul timpanic şi prin acesta cu celulele mastoidiene. Podeaua casei timpanului o separă pe aceasta de regiunea retrofaringiană şi teaca carotidiană.

Membrana timpanică

Timpanul se fixează ferm prin intermediul unui inel fibro-cartilaginos — îngroşare a periostului — într-un şanţ săpat în os (fig. 152). Inelul fibrocartilaginos lipseşte în partea superioară la nivelul incizurii timpanice. Porţiunea din membrana timpanică situată la nivelul acestei incizuri este mai flască şi poartă numele de *pars flaccida* (membrana Shrapnell), în timp ce restul membranei timpanice, mai întinsă, se numeşte *pars tensa*.

Timpanul este o membrană fină, semitransparentă, de 0,1 mm grosime, în care pot fi deosebite trei straturi: un ţesut propriu tapetat pe una din feţe de tegument, iar pe cealaltă faţă de mucoasa timpanică.

Stratul extern cutanat este reprezentat de continuarea pielii ce tapetează conductul auditiv extern. La acest nivel, pielea este foarte subţire, neavînd decît un strat generator bazal şi un strat cornos descuamativ foarte fin. La nivelul mînerului ciocanului, epidermul are o grosime mai mare. Între piele şi ţesutul propriu al timpanului se interpune un fin strat de ţesut conjunctiv subcutanat. Stratul intern reprezintă continuarea mucoasei ce tapetează cavitatea timpanică. La acest nivel, mucoasa foarte subţire este constituită dintr-un epiteliu simplu pavimentos aşezat pe un corion redus.

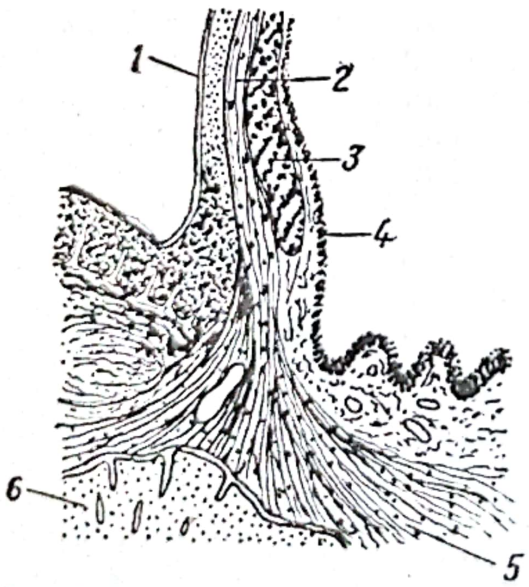

Fig. 152. Membrana timpanică — schemă:
1 — epidermul feţei externe a timpanului; 2 — fibre radiare; 3 — fibre circulare; 4 — mucoasa cavităţii timpanice; 5 — inel fibrocartilaginos; 6 — os temporal.

Ţesutul propriu al timpanului este alcătuit din două straturi de fibre colagene aşezate în fascicule. În stratul extern, fibrele sînt dispuse radiar şi divergent de la mînerul ciocanului (unde sînt sudate cu fibrele periostice), pînă la inelul fibrocartilaginos de inserţie al timpanului. Stratul intern are fibre de acelaşi tip, orientate circular, concentric şi perpendicular pe fibrele radiare. Ele sînt mai abundente către periferia membranei timpanice. Între cele două straturi de fibre sînt cuprinse celule de tip tendinos care spre periferie devin globuloase, asemănătoare cu condrocitele.

La nivelul părţii flasce (pars flaccida), fibrele ţesutului propriu lipsesc sau pot

exista numai rare fibre circulare ale stratului intern, aşa încît timpanul este alcătuit aici numai din piele şi mucoasă.

Peretele intern al casei timpanului reprezintă de fapt peretele lateral al labirintului osos. La nivelul lui se deosebeşte înspre casa timpanului o proeminenţă rotunjită, numită *promontoriu*, care este corespunzătoare primei spire (spira bazală) a melcului. Superior şi posterior de promontoriu se află fereastra ovală (fenestra vestibuli) pe care se aşază baza scăriţei. Inferior şi posterior de fereastra ovală se află fereastra rotundă (fenestra cochleae) închisă de o membrană subţire denumită timpan secundar.

Urechea medie conţine în interiorul ei un lanţ articulat de oscioare, care o traversează de la membrana timpanică pînă la fereastra ovală.

Oscioarele auditive

Dinspre timpan spre urechea internă oscioarele auditive sînt: ciocanul, nicovala şi scăriţa. Ele sînt constituite din os compact, lamelar, cu rare sisteme Havers.

Ciocanul (malleus) este ferm fixat la membrana timpanică prin inserţia fibrelor tendinoase radiare ale timpanului care converg spre mînerul ciocanului (o apofiză lungă a acestui oscior). Capul ciocanului se articulează cu corpul nicovalei. Nicovala (incus) se articulează mai departe cu capul scăriţei printr-o ramură lungă osoasă. Scăriţa (stapes) se articulează pe de o parte cu nicovala, iar prin baza ei se fixează prin intermediul unui arc de fibre elastice la fereastra ovală. Acest oscior are o minusculă cavitate medulară.

Oscioarele sînt solidarizate de pereţii casei timpanului prin ligamente foarte mici şi prin intermediul a doi muşchi: muşchiul tensor al timpanului (inervat de nervul trigemen, perechea a V-a) şi muşchiul scăriţei (stapedius, inervat de nervul facial, perechea a VII-a). Muşchii au rol protector, amortizînd vibraţiile cu o frecvenţă prea mare, care ar fi nocive pentru mecanismele delicate ale urechii interne. Muşchiul tensor al timpanului, prin tonusul lui normal de repaus, împinge ciocanul medial, întinzînd membrana timpanică şi accentuînd probabil sunetele înalte. Muşchiul scăriţei împinge lateral talpa scăriţei şi reduce presiunea intralabirintică, facilitînd probabil percepţia sunetelor de joasă frecvenţă. Expunerea la sunete puternice produce contracţii reflexe ale muşchiului scăriţei.

Cavitatea timpanică mai este traversată pe peretele ei lateral de nervul coarda timpanului, ramură a nervului facial, fără rol funcţional pentru ureche.

Mucoasa timpanică

Mucoasa timpanică tapetează cavitatea timpanică, învelește toate structurile din ea (oscioare, muşchi, ligamente, nervul, coarda timpanului) şi se continuă cu mucoasa tubei auditive şi cu mucoasa cavităţilor

Scanned with OKEN Scanner

mastoidiene. Mucoasa timpanică formează de asemenea stratul intern al membranei timpanice. Ea este constituită dintr-un epiteliu simplu pavimentos și un corion subțire care aderă strîns la periostul pereților osoși și al oscioarelor.

Tuba auditivă (trompa Eustachio)

Tuba auditivă este un canal turtit care asigură comunicarea urechii medii cu nazofaringele. În repaus, tuba prezintă un lumen virtual prin alipirea suprafețelor mucoasei. Acest lumen devine real în momentul deglutiției, prin contracția unor mușchi striați faringieni. Tuba auditivă reprezintă o cale potențială de infectare a urechii medii și de aici a celulelor mastoidiene.

Tuba auditivă măsoară 3,5 cm lungime. În treimea posterioară prezintă pereți osoși, iar în cele două treimi anterioare, tuba este delimitată de un jgheab cartilaginos (hialin, pe alocuri elastic) completat de țesut conjunctiv fibros. Peretele tubei este tapetat de o mucoasă al cărei epiteliu este simplu cilindric ciliat în apropierea urechii medii și pseudostratificat cilindric ciliat cu celule caliciforme către nazofaringe. Corionul este subțire și aderent la periost în porțiunea osoasă, lax și cu glande tubuloacinoase mucoase în porțiunea cartilaginoasă a tubei. Bogata infiltrație limfoidă a corionului îi atribuie un caracter adenoid mai ales la copii, la care aglomerarea țesutului limfoid alcătuiește o amigdală timpanică (spre orificiul timpanic) și o amigdală tubară (spre orificiul faringian).

Histofiziologia urechii medii

Urechea medie este construită și funcționează pentru transmiterea mecanică a vibrațiilor timpanului la fereastra ovală.

Timpanul este o membrană vibratorie aperiodică ce vibrează cu aceeași rezonanță la una sau mai multe frecvențe ale oscilațiilor perceptibile ale aerului.

Oscioarele alcătuiesc o pîrghie ale cărei brațe sînt în proporție de 3 : 2 cu brațul mai lung format de ciocan, iar cel scurt de nicovală și scăriță. În acest mod, vibrațiile transmise ferestrei ovale au o amplitudine mai mică dar o intensitate mai mare decît la nivelul membranei timpanice. Suprafața timpanului este de 15—20 ori mai mare decît suprafața ferestrei ovale. Energia vibrațiilor timpanului este amplificată de oscioare și aplicată pe mica fereastră ovală unde vibrațiile vor fi de 20 ori mai mari.

Mușchii auditivi, contractîndu-se, fac rigide oscioarele, întrerupînd transmiterea unor sunete prea puternice și protejînd astfel urechea internă. Contracția este reflexă, dar reflexul are o latență de 10 milisecunde, ceea ce înseamnă că zgomotele bruște se pot transmite și leza urechea internă înainte ca mușchii auditivi să se contracte.

Scanned with OKEN Scanner

Trompa lui Eustachio serveşte la egalizarea presiunii aerului între conductul auditiv extern şi casa timpanului, asigurînd buna funcţionare a timpanului.

URECHEA INTERNĂ

Urechea internă este constituită dintr-o serie de cavităţi neregulate şi pasaje osoase interconectate, săpate în stînca temporalului unde realizează labirintul osos (fig. 153). Acesta conţine o serie de saci membranoşi care copiază şi se mulează pe forma spaţiilor osoase, formînd *labirintul membranos*. Între labirintul osos şi labirintul membranos există un lichid denumit *perilimfă*, iar labirintul membranos este plin cu endolimfă; fluidele diferă între ele prin concentraţii deosebite ale ionilor. Labirintul cuprinde două organe: *organul auzului* sau *melcul* şi *organul echilibrului* în care se găsesc maculele vestibulare şi crestele ampulare.

Labirintul osos

Labirintul osos este delimitat de un strat de ţesut osos dens, acoperit de o formaţie encondrală (endost). În stratul osos mijlociu pot persista zone de osificare encondrală a căror activitate produce otoscleroza şi surditatea.

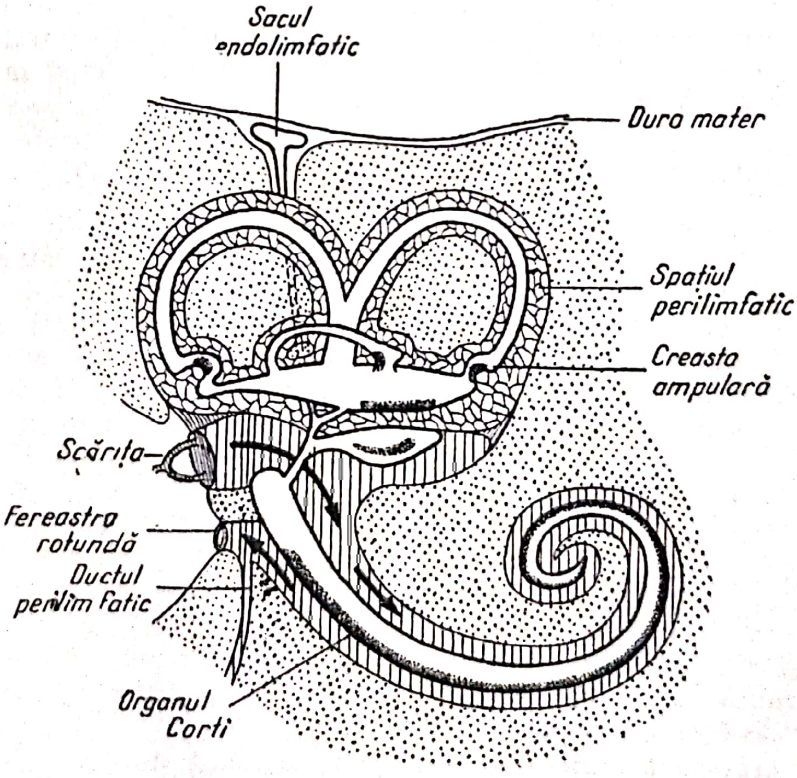

Fig. 153. Urechea internă (schemă).

Labirintul osos este alcătuit dintr-o cameră ovoidă centrală — vestibulul — în tavanul căreia se deschid cele trei canale semicirculare; baza vestibulului se conectează cu melcul sau cochleea.

Vestibulul osos este separat de urechea medie printr-o lamă osoasă cu două deschideri, fereastra rotundă și fereastra ovală. De la vestibulul osos pornește spre fața posterioară a stîncii un canal îngust, numit *apeductul vestibular*, prin care perilimfa comunică cu lichidul cefalorahidian.

Cele trei canale semicirculare (superior, posterior și lateral) sînt așezate în planuri perpendiculare unul pe celălalt. Două din cele trei canale semicirculare au o dispoziție verticală, cel superior fiind situat anterior, iar cel posterior fiind orientat inferior. Al treilea canal sau canalul lateral este așezat orizontal. Canalul semicircular lateral al urechii drepte este în același plan orizontal cu canalul omonim al urechii stîngi. Canalele semicirculare verticale sînt orientate în așa fel față de planul sagital încît planul canalului superior de o parte este aproximativ paralel cu planul canalului omolog de partea opusă.

Fiecare canal semicircular se deschide la o extremitate a sa în vestibul printr-o dilatație largă sau ampulară. La cealaltă extremitate a lor, canalul posterior și superior se unesc într-un canal comun înainte de a se deschide din nou în canalul vestibular. Cele 3 canale semicirculare se vor deschide deci prin 5 orificii în vestibul.

Melcul, situat anterior de canalele semicirculare, prezintă o formă conică cu un ax osos central, numit *columelă*, în jurul căruia se află un canal spiralat ce realizează două ture și jumătate. Vîrful melcului este orientat înainte, în afară și în jos.

Labirintul membranos

Labirintul membranos este alcătuit din saci și canale anastomozate ai căror pereți sînt formați din țesut conjunctiv fibros, tapetat în interior de un epiteliu simplu pavimentos de origine ectodermică.

În general, conformația labirintului membranos copiază forma labirintului osos, cu deosebirea că vestibulul membranos nu este ovoidal, ci este împărțit în doi saci — utricula și sacula (fig. 153). *Utricula* este un sac eliptic, situat în partea supero-posterioară a vestibulului. Pe tavanul ei se deschid canalele semicirculare. *Sacula*, de formă sferică, este situată sub utriculă. Din partea inferioară a saculei pornește un canal scurt și îngust, *canalul reuniens* sau canalul lui Hensen prin care sacula comunică cu canalul cochlear.

Labirintul membranos umple numai parțial spațiul din interiorul labirintului osos. Pe alocuri se stabilesc contacte directe între labirintul membranos și periostul labirintului osos. În cea mai mare parte însă, labirintul membranos stă suspendat în perilimfă, fiind prins de periost prin trabecule de țesut conjunctiv (fig. 156).

Peretele labirintului membranos este constituit dintr-o tunică proprie subțire, fibroasă, cu delicate fibre conjunctive, cu fibroblaste stelate și

Scanned with OKEN Scanner

adesea cu melanocite. Suprafaţa exterioară a labirintului membranos, periostul şi trabeculele dintre ele sînt acoperite de un epiteliu de origine mezenchimală.

În interior, suprafaţa labirintului membranos este căptuşită de un epiteliu simplu pavimentos, aşezat pe o membrană bazală. În unele regiuni ale labirintului membranos epiteliul prezintă zone senzoriale, specializate, care sînt în număr de 6: macula utriculară, macula saculară, cele trei creste ampulare din fiecare ampulă a canalelor semicirculare şi organul Corti din canalul cochlear. Primele 5 constituie organul echilibrului, iar organul Corti conţine receptorii auditivi.

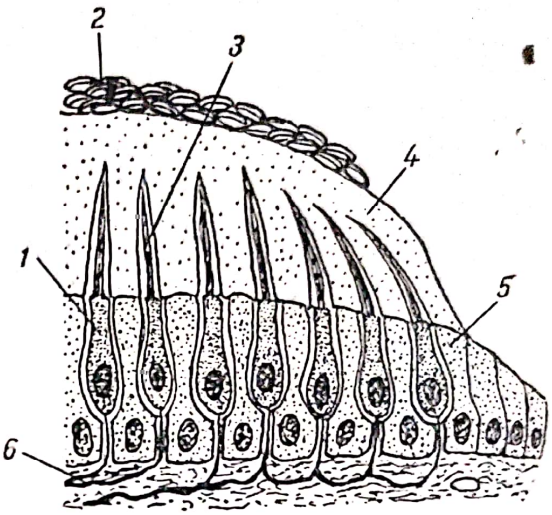

Fig 154. Macula utriculei — schemă: *1* — celule senzoriale; *2* — otoconii; *3* — stereocil; *4* — membrana otolitică; *5* — celule de susţinere; *6* — fibră nervoasă.

Maculele sînt două specializări neuroepiteliale ce apar ca îngroşări locale ale pereţilor membranoşi la nivelul utriculei şi saculei, fiecare ocupînd o suprafaţă de 2/3 mm, care proemină în spaţiul endolimfatic. Epiteliul care le constituie este gros de 30—35 microni şi este alcătuit din celule de susţinere şi celule pseudosenzoriale (fig. 154, 155).

Celulele de susţinere sînt celule cilindrice înalte. Polul lor bazal se află aşezat pe membrana bazală, iar polul apical formează o placă de cuticulă în continuare cu cuticula celulelor vecine, realizînd astfel o membrană limitantă la acest nivel. Nucleul este mic şi bazal, iar citoplasma conţine tonofibrile, complex Golgi, un diplozom subcuticular şi incluziuni lipidice. Spre periferia maculelor, celulele de susţinere scad gradat în înălţime, continuîndu-se cu epiteliul utricular sau sacular.

Celulele pseudosenzoriale ocupă partea superficială a epiteliului. Ele nu ajung pînă la membrana bazală fiind aşezate printre celule de susţinere. La mamifere, celulele pseudosenzoriale sînt de două tipuri:

— *Celulele de tip I* au formă de amforă sau de degetar. Nucleul lor este mare, oval, intens cromatic şi aşezat spre polul bazal. Suprafaţa lor liberă este acoperită de o placă discoidală cuticulară, conectată cu cuticulele celulelor de susţinere. Din centrul cuticulei emerge un mănunchi de cili lungi (20—25 microni) imobili, fuzionaţi cu ajutorul unei substanţe cimentante într-un unic proces conic, voluminos şi rigid, numit *păr auditiv*. Perii auditivi vor fi înglobaţi în membrana otolitică. Aceste celule sînt aproape complet înconjurate de o bogată reţea de terminaţii nervoase cu abundente vezicule sinaptice.

Scanned with OKEN Scanner

adesea cu melanocite. Suprafaţa exterioară a labirintului membranos, periostul şi trabeculele dintre ele sînt acoperite de un epiteliu de origine mezenchimală.

În interior, suprafaţa labirintului membranos este căptuşită de un epiteliu simplu pavimentos, aşezat pe o membrană bazală. În unele regiuni ale labirintului membranos epiteliul prezintă zone senzoriale, specializate, care sînt în număr de 6: macula utriculară, macula saculară, cele trei creste ampulare din fiecare ampulă a canalelor semicirculare şi organul Corti din canalul cochlear. Primele 5 constituie organul echilibrului, iar organul Corti conţine receptorii auditivi.

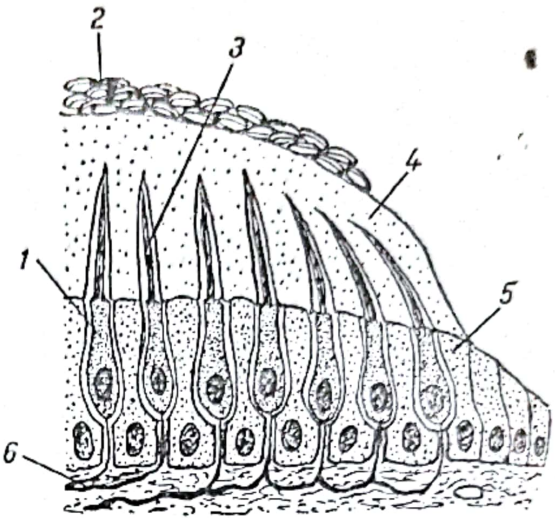

Fig 154. Macula utriculei — schemă: *1* — celule senzoriale; *2* — otoconii; *3* — stereocil; *4* — membrana otolitică; *5* — celule de susţinere; *6* — fibră nervoasă.

Maculele sînt două specializări neuroepiteliale ce apar ca îngroşări locale ale pereţilor membranoşi la nivelul utriculei şi saculei, fiecare ocupînd o suprafaţă de 2/3 mm, care proemină în spaţiul endolimfatic. Epiteliul care le constituie este gros de 30—35 microni şi este alcătuit din celule de susţinere şi celule pseudosenzoriale (fig. 154, 155).

Celulele de susţinere sînt celule cilindrice înalte. Polul lor bazal se află aşezat pe membrana bazală, iar polul apical formează o placă de cuticulă în continuare cu cuticula celulelor vecine, realizînd astfel o membrană limitantă la acest nivel. Nucleul este mic şi bazal, iar citoplasma conţine tonofibrile, complex Golgi, un diplozom subcuticular şi incluziuni lipidice. Spre periferia maculelor, celulele de susţinere scad gradat în înălţime, continuîndu-se cu epiteliul utricular sau sacular.

Celulele pseudosenzoriale ocupă partea superficială a epiteliului. Ele nu ajung pînă la membrana bazală fiind aşezate printre celule de susţinere. La mamifere, celulele pseudosenzoriale sînt de două tipuri:

— *Celulele de tip I* au formă de amforă sau de degetar. Nucleul lor este mare, oval, intens cromatic şi aşezat spre polul bazal. Suprafaţa lor liberă este acoperită de o placă discoidală cuticulară, conectată cu cuticulele celulelor de susţinere. Din centrul cuticulei emerge un mănunchi de cili lungi (20—25 microni) imobili, fuzionaţi cu ajutorul unei substanţe cimentante într-un unic proces conic, voluminos şi rigid, numit *păr auditiv*. Perii auditivi vor fi înglobaţi în membrana otolitică. Aceste celule sînt aproape complet înconjurate de o bogată reţea de terminaţii nervoase cu abundente vezicule sinaptice.

Scanned with OKEN Scanner

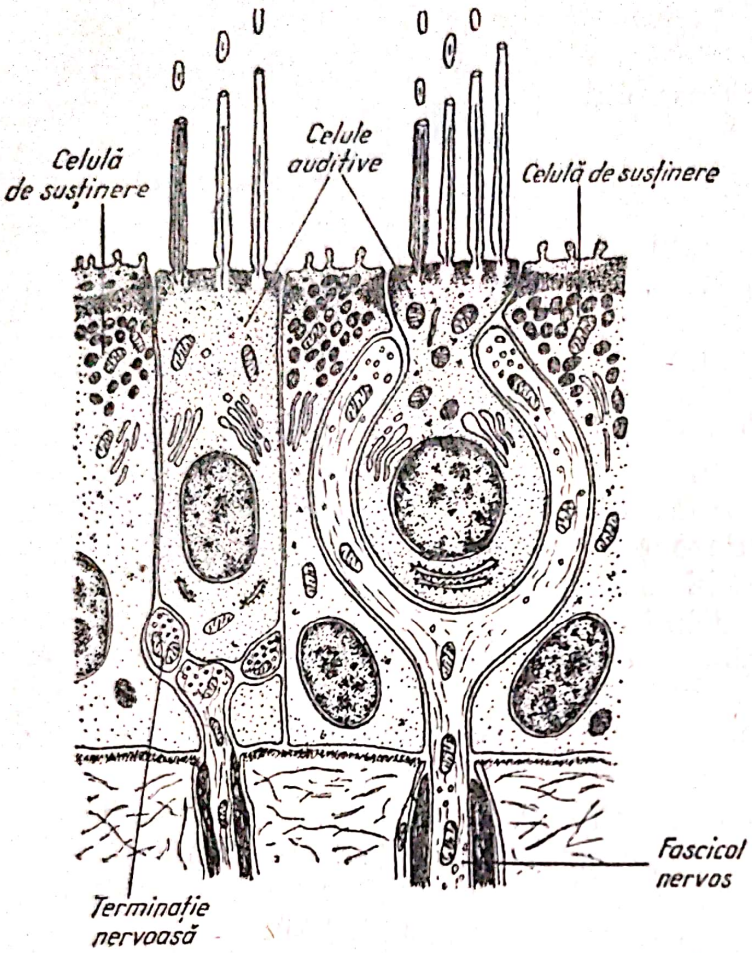

Fig. 155. Celulele de tip I, de tip II și celulele de susținere ale epiteliului crestei ampulare.

Celulele de tip II sînt de formă cilindrică și vin în contact cu un număr mai mic de terminații nervoase, sărace în vezicule sinaptice. Acest tip celular ar fi dispus în general la periferia maculelor, în timp ce celulele de tip I ar fi centrale.

Membrana otolitică este un strat gros de 22 microni, de substanță gelatinoasă, așezat peste polul apical al celulelor maculei. Membrana otolitică conține un mare număr de formațiuni dure, denumite *otoconii* sau *otolite* sau nisip auditiv. Otoconiile sînt constituite din cristale prismatice, lungi de 1—5 microni, în compoziția cărora intră preponderent carbonat dublu de calciu și magneziu (aragonit) și proteine. Membrana otolitică înglobează perii auditivi, fiecare păr fiind înconjurat de un spațiu îngust plin cu endolimfă.

La nivelul maculelor, tunica medie este mult îngroșată, fiind aderentă de periostul vestibulului osos.

Canalele semicirculare

Fiecare canal semicircular formează un arc ce depășește cu puțin lungimea unui semicerc. Canalul membranos nu ocupă centrul canalului semicircular osos ci se atașează de periostul marginii sale externe (fig. 156). Spațiul rămas neocupat în canalul semicircular osos este plin cu perilimfă și este străbătut de trabeculele fibroase care ancorează canalul membranos. Pereții canalelor semicirculare membranoase au aceeași structură ca și pereții utriculei și saculei. În ampula fiecărui canal semicircular există cîte o diferențiere neuroepitelială, numită *creastă auditivă*. La nivelul acestor diferențieri ampulare, peretele membranos este îngroșat pentru a forma o creastă al cărei ax mare este perpendicular pe axul lung al canalului semicircular respectiv. Creasta ocupă o treime din lumen (fig. 157).

Scanned with OKEN Scanner

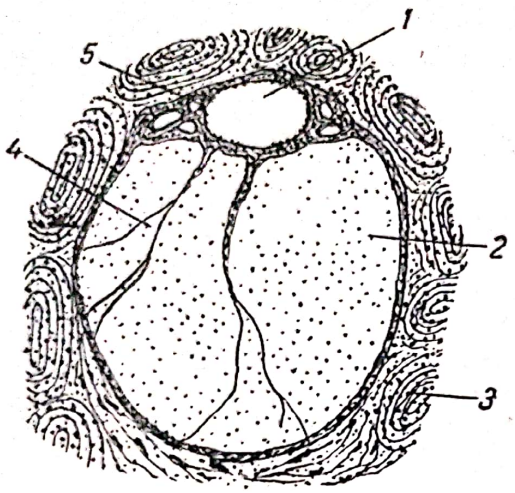

Fig. 156. Secţiune printr-un canal semicircular — schemă:
1 — spaţiul endolimfatic; *2* — spaţiul perilimfatic; *3* — periostul osului temporal; *4* — trabecule fibroase; *5* — epiteliul canalului semicircular.

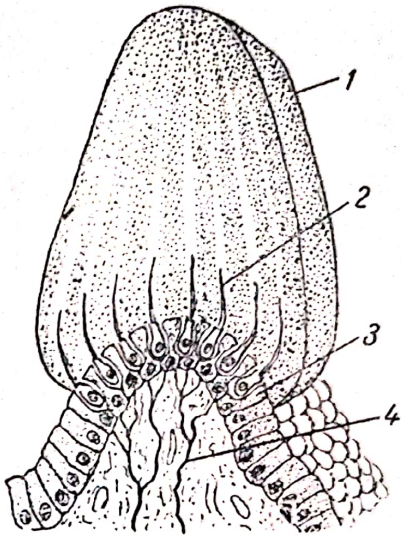

Fig. 157. Creasta unei ampule dintr-un canal semicircular — schemă:
1 — cupula; *2* — stereocil; *3* — celule de susţinere; *4* — fibră nervoasă.

Epiteliul crestelor ampulare este similar cu al maculelor (celule pseudosenzoriale de tip I şi II şi celule de susţinere). Pe preparate fixate, epiteliul crestei apare acoperit de o masă înaltă, rotunjită, striată longitudinal, denumită *cupulă*. Se presupune că aceasta este o structură gelatinoasă în care apar mici canale, separată de epiteliu printr-un spaţiu îngust ce conţine endolimfă. Perii auditivi lungi şi ascuţiţi ai celulelor senzoriale străbat acest spaţiu şi pătrund în cupulă, fiecare păr auditiv fiind lojat într-un canal îngust plin cu endolimfă. Perii din mijlocul crestei sînt perpendiculari pe suprafaţa ei, în timp ce perii de la periferie tind să se încline în direcţia planului median al cupulei.

În epiteliul ampulelor, în afara crestelor ampulare ar exista şi unele celule cu caractere secretorii. Polul lor bazal prezintă o membrană plasmatică adînc pliată asemănătoare cu polul bazal al nefrocitelor tubilor contorţi distali. Celula posedă o intensă activitate ATP-azică.

Epiteliul maculelor din utriculă şi saculă şi cel al crestelor ampulare prezintă sensibilitate diferită faţă de unele antibiotice cu toxicitate electivă pentru aceste celule pseudosenzoriale. Astfel, kanamicina şi streptomicina produc degenerări mai mari în creste decît în macule, iar leziunile sînt mai precoce în centrul maculelor şi crestelor. Aceste diferenţe de răspuns la antibiotice ar corespunde unor deosebiri structurale între diferitele tipuri de celule senzoriale.

Scanned with OKEN Scanner

Analizorul vestibular, histofiziologie

În accepţia fiziologică şi clinică termenul de „vestibul" se utilizează pentru maculele şi crestele ampulare.

Receptorii maculei utriculare furnizează informaţii despre schimbarea poziţiei capului şi corpului în spaţiu, mai ales în plan orizontal. Aceasta s-ar realiza prin deplasarea otolitelor sub acţiunea forţei gravitaţiei. Macula saculară ar semnala deplasările în plan vertical şi accelerarea liniară negativă sau pozitivă. De asemenea, macula saculară ar putea suplimenta cochleea pentru recepţionarea stimulilor vibraţionali slabi. Impulsurile plecate de la maculele saculară şi utriculară iniţiază reflexe de redresare şi postură. Crestele ampulare înregistrează mişcările de rotaţie şi acceleraţie, prin deplasarea endolimfei pe cupulă şi atingerea perilor auditivi. Fiecare creastă este stimulată de mişcările survenite în planul canalului semicircular respectiv. La nivelul crestelor se iniţiază reflexele statochinetice.

Terminaţiile nervoase în coşuleţ din jurul celulelor pseudosenzoriale ale maculelor şi crestelor sînt dendrite ale protoneuronilor din ganglionul vestibular Scarpa. Aceste dendrite formează partea periferică a nervului vestibular (perechea a VIII-a) ale cărei fibre străbat pereţii labirintului osos. Axonii protoneuronilor din ganglionul vestibular, formează partea centrală a nervului vestibular ce iese prin meatul auditiv intern împreună cu nervul cochlear, făcînd sinapsă cu deutoneuronii căii vestibulare din nucleii vestibulari ai trunchiului cerebral.

Melcul (cochleea)

Melcul este o structură conică cu vîrful orientat înainte, în afară şi în jos. El este construit dintr-un ax conic de os spongios, numit *columela*, în jurul căruia un canal osos — *canalul spiral* — descrie două spire şi jumătate. Baza melcului formează fundul meatului auditiv intern prin care intră în labirint vase sanguine şi fibrele nervului vestibular (perechea a VIII-a).

Canalul spiral, care are un diametru de 3 mm şi o lungime de 35 mm, se termină în vîrful melcului printr-un fund de sac, numit cupulă. În secţiune longitudinală, prin axul melcului, vor fi vizibile columela şi o serie de cavităţi ovoide de o parte şi de alta a acesteia (fig. 158). Aceste cavităţi reprezintă secţiuni prin canalul spiral. Dacă se examinează numai o astfel de cavitate ovoidă (secţiune transversală la un nivel oarecare al canalului spiral) se poate vedea că ea prezintă o proeminenţă lamelară osoasă, inserată pe axul columelei, numită *lama spirală osoasă*. Aceasta, urmînd contorsiunile canalului spiral şi septîndu-l incomplet, se termină în vîrful melcului printr-un cîrlig numit *hamulus*. Faţa superioară sau anterioară a lamei spirale osoase este acoperită de *creasta spirală* sau *limbul lamei spirale*, care este o îngroşare a periostului ce căptuşeşte canalul spiral. Pe peretele extern al canalului spiral, în faţa

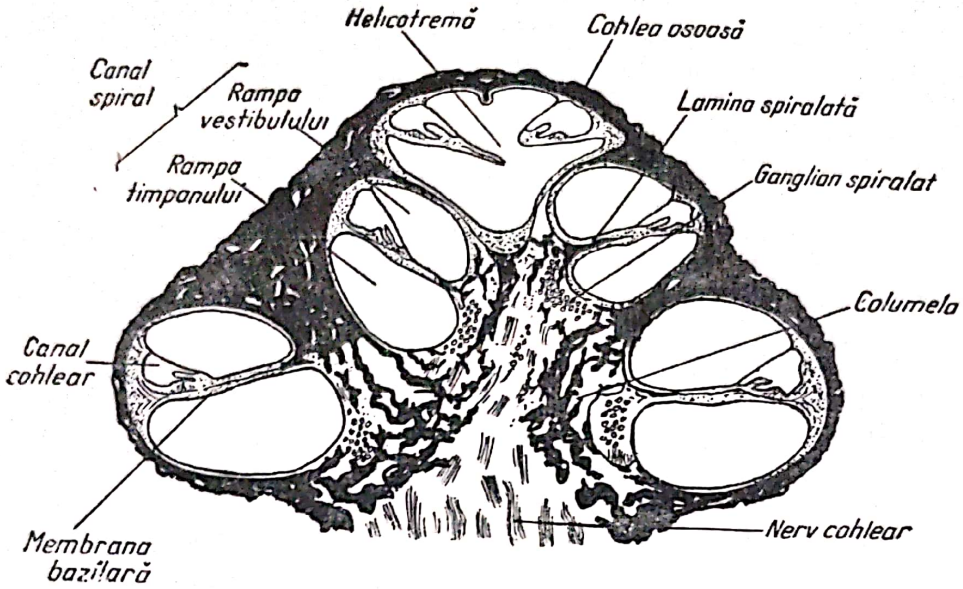

Fig. 158. Secţiune axială prin melc (schemă).

lamei spirale osoase există o altă îngroşare periostală care formează *ligamentul spiral.* Între lama spirală osoasă şi ligamentul spiral se întinde în tot lungul canalului spiral o membrană fibroasă — *membrana bazilară* sau *lama spirală membranoasă.* De la creasta spirală pînă la o proeminenţă a ligamentului spiral se întinde oblic în sus şi în afară o altă membrană fibroasă — *membrana vestibulară* (membrana Reissner). Rezultă astfel o septare a canalului spiral în aşa fel încît pe o secţiune transversală la nivelul lui se evidenţiază trei compartimente sau conducte: a) Un conduct mijlociu, de formă triunghiulară, cu vîrful îndreptat spre creasta spirală, cu baza înspre periferia melcului şi cu cele două laturi alcătuite de membrana bazilară şi membrana vestibulară. Acesta este canalul membranos al melcului sau *canalul cochlear*; b) Un conduct superior delimitat în cea mai mare parte de conturul exterior al canalului spiral şi de membrana vestibulară. Acest conduct, care este denumit *rampa vestibulară,* porneşte din vestibul unde are raporturi strînse cu fereastra ovală. El comunică cu spaţiul perilimfatic, perisacular şi apoi urmăreşte spirele melcului pînă la vîrful acestuia; c) Un conduct inferior sau posterior delimitat de asemenea de conturul exterior al canalului spiral şi de membrana bazilară, numit *rampa timpanică.* Rampa timpanică urmează un drum paralel cu rampa vestibulară cu care comunică la vîrful melcului printr-un mic canal, numit *helicotremă.* Rampa timpanică se termină la fereastra rotundă care este acoperită de membrana timpanică secundară. De natură fibroasă, *timpanul secundar* este tapetat pe faţa dinspre urechea medie de mucoasa timpanică, iar spre rampa timpanică de epiteliul acesteia.

Pereţii osoşi ai rampelor vestibulară şi timpanică sînt căptuşiţi de ţesut periostal subţire, acoperit de un epiteliu de natură mezenchimală.

Scanned with OKEN Scanner

Prin deschiderea rampei vestibulare în spaţiul perilimfatic din jurul saculei şi prin comunicarea acestei rampe cu rampa timpanică la nivelul helicotremei, cele două rampe sînt pline cu perilimfă. Canalul cochlear este plin cu endolimfă.

Canalul cochlear face parte din labirintul membranos. Canalul cochlear este un tub membranos îngust care, înainte de a se termina la baza melcului, comunică prin ductus reuniens sau canalul Hensen cu sacula.

Această extremitate a canalului cochlear sfîrşeşte într-un fund de sac, numit *cecul vestibular*, situat între fereastra rotundă şi fereastra ovală. La vîrful melcului, canalul cochlear se termină tot printr-un fund de sac, numit *cecul cupular*.

Pe o secţiune transversală a canalului spiral, ce corespunde unei secţiuni longitudinale a melcului, canalul cochlear apare de formă triunghiulară. Cei trei pereţi sînt reprezentaţi prin membrana vestibulară (anterior), ligamentul spiral (extern) şi membrana bazilară (posterior) (fig. 159, fig. 160).

Peretele anterior sau membrana vestibulară (membrana Reissner) se întinde de la creasta spirală pînă la creasta membranei spirale de pe ligamentul spiral. Membrana vestibulară este o lamă subţire de ţesut conjunctiv, acoperită pe ambele feţe de un epiteliu simplu pavimentos de 3 microni grosime. Pe faţa vestibulară, epiteliul este continuarea celui de natură mezenchimală al rampei vestibulare. Epiteliul de pe faţa cochleară a membranei vestibulare se continuă cu epiteliul de origine ectodermică al canalului cochlear. Membrana Reissner nu este vascularizată; se presupune că ar fi permeabilă şi că ar putea efectua un trans-

Fig. 159. Secţiune prin canalul spiral (secţiune histologică):
1 — membrana bazilară; *2* — membrana vestibulară; *3* — rampa vestibulară; *4* — rampa timpanică; *5* — organul Corti; *6* — membrana tectoria.

Scanned with OKEN Scanner

port activ de substanţe din perilimfa rampei vestibulare spre endolimfa canalului cochlear.

Peretele lateral este constituit de ligamentul spiral, care este o îngroşare a periostului. Acesta este format dintr-un ţesut fibros mai dens înspre os şi de un ţesut conjunctiv mai lax către lumenul canalului cochlear. Pe secţiune transversală ligamentul spiral are o formă semilunară (fig. 160) şi poate fi împărţit în trei zone, vestibulară, situată anterior, timpanică situată posterior şi cochelară situată între zonele precedente. Fiecare zonă corespunde unuia din cele trei conducte sau compartimente ale canalului spiral. Ligamentul spiral prezintă o proeminenţă mijlocie, numită *creasta bazilară*, pe care se inseră membrana bazilară. Anterior de creasta bazilară se găseşte creasta membranei vestibulare ce oferă inserţie membranei cu acelaşi nume. Zona cochleară a ligamentului spiral, adică porţiunea din ligamentul spiral care este cuprinsă în canalul cochlear, prezintă între *creasta bazilară* şi creasta membranei vestibulare o eminenţă, numită *proeminenţa spirală externă.* În profunzimea acesteia se găsesc vase sanguine, printre care o venă de calibru mai mare. Între creasta bazilară şi proeminenţa spirală externă, ligamentul spiral prezintă un şanţ, *şanţul spiral extern.* El este acoperit de un epiteliu simplu cubic. Între proeminenţa spirală externă şi creasta membranei vestibulare există aşa-numita *strie vasculară* (fig. 160), alcătuită dintr-un epiteliu pseudostratificat pigmentar relativ gros. Fără interpunerea unei membrane bazale, ţesutul subepitelial este bogat vascularizat cu capilare care trimit anse în epiteliu. Se creează astfel la acest nivel un aspect neobişnuit de epiteliu vascularizat, unic în organism. Se presupune că endolimfa din canalul cochlear ar fi secretată de către stria vasculară. După cum s-a evidenţiat histoenzimologic, la nivelul striei vasculare spre deosebire de restul peretelui canalului cochlear predomină procesele metabolice oxidative favorizate de intensa vascularizaţie locală.

Peretele posterior prezintă o structură extrem de complexă, el susţinând receptorii auditivi sau organul Corti. Peretele posterior al canalului cochlear este alcătuit din lama spirală osoasă şi lama spirală membranoasă sau membrana bazilară.

Lama spirală osoasă, triunghiulară în secţiune, este constituită din două lame osoase unite prin lamele osoase. Excrescenţă a columelei, ea este străbătută în toată lungimea ei de fibrele nervului cochlear. Ea găzduieşte ganglionul spiral al lui Corti.

Lama spirală osoasă este acoperită de o îngroşare periostică, numită *creasta spirală* sau *limbul lamei spirale,* alcătuită dintr-un ţesut conjunctiv dens, bogat celular. Creasta spirală apare triunghiulară în secţiune ca şi lama spirală osoasă, însă baza triunghiului este orientată extern, vîrful spre columelă, iar una din laturi se solidarizează cu lama spirală osoasă. La vîrful triunghiului se inseră membrana vestibulară (Reissner). Baza acestui triunghi este concavă, delimitînd *şanţul spiral intern* căptuşit ca şi omologul lui extern de un epiteliu simplu cubic (fig. 161). Latura sau faţa anterioară a crestei spirale este acoperită de un epiteliu cilindric.

Scanned with OKEN Scanner

Această față prezintă șanțuri înguste și profunde, longitudinale și transversale, ce delimitează pătrățele de substanță fibroasă, numite *dinții auditivi Huschke*. În șanțurile auditive se găsește numai corpul și nucleul celulelor epiteliale cilindrice, în timp ce extremitățile lor superioare formează un înveliș continuu pe suprafața dinților auditivi și secretă substanța cuticulară care este *membrana tectoria* (fig. 161).

Membrana bazilară este alcătuită din aproximativ 24 000 de fibre conjunctive fine, neramificate, incluse într-o substanță fundamentală omogenă. Ele mai sînt numite *fibre bazilare* sau *corzi auditive*. Aceste fibre bazilare pot fi împărțite în două grupe, luînd ca punct de demarcație stîlpii interni ai organului lui Corti: *zona arcuata* cu fibre subțiri în rețea situată în partea internă și *zona pectinata* cu fibre mai groase situate extern. Dispoziția fibrelor este convergentă înspre columelă. Lungimea corzilor crește de la 100 microni la baza melcului pînă la 425 microni către vîrful lui. În zona arcuata, membrana bazilară conține capilare sanguine, care formează vasul spiral situat chiar sub tunelul Corti. Lățimea membranei bazilare variază. Ea este maximă la vîrful melcului, scade progresiv spre bază, pentru ca să prezinte diametrul cel mai redus către cecul vestibular. Pe fața ei timpanică, membrana bazilară este tapetată de un epiteliu simplu pavimentos, continuare a celui din rampa timpanică. Pe fața ei cochleară, membrana bazilară prezintă epiteliul diferențiat care formează organul Corti.

Organul Corti

În toată lungimea canalului cochlear, cu excepția unor scurte porțiuni la fiecare extremitate, pe suprafața superioară a membranei bazilare este situat organul auditiv sau organul lui Corti (fig. 160).

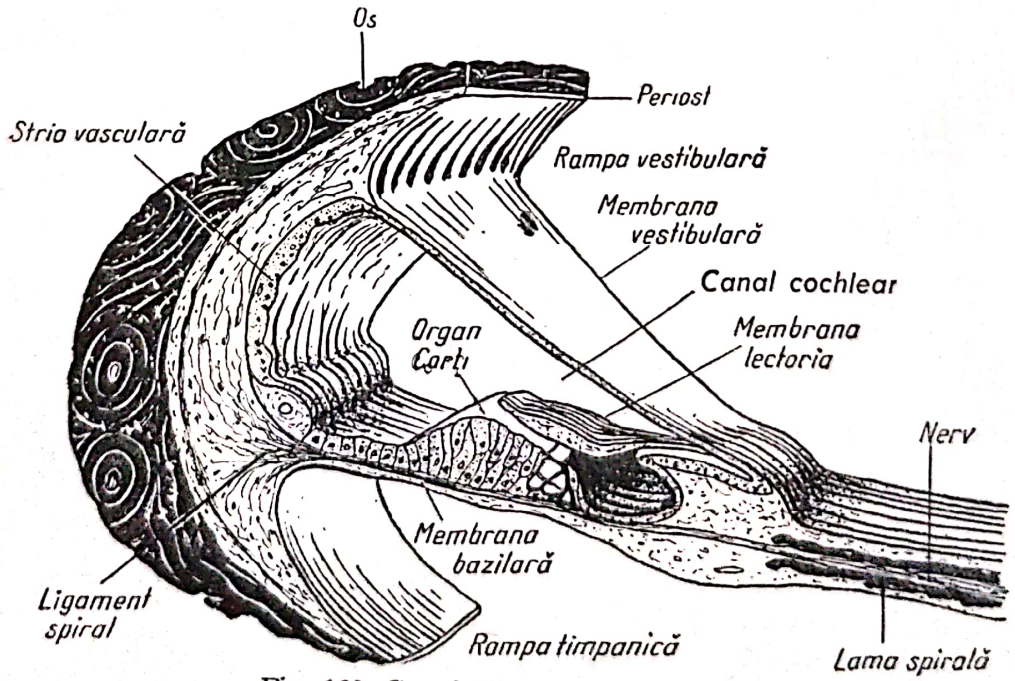

Fig. 160. Canalul cochlear (schemă).

Celulele care alcătuiesc organul lui Corti pot fi împărţite în două grupe, reprezentate prin *celule de susţinere* şi *celule auditive*. Spre şanţul auditiv intern şi spre şanţul auditiv extern, epiteliul senzorial se continuă progresiv cu epiteliul simplu cubic ce tapetează aceste excavaţii.

Celulele epiteliului senzorial se dispun de o parte şi de alta a unui spaţiu triunghiular în secţiune, care se numeşte tunelul lui Corti, ce este delimitat de *stîlpii lui Corti* şi de *membrana bazilară*.

Celulele de susţinere sînt variate ca formă, dar prezintă unele caractere comune. Ele sînt aşezate pe membrana bazilară, ajung până la suprafaţa epiteliului unde formează o cuticulă numită *membrana reticulată*, şi conţin tonofibrile în citoplasmă.

Stîlpii lui Corti sînt celule de susţinere înalte, cu o bază incurbată şi lărgită în care se găseşte nucleul, aşezată pe membrana bazilară (fig. 161). Corpul celular alungit şi subţiat ca un stîlp, posedă în citoplasmă o condensare intens cromatică de tonofibrile. Polul apical sau capul stîlpului sau *extremitatea cefalică* este îngroşat şi acoperit de o membrană cuticulară pe care se fixează tonofibrilele. Stîlpii interni ai tunelului lui Corti sînt în număr de 5 600 şi prezintă o extremitate cefalică concavă, care se articulează cu extremitatea cefalică convexă a stîlpilor externi. Din fiecare extremitate cefalică a stîlpilor interni proemină şi se prelungeşte peste extremităţile cefalice ale stîlpilor externi o prelungire subţiată, numită *prelungire cefalică*. Înălţimea stîlpilor interni este maximă la baza melcului (70 microni) şi minimă la vîrf (48 microni). *Stîlpii externi* sînt în număr de 3 800; ei apar astfel mai puţin numeroşi decît cei interni. Stîlpii externi sînt separaţi între ei prin spaţii mai mari decît cei interni, sînt mai voluminoşi şi mai înclinaţi decît aceştia. Extremitatea cefalică a stîlpilor externi este rotunjită şi voluminoasă şi se articulează cu concavitatea extremităţilor omonime ale stîlpilor interni. Diferenţa de număr între stîlpii interni (mai numeroşi) şi cei externi (mai puţini) face ca extremităţile cefalice a trei stîlpi interni

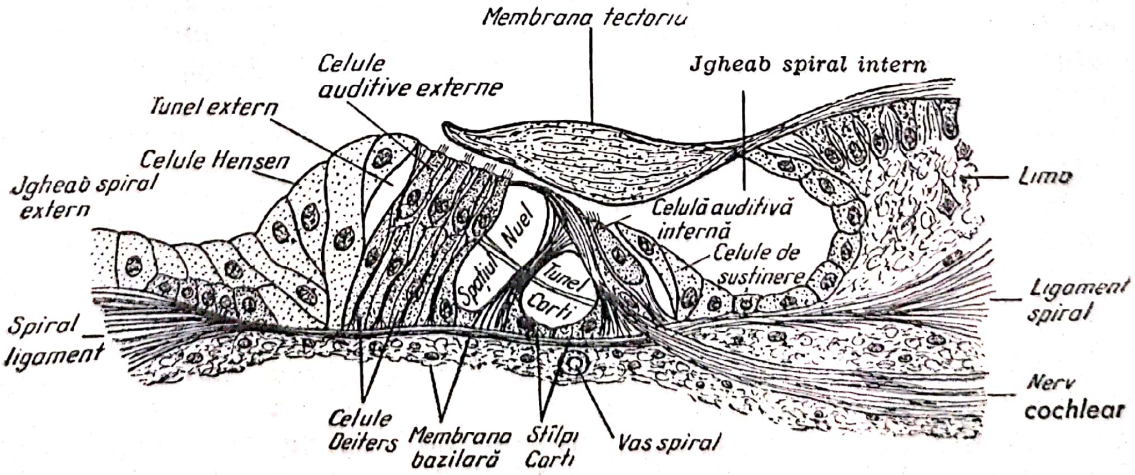

Fig. 161. Organul Corti (schemă).

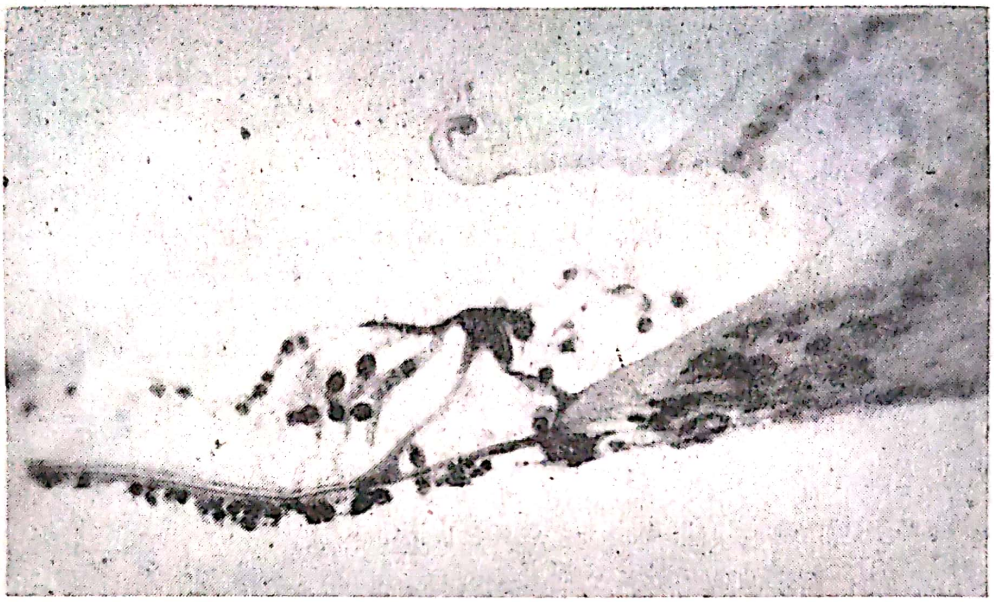

Fig. 162. Stîlpii lui Corti. Secţiune histologică.

să se articuleze cu o extremitate similară a unui stîlp extern. Prelungirile cefalice ale stîlpilor externi sînt şi ele îndreptate în afară pe sub extremităţile cefalice ale celor interni, pe care le depăşesc în lungime. Înălţimea stîlpilor externi variază în mod similar cu a stîlpilor interni, fiind însă de 130 microni la baza melcului şi de 62 microni către vîrf. Bazele stîlpilor interni şi externi fiind divergente delimitează împreună cu membrana bazilară tunelul lui Corti. Tunelul Corti este un canal triunghiular în secţiune ce străbate, ca şi canalul cochlear, toată lungimea melcului. Acest tunel este traversat de fibre nervoase cochleare destinate celulelor auditive externe.

Celulele auditive (fig. 163) se împart în raport cu poziţia lor faţă de tunelul Corti în celule auditive interne şi celule auditive externe. *Celulele auditive interne* sînt aşezate într-un singur şir, în timp ce *celulele auditive externe* sînt dispuse într-un număr variabil de şiruri în funcţie de regiune, trei şiruri la baza melcului, patru şiruri în porţiunea superioară a spirei bazale şi în porţiunea mijlocie a melcului şi cinci şiruri la vîrful melcului. Celulele auditive ocupă partea superioară a epiteliului, nu ajung la membrana bazală, ci se sprijină pe celulele de susţinere şi sînt lojate în scobiturile acestora. Aspectul celulelor auditive este asemănător cu al celulelor pseudosenzoriale din maculele şi din crestele ampulare. Ele au forma unui degetar, cu polul bazal rotunjit în care este conţinut nucleul. Polul apical, a cărui suprafaţă liberă este fixată în deschiderile membranei reticulare, este prevăzut cu *peri auditivi*. Aceştia, în număr de 41—64 pentru fiecare celulă auditivă internă, sînt aranjaţi în două sau mai multe rînduri paralele faţă de direcţia longitudinală a canalului spiral. Perii auditivi ai celulelor auditive externe sînt în număr de 83—100 pentru fiecare celulă, aşezaţi în şiruri paralele. Lungi-

mea perilor auditivi externi este progresiv mai mică de la celulele pseudosenzoriale externe către cele mai interne. În citoplasma celulelor auditive s-au descris un aparat Golgi modificat situat apical (corpul lui Hensen) şi o masă citoplasmatică condensată bogată în pigmenţi, situată la polul bazal (corpul lui Retzius). Sub cuticulă, celulele auditive prezintă cîte un diplozom. Arborizaţiile terminale ale fibrelor nervului cochlear se aplică intim pe bazele celulelor pseudosenzoriale. S-a demonstrat histochimic că celulele auditive au un intens metabolism glicolitic aerob şi anaerob.

Celulele de susţinere (fig. 163) pot fi împărţite în două grupe, interne şi externe, în funcţie de poziţia faţă de tunelul Corti.

Celulele de susţinere interne. De-a lungul feţelor interne ale celulelor auditive interne se găsesc *celulele marginale,* cele mai mediale celule de susţinere interne. Ele au un corp subţire, prismatic, şi sînt dispuse într-un singur şir. Plăcile lor cuticulare înguste delimitează intern deschiderile în membrana reticulară care conţin cuticulele celulelor auditive interne. Spre şanţul spiral intern, celulele marginale se continuă cu epiteliul simplu cubic al acestuia. La baza celulei auditive interne se găseşte un alt şir unic de celule de susţinere, numite *celulele falangiene interne.* Ele susţin într-o scobitură a polului lor apical celulele auditive interne, care astfel seamănă cu „o persoană şezînd pe un scaun“ (fig. 163). Celulele auditive interne sînt flancate deci de celulele marginale (intern) şi

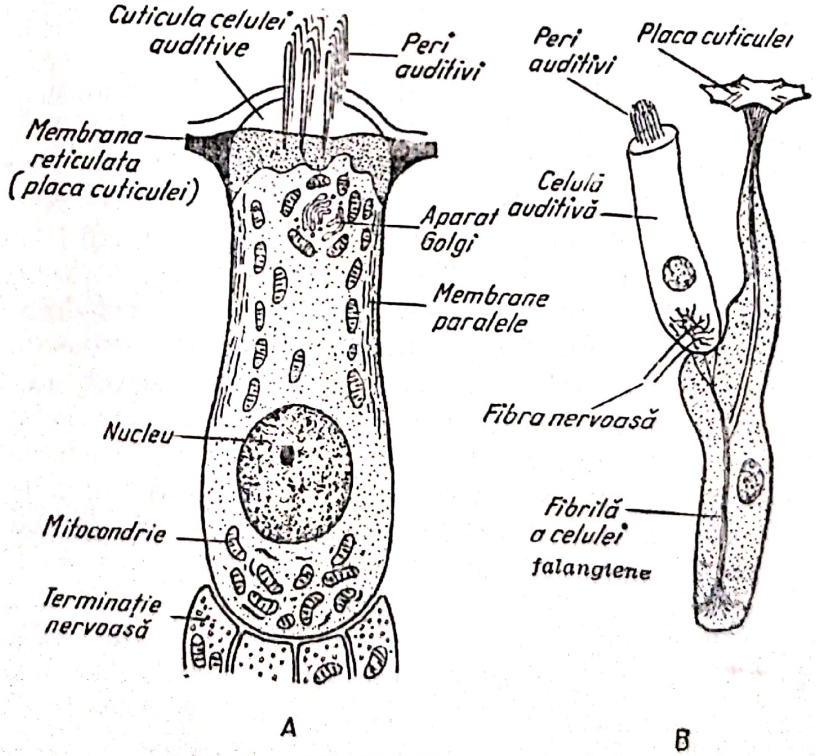

Fig. 163. Schemă:
A — celulă auditivă; *b* — celulă de susţinere.

Biblioteca municipală Tîrgu-Mureş

Scanned with OKEN Scanner

se sprijină de celulele falangiene interne. Corpul celulelor falangiene conține un nucleu spre polul bazal, un mănunchi fin de tonofibrile și se termină la suprafață printr-o mică placă de cuticulă, alungită, imitînd forma unei falange de unde și denumirea de celule falangiene. Cuticula lor se continuă cu aceea a celulelor marginale și a stîlpilor interni. În acest mod plăcile cuticulare ale celulelor auditive interne sînt delimitate de cuticulele celulelor marginale (intern) și celulele falangiene interne.

Celulele de susținere externe (Deiters) sînt alăturate celulelor auditive externe, existînd tot atîtea șiruri de celule Deiters cîte șiruri de celule auditive externe. Celulele Deiters au polul bazal așezat pe membrana bazilară. Corpul celular este prismatic, cu o excavație ce susține baza rotunjită a celulelor auditive externe, întocmai ca și pentru cele interne. Către suprafața epiteliului, corpul celulei Deiters se subțiază mult, fiind insinuat printre celulele auditive externe, terminîndu-se într-un disc cuticular de forma unei falange. De aceea, celulele Deiters mai sînt numite *celule falangiene externe*. Ca și pentru celulele interne, plăcile cuticulare ale celulelor Deiters se sudează cu cuticulele stîlpilor externi și ale celulelor auditive externe. De aici rezultă aspectul mozaicat al membranei reticulate. Nucleul rotund este cuprins în porțiunea mai lărgită dinspre baza celulei. Citoplasma conține tonofibrile dispersate la polul bazal care se adună într-un singur fascicul în corpul celular. Din acest fascicul, o parte din tonofibrile se aranjează în cupă în regiunea excavației care suportă celula pseudosenzorială, iar restul se îndreaptă spre polul subcuticular al celulei.

Cu toate că porțiunile bazale ale celulelor falangiene Deiters sînt strîns apropiate unele de altele, între prelungirile lor apicale subțiate apar spații largi. Cel mai mare spațiu de acest fel este delimitat de stîlpii externi pe de o parte și de primul rînd de celule Deiters de cealaltă parte. El se numește *spațiul lui Nuel*. Prin fisurile dintre stîlpii externi, spațiile lui Nuel sînt în comunicare cu tunelul Corti.

Următoarele celule de susținere externe sînt *celulele lui Hensen*, dispuse în cîteva șiruri în afara celulelor falangiene externe. Celulele lui Hensen sînt prismatice înalte, cu baza așezată pe membrana bazilară mai îngustată. Între primele celule Hensen și ultimul șir extern de celule Deiters împreună cu celulele auditive externe corespunzătoare se realizează un alt spațiu denumit *tunelul extern*. Celulele Hensen scad treptat în înălțime, se continuă cu *celulele lui Claudius*, de formă cubică și cu o citoplasmă clară. Acestea la rîndul lor se continuă cu epiteliul ce acoperă șanțul spiral extern.

La baza melcului, între membrana bazilară și polul bazal al celulelor Claudius, apar pe alocuri grupuri mici de celule cu citoplasma fin granulară și intens cromatică. Acestea sînt *celulele Boettcher*.

Membrana reticulată rezultă din fuziunea plăcilor cuticulare ale celulelor de susținere, inclusiv ale stîlpilor Corti și ale celulelor auditive

Scanned with OKEN Scanner

(fig. 164). Se formează astfel o cuticulă subţire şi transparentă, cu un aspect mozaicat ce acoperă întreg organul lui Corti şi în care se pot distinge dinăuntru în afară: plăcile cuticulare ale celulelor marginale, cuticulele rotunde ale celulelor auditive interne separate de falangele celulelor de susţinere interne; mai extern, cuticulele de pe prelungirile cefalice ale stîlpilor interni şi externi delimitează împreună cu plăcile cuticulare în formă de falangă ale celulelor Deiters porţiunile apicale rotunjite ale celulelor auditive externe. Mai lateral, urmează cuticulele celulelor lui Hensen şi Claudius şi o dată cu acestea se termină membrana reticulară. Perii auditivi ai celulelor pseudosenzoriale traversează membrana reticulară.

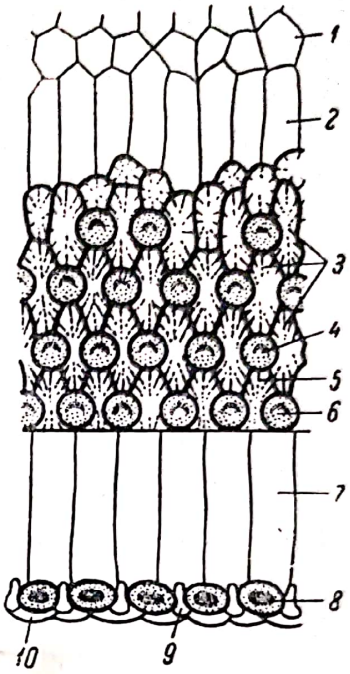

Fig. 164. Membrana reticulată — schemă:
1 — cuticulele celulelor Claudius; 2 — cuticulele celulelor Hensen; 3 — cuticulele celulelor falangiene externe; 4 — cuticulele celulelor auditive externe; 5 — cuticulele stîlpilor externi; 6 — cuticulele celulelor auditive externe; 7 — cuticulele stîlpilor interni; 8 — cuticulele celulelor auditive interne; 9 — cuticulele celulelor falangiene interne; 10 — cuticulele celulelor marginale.

Membrana tectoria (membrana Corti)

Membrana tectoria este un produs cuticular elaborat de celulele epiteliale aşezate pe creasta spirală printre dinţii auditivi. Ea se întinde ca o bandă gelatinoasă peste organul Corti, de la creasta spirală pînă la celulele Hensen. Suprafaţa ei superioară este mai convexă decît cea inferioară. Prin fixare, marginea ei liberă se îndoaie, separîndu-se parţial sau total de epiteliul senzorial. În timpul vieţii, suprafaţa inferioară a membranei tectoria este în contact cu perii auditivi ai celulelor pseudosenzoriale. Lăţimea membranei tectoria creşte spre vîrful cochleei. Ea este compusă dintr-o substanţă fundamentală omogenă, cu numeroase fibrile aşezate mai ales superficial, cu direcţie generală radiară, denumite panglicile lui Hensen.

HISTOFIZIOLOGIA AUDITIVĂ

Timpanul vibrează cu frecvenţa oscilaţiilor sunetului. Vibraţiile primite se transmit prin oscioare de la mînerul ciocanului pînă la scăriţă. Sub impulsul acestor vibraţii, talpa scăriţei descrie cu aceeaşi frecvenţă mişcări de intrare şi ieşire în fereastra ovală (fig. 165). În acest mod, talpa scăriţei exercită o presiune asupra perilimfei, cuprinsă între pereţii rigizi, osoşi, ai rampei vestibulare. Compensarea presiunii imprimate la

Scanned with OKEN Scanner

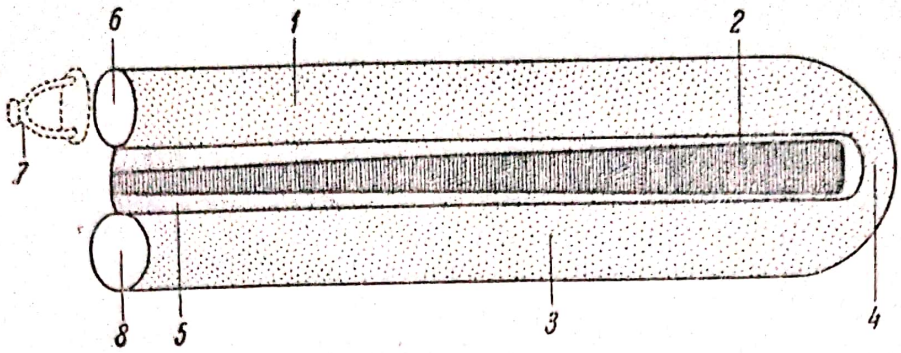

Fig. 165. Diagrama melcului despiralizat:
1 — rampa vestibulară (perilimfa); *2* — membrana bazilară; *3* — rampa timpanică; *4* — helicotremă; *5* — canalul cochlear (endolimfă); *6* — fereastra ovală; *7* — scăriță; *8* — fereastra rotundă.

nivelul ferestrei ovale se realizează prin expansiunea în cutia timpanică a membranei timpanice secundare din fereastra rotundă. Se admite că vibrațiile pot ajunge la nivelul membranei timpanice secundare pe o cale ocolită. De la talpa scăriței, fixată în fereastra ovală, prin comprimarea perilimfei din rampa vestibulară, vibrațiile se transmit membranei vestibulare Reissner. și, prin aceasta, endolimfei canalului cochlear. Oscilațiile endolimfei fac să se deplaseze membrana bazilară spre rampa timpanică și, în acest mod, presiunea inițiată la fereastra ovală se transmite perilimfei din rampa timpanică, și de aici timpanului secundar, care bombează în fereastra rotundă spre urechea medie. Astfel, o vibrație sonoră de o anumită frecvență va produce mișcări de o frecvență egală la nivelul membranei bazilare. Variațiile de presiune mai mici care sînt exercitate asupra perilimfei rampei vestibulare ar putea însă urma o a doua cale. Vibrațiile se propagă de-a lungul rampei vestibulare, trec din perilimfa acesteia prin orificiul numit helicotremă de la vîrful melcului în perilimfa rampei timpanice. și, de aici, ar urma despresurarea prin bombarea timpanului secundar. Dimensiunile mici ale helicotremei interzic această cale pentru presiuni mai mari asupra perilimfei vestibulare.

Mișcările vibratorii ale membranei bazilare duc la stimularea perilor auditivi care sînt în contact cu membrana tectoria. Modalitatea precisă de stimulare rămîne obscură, dar se știe că stimularea celulelor senzoriale apare la oscilațiile membranei bazilare, concomitent cu mișcările scăriței în fereastra ovală.

Organul Corti răspunde diferențiat la diferite rezonanțe, datorită variațiilor de grosime a membranei bazilare și de lungime a corzilor bazilare precum și datorită numărului diferit de celule auditive. Tonurile înalte stimulează predominent receptorii din partea bazală a melcului. Frecvențele mai reduse ale sunetului sînt recepționate spre vîrful melcului. De aceea receptorii pentru tonuri joase sînt localizați la capătul apical al cochleei.

Scanned with OKEN Scanner

Inervaţia organului Corti

Dendritele protoneuronilor situaţi în ganglionul lui Corti încep prin ramificaţii fine şi terminaţii în buton, situate în jurul bazelor celulelor auditive interne şi externe. Din acestea se constituie două categorii de fibre nervoase. Una din acestea este reprezentată prin fascicule paralele de fibre fine şi numeroase ce pleacă radiar de la celulele pseudosenzoriale, traversează foramina nervosa din membrana bazilară şi se termină la pericarionul neuronului bipolar din ganglionul spiral al lui Corti, care este găzduit la baza lamei spirale osoase. Aceste fascicule sînt numite *fibre nervoase acustice directe.* Fibrele din cea de-a doua categorie sînt mai groase şi mai puţin numeroase. De la celulele auditive, aceste fibre urmează mai întîi un traiect longitudinal în direcţia canalului spiral, formînd mănunchiuri paralele sub celulele auditive interne, în tunelul Corti şi între celulele Deiters. Ele au fost numite fibre spirale. După acest traseu longitudinal se îndreaptă şi ele radiar spre ganglionul spiral dar la distanţă de celulele pseudosenzoriale pe care le deservesc. Semnificaţia acestei dispuneri a fibrelor nervoase este încă necunoscută. Axonii protoneuronilor senzitivi din ganglionul Corti părăsesc urechea internă prin meatul auditiv intern, formînd partea cochleară a nervului acustic şi se termină la nivelul trunchiului cerebral şi mezencefalului. Calea auditivă se continuă în lemniscul lateral, corpul geniculat medial, şi se termină în centrul auditiv din cortexul temporal. În cortexul temporal, membrana bazilară este reprezentată topografic, adică punct cu punct.

Vascularizaţia labirintului

Artera auditivă internă, ramură a arterei cerebeloase inferioare, pătrunde în labirint prin meatul auditiv intern şi se divide în două ramuri, artera vestibulară şi artera cochleară. *Artera vestibulară* irigă regiunile superioare şi laterale ale utriculei şi saculei şi o parte din canalele semicirculare superior şi lateral. Reţelele capilare de sub macule şi creste sînt foarte dezvoltate.

Artera cochleară se împarte în ramura vestibulo-cochleară şi ramura cochleară propriu-zisă. Prima completează irigaţia vestibulului membranos, fiind destinată şi părţii inferioare a celei dintîi spre a melcului. Artera cochleară propriu-zisă pătrunde în columelă unde irigă ganglionul spiral şi trimite ramuri celor trei compartimente ale canalului spiral. Arcadele capilare dinspre faţa timpanică a membranei bazilare sînt colectate în aşa-numitul vas spiral.

Venele au un traiect diferit. Venele cochleare sînt drenate parţial în vena auditivă internă care însoţeşte artera labirintică, parţial în vena apeductului cochlear şi de aici în vena jugulară. Venele vestibulare se varsă în venele apeductului vestibular şi cochlear, tributare venei jugulare.

Vasele sînt localizate în aşa fel în urechea internă încît să evite transmiterea pulsaţiilor sanguine la celulele senzoriale: în columelă, în pereţii

Scanned with OKEN Scanner

rampei vestibulare (arterele) şi rampei timpanice (venele), în membrana bazilară numai în zona arcuată, nu şi în zona pectinată sau în membrana vestibulară.

Labirintul nu are vase limfatice, ele fiind înlocuite de perilimfă care drenează excesul de lichid tisular şi se varsă prin apeductul cochlear în spaţiul subarahnoidian.

Histogeneza urechii

Cutia timpanului şi tuba auditivă provin din prima pungă branhială (ectoderm). Invaginarea pielii spre cutia timpanului formează conductul auditiv extern şi stratul cutanat al membranei timpanice. La zona de contact endoectodermală ia naştere ţesutul propriu al membranei timpanice. Din ţesutul conjunctiv al primelor două arcuri branhiale se formează oscioarele urechii medii.

Primordiul labirintului este reprezentat printr-o invaginare ectodermică, apărută înapoia primei pungi branhiale, în dreptul creierului primitiv posterior, numită foseta auditivă primitivă. Ea se transformă apoi în veziculă auditivă, izolîndu-se de epiteliul din care a provenit. Din vezicula auditivă apare mai întîi, prin strangulare, vestibulul (utricula şi sacula, apoi canalele semicirculare). Din saculă se formează diverticulul, numit *lagenă,* ce va genera melcul. Atît ontogenetic cît şi filogenetic, histogeneza melcului este precedată de aceea a vestibulului. Din vezicula auditivă se va forma deci labirintul epitelial, în care se vor diferenţia structurile senzoriale vestibulară şi auditivă.

Mezenchimul înconjurător va genera învelişurile dure ale labirintului. Tot pe seama mezenchimului, prin resorbţia acestuia, iau naştere spaţiile perilimfatice.

Scanned with OKEN Scanner

APARATUL GENITAL MASCULIN

Aparatul genital masculin sau reproducător este constituit din patru grupe de structuri cu funcţii diferite:

Testiculul reprezentînd gonada masculină sau organul glandular este producător de celule germinale masculine mature (spermatozoizi) şi de hormoni sexuali (fig. 166).

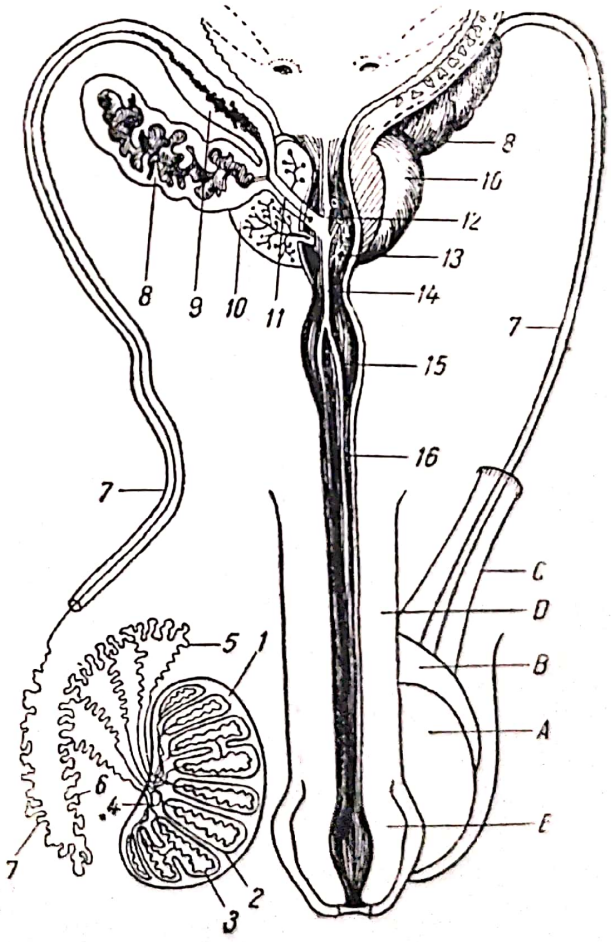

Fig. 166. Schema organelor genitale masculine:

A — testicul; *B* — capul epididimului; *C* — cordonul spermatic; *D* — penis; *E* — glandul penisului; *1* — tunica albuginee; *2* — septul testicular; *3* — tubul seminifer; *4* — mediastinul cu rete testis; *5* — canale eferente; *6* — canal epididimar; *7* — canal deferent; *8* — vezicula seminală; *9* — ampula capului deferent; *10* — glanda prostată; *11* — canal ejaculator; *12* — colinul seminal cu deschiderea utriculei prostatice; *13, 14, 16* — porţiunile prostatică, membranoasă şi peniană ale uretrei; *15* — bulbul uretrei (după Dickinson).

Scanned with OKEN Scanner

Căi de excreție — căi spermatice, care depozitează și transportă spermatozoizii de la testicul la organul copulator.

Glande accesorii anexate căilor de excreție, ce elaborează plasma seminală, care servește ca vehicul și mediu nutritiv pentru spermatozoizi.

Organul copulator (penisul) prin care spermatozoizii sînt eliminați la exterior.

HISTOGENEZĂ

Evoluția glandei genitale este, în primele începuturi, identică la ambele sexe. Mugurele glandei genitale se formează în regiunea lombară, din epiteliul celomic ce acoperă corpul lui Wolff, în partea mijlocie a feței antero-interne a acestui organ. Acest epiteliu, numit epiteliul germinativ, proliferează și se îngroașă antrenînd o dată cu el și proliferarea mezenchimului subiacent (fig. 167, *a* și *b*). Se formează astfel la suprafața corpului lui Wolff (mezonefros) o proeminență ca o mică creastă, numită *creasta germinativă Waldeyer,* care bombează în cavitatea peritoneală. Ulterior, creasta germinativă se separă de suprafața mezonefrosului printr-un șanț și astfel se formează germenul gonadei cu mezoul respectiv, prin care este legat de peretele abdominal. Acesta este denumit *stadiul indiferent al gonadei,* deși sexul genetic al embrionului este determinat încă din timpul fecundației.

Pe această creastă germinativă, între celulele epiteliului celomic, vin să se implanteze *celulele germinale primordiale* sau *gonocitele primare.* Ele provin din peretele veziculei viteline din vecinătatea alantoidei (origine entodermală), de unde migrează pe calea mezenterului dorsal al intestinului posterior în direcția gonadei.

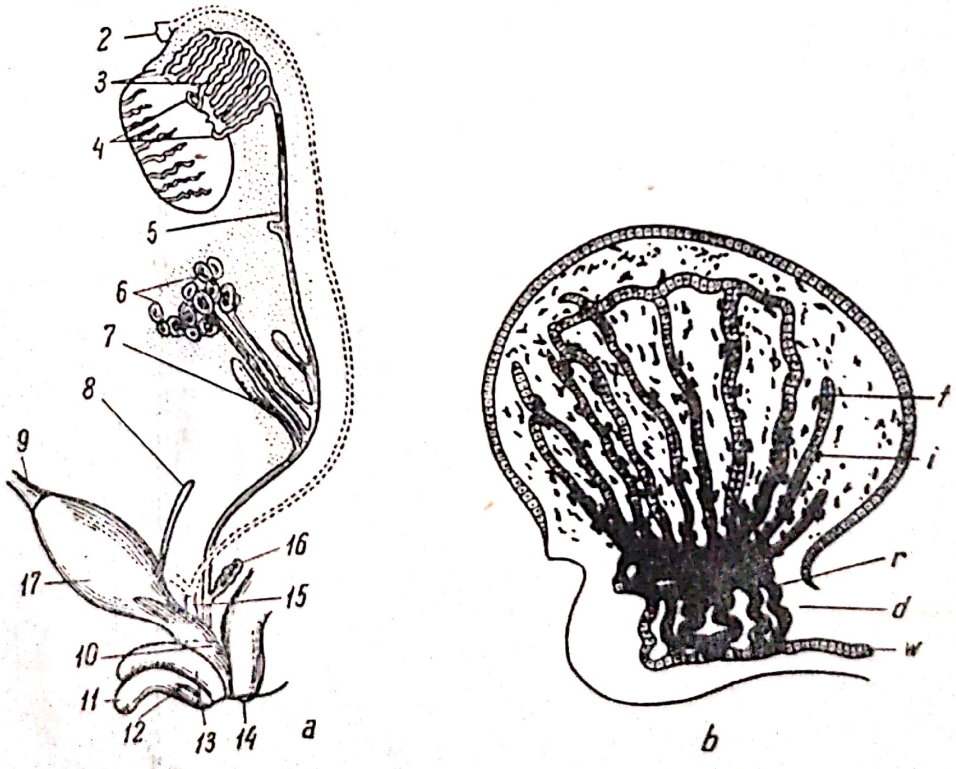

Fig. 167.
a — dezvoltarea aparatului genitourinar masculin (după Told-Hochstetter);
b — dezvoltarea testiculului (schematic după Kohn).

Ele pătrund în zona de proliferare a epiteliului celomic şi în mezenchimul înconjurător, unde se alătură cordoanelor sexuale primitive nou formate.

Din celulele germinale primare se vor forma mai tîrziu celulele fundamentale ale gonadelor (spermatozoizi sau ovule). Migrarea gonocitelor primare începe să se observe la embrionii umani de 4,5 mm şi de 31—32 somite.

Epiteliul germinativ trimite muguri ce pătrund în mezenchimul subiacent, unde proliferează sub formă de cordoane anastomozate în reţea, realizînd astfel cordoanele sexuale. Celulele derivate din epiteliul celomic vor da naştere celulelor nutritive din testicul sau din ovar.

Cordoanele sexuale sînt separate între ele prin ţesut mezenchimal. Începînd din această etapă, evoluţia glandelor sexuale se va face diferit, după cum este vorba de diferenţierea gonadei masculine sau feminine.

Testicului

La embrionul uman, testicului poate fi observat începînd cu a 7-a săptămînă de viaţă intrauterină. Cordoanele sexuale primare continuă să prolifereze şi să formeze tubii seminiferi primitivi. Apoi, în a doua parte a dezvoltării fetale, se formează la nivelul lor un lumen central.

Tubii seminiferi primari sau primitivi sînt formaţi din două tipuri de celule:

— celule mici, cubice sau cilindrice, foarte numeroase, dispuse pe mai multe straturi, şi frecvente mitoze la nivelul lor. Acestea sînt celulele epiteliului celomic;

— celule mari, sferice, mai puţin numeroase, care reprezintă celulele sexuale primitive sau gonocitele primare. Citoplasma lor este clară, cu mitocondrii granulare, cu numeroase granule viteline, şi cu nucleu mare veziculos. Diviziuni mitotice la aceste celule se observă ocazional.

Cordoanele sexuale sau tubii seminiferi primari vor da naştere la viitorii tubi seminiferi din testicul la bărbat. Din stratul gros al mezenchimului, care se interpune între epiteliul germinativ şi cordoanele sexuale va lua naştere albugineea testicului. Tot din mezenchimul situat între tubii seminiferi se vor forma celulele interstiţiale Leydig. Ele sînt deosebit de abundente între a 4-a şi a 6-a lună embrionară.

Cordoanele sexuale sau tubii seminiferi primari se alungesc şi se pun în legătură prin extremitatea lor profundă cu canaliculele urinare ale mezonefrosului, care vor forma căile de excreţie intratesticulare (tubii drepţi şi rete testis). Din canalul Wolffian al mezonefrosului iau naştere epididimul, canalul deferent şi canalul ejaculator.

Vezicula seminală ia naştere dintr-un mugure gol, ce se dezvoltă într-o zonă a porţiunii terminale a canalului Wolff.

Prostata derivă din porţiunea terminală a canalului Wolff, încorporată sinusului urogenital.

Resturi embrionare

Hidatita pediculată a lui Morgagni se găseşte situată pe capul epididimului şi provine din extremitatea cranială a canalului mezonefrotic.

Paradidimul, sau organul lui Giraldès, reprezintă un rest al unor tubi mezonefrotici, care îşi pierd conexiunile cu canalul mezonefrotic.

Hidatita sesilă reprezintă resturi din extremitatea cranială a canalului Müller.

Utricula prostatică (vagina masculină) este un vestigiu al extremităţii caudale a canalului Müller. Unii cercetători consideră că utricula prostatică s-ar forma dintr-o evaginare a sinusului urogenital.

Migrarea testicului

Către mijlocul lunii a 3-a a dezvoltării embrionare, testicului începe migrarea retroperitoneală în direcţie caudală, dar spre sfîrşitul lunii a 5-a, el se găseşte în vecinătatea inelului inghinal. În cursul lunii a 7-a, sau mai tîrziu, testicului continuă să coboare, traversează inelul inghinal şi trece deasupra rebordului osos al

Scanned with OKEN Scanner

pubelui, pătrunzînd în scrot. Testicului ajunge în scrot în momentul naşterii. Canalul de comunicare între procesul vaginal şi peritoneu (canalul peritoneo-vaginal) se obliterează la naştere sau puţin după naştere. Coborîrea testicului se acompaniază de o scurtare a gubernaculum, dar dacă această scurtare este sau nu cauza migrării testiculare, rămîne o problemă controversată.

Este probabil că migrarea testiculară să fie în parte sub controlul acţiunii hormonale gonadotrofine şi androgeni.

Un individ cu testiculii necoboriţi în scrot se numeşte criptorchid.

În timpul perioadei prepuberale cea mai mare parte din gonocite degenerează şi dispar. Înainte de pubertate se observă în tubii seminiferi numeroase celule Sertoli şi gonocite ceva mai puţine la număr, care vor da naştere spermatogoniilor. Apar succesiv spermatogonii, spermatocite şi spermatide, dar toate aceste celule degenerează fără să evolueze către spermatozoizi.

În timpul pubertăţii (10—14 ani), probabil sub influenţa hormonului gonadotrop hipofizar, spermatogoniile proliferează activ, producînd un număr mare de spermatozoizi. Simultan, celulele de sprijin sau celulele Sertoli cresc în volum şi au rolul de a nutri spermatozoizii nou-formaţi.

TESTICULUL

Generalităţi

Organ pereche, testiculul sau gonada masculină este o glandă tubuloasă compusă, suspendată prin cordonul spermatic în scrot. Prin marginea sa superodorsală, testiculul este în raport cu epididimul şi cordonul spermatic.

La omul adult, testiculul cîntăreşte între 10,5 şi 14 g şi măsoară aproximativ 4×3×2 cm. Structura şi funcţiile testiculului (spermatogenetică şi endocrină) sînt guvernate de hormonii gonadotropi ai hipofizei anterioare.

Funcţia spermatogenetică (de producere de spermatozoizi) a testiculului este iniţiată şi controlată de F.S.H. (hormon stimulator al foliculului) din anterohipofiză. Această funcţie începe la pubertate şi continuă fără întrerupere toată viaţa sexuală a masculului. Ea descreşte treptat o dată cu înaintarea în vîrstă, cînd începe şi atrofia testiculelor.

Funcţia endocrină a testiculului este reprezentată prin elaborarea de hormoni sexuali, sub acţiunea cărora se dezvoltă şi se menţin caracterele sexuale secundare masculine, precum şi creşterea şi activitatea secretorie a glandelor sexuale accesorii. Această funcţie endocrină este dependentă de hormonul luteinizant (LH) sau hormonul stimulator al celulei interstiţiale (ICSH) din lobul anterior al hipofizei. Se presupune că la nivelul testiculelor, probabil prin celulele Sertoli, se secretă hormonul estrogenic, care acţionează în sinergism cu androgenii.

În raport cu aceste două funcţii, testiculele conţin două componente structurale importante, şi anume:

1. Tubii seminiferi la nivelul cărora se produc spermatozoizii şi 2. celulele interstiţiale, care elaborează hormonul sexual masculin (testosteronul).

Scanned with OKEN Scanner

Testiculul este delimitat la periferie de o învelitoare fibroasă albă-albăstruie, rezistentă și inextensibilă, ce ține în tensiune parenchimul testicular, numită *albuginee*. Atunci cînd albugineea este secționată, parenchimul testicular herniază. Este posibil ca această presiune, care se creează în interiorul glandei, să fie necesară și să faciliteze progresiunea spermatozoizilor de-a lungul epididimului și canalului deferent.

Albugineea prezintă pe fața ei internă, de-a lungul marginii superioare a testicului, în punctul în care testiculul vine în contact cu epididimul, o condensare, un fel de con fibros, ce se proiectează în substanța organului, numită *mediastinul testicului*, sau *corpul Highmore*, sau regiunea hilului (fig. 168). În acesta, se găsesc săpate canale excretorii, vase și nervi, ce deservesc testiculul. De pe vîrful și fețele laterale ale corpului lui Highmore se desprind pereți conjunctivi sau travee, ce împart testiculul în 200—300 loji, compartimente sau *lobuli testiculari*. Aceștia au formă de piramide, cu baza dispusă spre periferia organului și vîrful spre mediastin. Albugineea, mediastinul și septurile conjunctive alcătu-

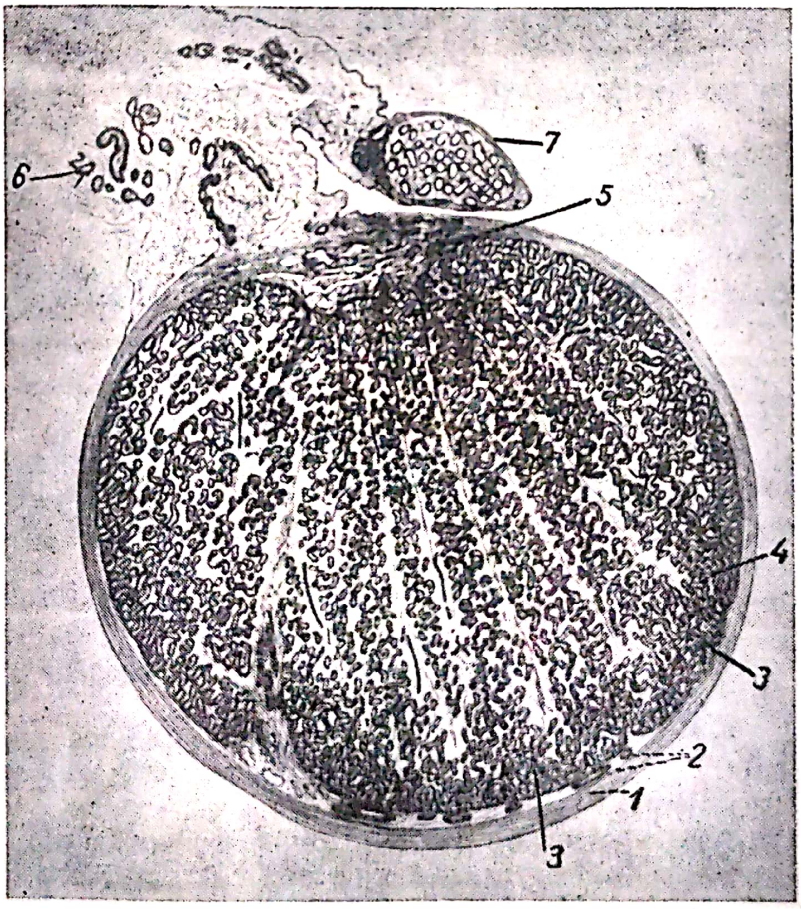

Fig. 168. Secțiune transversală prin testicul:
1 — tunica albuginee; *2* — tunica vasculosa; *3* — lobul testicular; *4* — septul testicular; *5* — rete testis; *6* — plex venos; *7* — epididim.

Scanned with OKEN Scanner

iesc scheletul fibros al testiculului. Lojile delimitate de țesutul conjunctiv conțin *parenchimul testicului*, care apare ca un țesut de consistență moale și de culoare galbenă-brună. El cuprinde ansamblul tubilor seminiferi, care reprezintă unitățile morfofuncționale ale testiculilor, producătoare de spermatozoizi. În fiecare lojă sau lobul glandular se găsesc 1—4 tubi seminiferi, iar într-un testicul se numără aproximativ 900 de tubi seminiferi. Tubii seminiferi dintr-un lobul sînt separați printr-o atmosferă de țesut conjunctiv lax, interstițial cu vase și nervi, care conțin în plus celulele interstițiale — celulele Leydig. Ansamblul lor formează *glanda interstițială* a testiculului, responsabilă de secreția hormonului sexual masculin (testosteronul).

Tubii seminiferi sînt răsuciți și înghemuiți într-un spațiu de 3 cm. Dacă sînt întinși, ei pot atinge o lungime de 30—50 cm în lobulii mici și o lungime de 1,20—1,75 m în lobulii mari. Diametrul fiecărui tub seminifer este de 0,16 mm—0,18 mm (160—180 microni). Fiecare tub seminifer începe printr-o extremitate închisă în fund de sac, la periferia lobulului. Pe traiectul lor pot prezenta mici diverticuli sau colaterale, dintre care unele se termină tot în fund de sac, în general însă diverticulii din același lobul, cît și cei din lobulii vecini, pot stabili anastomoze între ei. Către mediastinul testiculului, tubii seminiferi din fiecare lobul se unesc și se deschid într-un canal colector comun, foarte scurt, numit *tubul drept*. Tubii drepți se deschid apoi într-o rețea de canale neregulate, localizate în țesutul conjunctiv al corpului lui Highmore, numită *rete testis* sau *rețeaua lui Haller*.

Structura tubilor seminiferi

Peretele tubului seminifer este format dintr-un *epiteliu* seminal, așezat pe o *tunică conjunctivă proprie*.

Epiteliul seminal

Este un epiteliu pluristratificat constituit din celule polimorfe dispuse pe mai multe straturi, în care se găsesc două tipuri de celule (fig. 169):

celulele Sertoli cu rol de susținere și nutritiv pentru celulele seminale și

celulele seminale care prin diviziune și metamorfoză produc spermatozoizii.

Celulele Sertoli. Într-un tub seminifer cu spermatogeneză activă, celulele Sertoli de formă prismatică sînt dispuse într-un singur rînd, fiind perpendiculare pe tunica conjunctivă proprie. Polul lor apical ajunge pînă la lumenul tubului seminifer. Ele sînt în număr mai redus în raport cu celulele seminale. Contururile lor nu sînt distincte la microscopul optic și aceasta a făcut pe histologii clasici să considere că celulele seminale sînt incluse într-un sincițiu sertolian continuu. Studii de microscopie electronică au arătat însă că celulele Sertoli posedă o membrană plasmatică distinctă, iar celulele seminale sînt situate în afara acestei membrane. Uneori, extremitatea apicală a celulelor Sertoli este subțiată, alteori, lățită sau ramificată și înconjurată de spermatide pe cale de

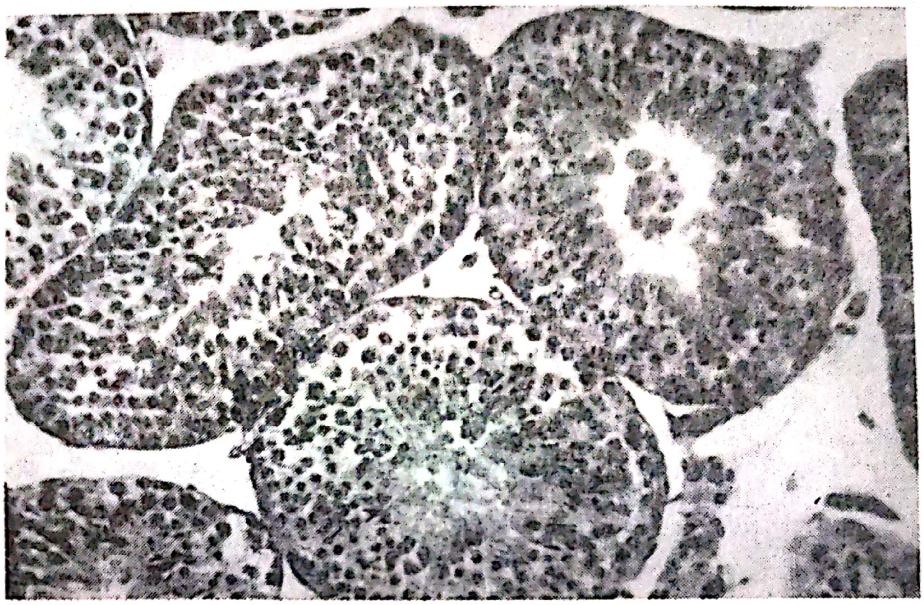

Fig. 169. Secţiune prin testicul. În tubii seminiferi, diferite faze ale spermatogenezei.

transformare în spermatozoizi. Datorită unui aspect particular al acestui ansamblu celular, ele au fost numite şi celule în candelabru, spermatoblaşti sau spermatofori. Alteori, capetele spermatozoizilor ocupă depresiuni profunde pe suprafaţa apicală a celulelor Sertoli.

În porţiunea bazală a celulei Sertoli se află nucleul mare (9—12 microni), de formă ovală sau triunghiulară, cu aspect clar, veziculos, sărac în cromatină şi cu edentaţie neregulată la nivelul membranei nucleare. Nucleul conţine un nucleol mare, sferic, care prezintă o zonă periferică sferică acidofilă şi un conţinut bazofil. Citoplasma celulelor Sertoli (fig. 170) conţine mitocondrii filamentoase mici, subţiri cu numeroase creste precum şi structuri filamentoase, dintre care unele subţiri similare cu tonofilamentele, iar altele groase. La periferia citoplasmei sînt prezenţi numeroşi corpi denşi şi lizozomi. S-au evidenţiat de asemenea structuri membranoase sub forma unui corp lamelos, constituit din reticul endoplasmatic agranular fenestrat. Prezenţa lui ar fi legată de posibilitatea ca celula Sertoli să secrete steroizi. Acelaşi aspect de reticul endoplasmatic agranular sau neted fenestrat este similar celui observat în celulele interstiţiale testiculare, în glanda adrenală şi în celulele luteinice, care sînt bine cunoscute ca celule secretoare de steroizi.

În citoplasma celulei Sertoli apar numeroase incluziuni reprezentate prin: granule de nucleoproteine, picături lipidice (fosfatide şi cerebrozide) granule de glicogen, granule de pigment (lipofuscină). Lîngă nucleu se găsesc formaţiuni cristaloide proteice, în formă de fus (cristalele lui Charcot), a căror semnificaţie este necunoscută. La microscopul electronic,

Scanned with OKEN Scanner

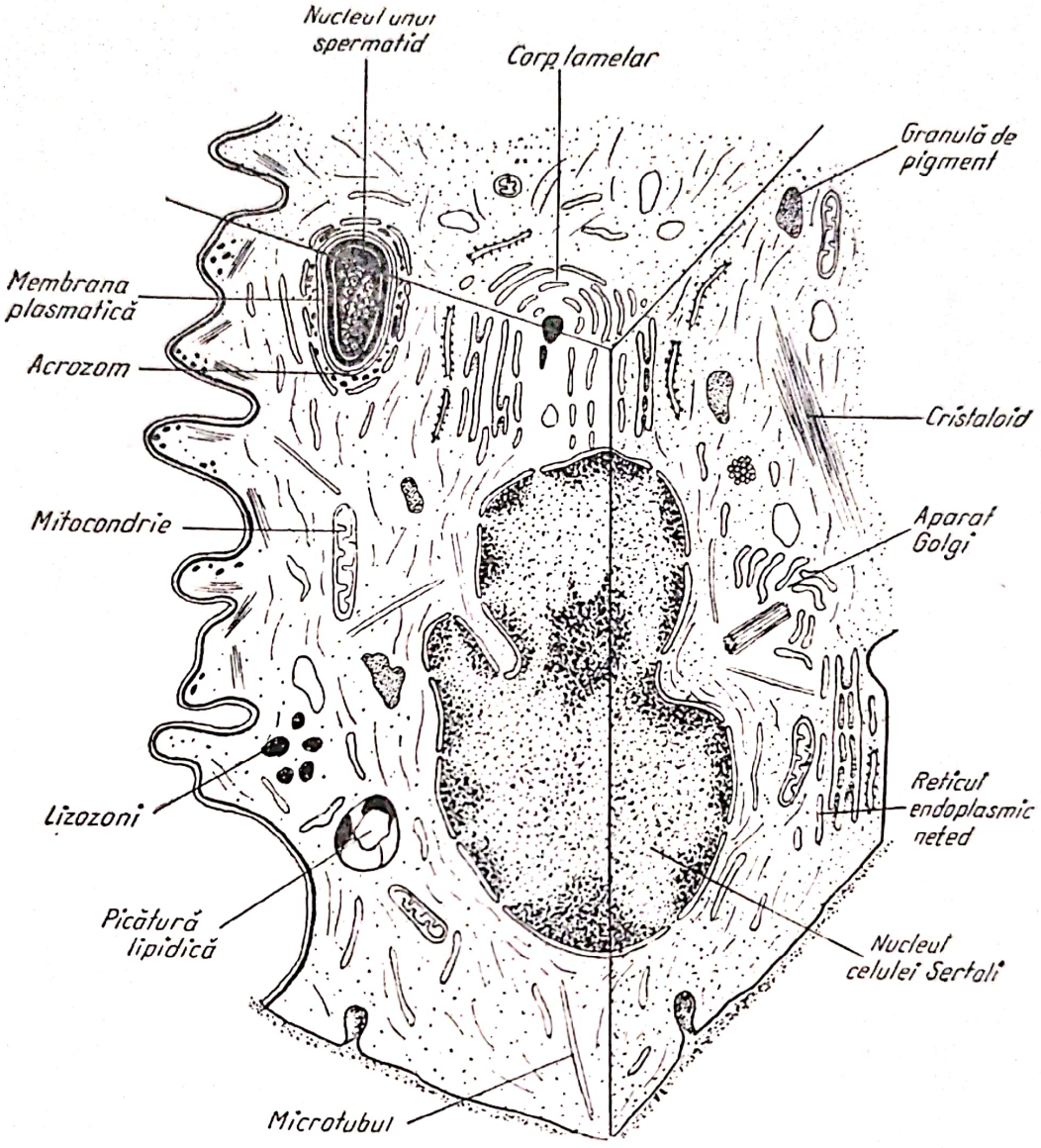

Fig. 170. Celulă Sertoli — infrastructură (schemă).

ele se prezintă sub forma unor filamente submicroscopice fine, aşezate în fascicule fusiforme.

În testiculul ectopic al adultului, sau în testiculul senil, celulele Sertoli reprezintă singura populaţie celulară a epiteliului tubilor seminiferi.

În general, celulele Sertoli constituie un suport pentru celulele seminale. Dar funcţia lor principală este aceea de a asigura nutriţia celulelor seminale, graţie produşilor rezultaţi din activitatea lor secretorie. Celulele Sertoli îndeplinesc şi o funcţie fagocitară faţă de resturile celulare rezultate în cursul spermatogenezei.

Celulele Sertoli par să aibă şi o activitate endocrină, la nivelul lor putînd fi elaboraţi hormoni steroizi estrogeni. Totodată se presupune că

celula Sertoli poate îndeplini și o funcție contractilă pentru tubul seminifer.

La nivelul celulei Sertoli se desfășoară o activitate enzimatică vie, reprezentată în special prin unele esteraze nespecifice sau unele enzime hidrolitice de tipul arilsulfatazei și a fosfatazei acide. Celulele Sertoli se divid prin amitoză. Ele sînt foarte rezistente la factori nocivi (substanțe toxice, bacterii, raze X), care pot distruge ușor celulele seminale.

Celulele seminale. Celulele seminale sau celulele spermatogenice, așezate pe mai multe rînduri, reprezintă majoritatea celulelor din epiteliul seminal. Morfologic se disting 4 tipuri de celule seminale, care reprezintă de fapt 4 stadii evolutive a uneia și aceleiași celule: a. spermatogonii; b. spermatocite; c. spermatide; d. spermatozoizi.

a. *Spermatogoniile* care reprezintă descendenții direcți ai gonocitelor, observate în cordoanele sexuale ale testiculului fetal sînt așezate într-un singur rînd la periferia tubului seminifer pe tunica conjunctivă proprie (fig. 171). Celulele sînt rotunde sau poliedrice, mici cu un diametru de 10—12 microni. Citoplasma lor puțin abundentă, bazofilă, include în ea mitocondrii, o zonă Golgi și doi centrioli. Lîngă nucleu se află formațiuni cristaloide proteice în formă de bastonaș (cristalele lui Lubarsch). După aspectul nucleului se remarcă două tipuri de spermatogonii: spermatogonii de tip A prăfoase și spermatogonii de tip B crustoase.

Spermatogoniile de tip A prăfoase prezintă un nucleu cu cromatina în repaus de aspect pulverulent. O parte din aceste celule asigură reîn-

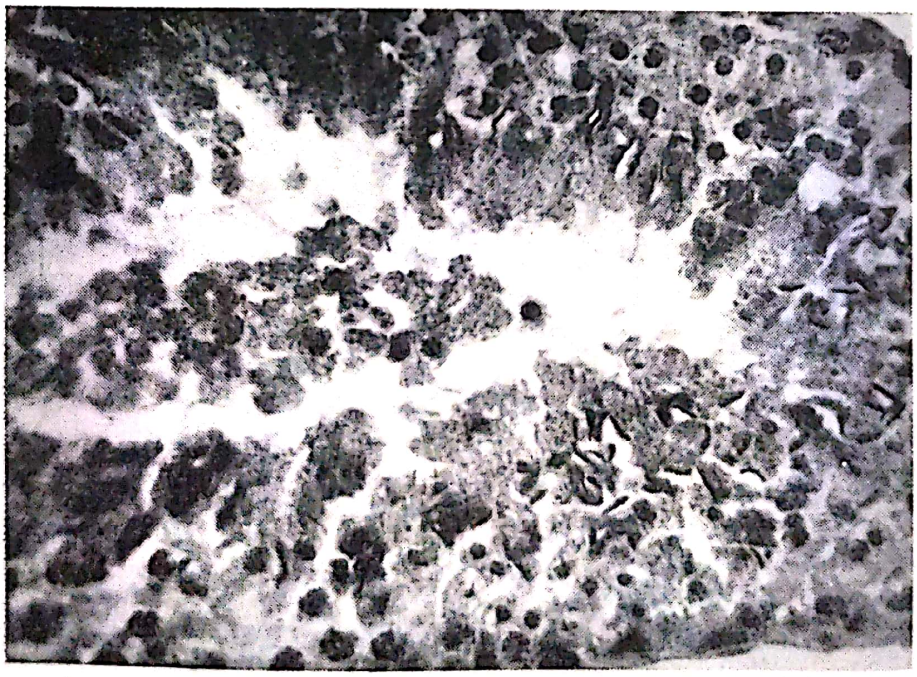

Fig. 171. Secțiune prin tubul seminifer cu diferite faze ale spermatogenezei.

Scanned with OKEN Scanner

noirea spermatogoniilor, iar altă parte vor evolua spre spermatogonii de tip B crustoase.

Spermatogoniile de tip B crustoase au nucleul cu cromatină dispusă sub formă de blocuri mari. Celulele se divid de mai multe ori prin mitoză, dînd naştere spermatocitelor primare, sau spermatocitelor de ordinul I.

b. *Spermatocitele* sînt de două tipuri: spermatocitele primare (sau de ordinul I) şi spermatocitele secundare (sau de ordinul II).

Spermatocitele primare ocupă partea centrală a epiteliului tubului seminifer, dispunîndu-se pe 2—3 rînduri deasupra spermatogoniilor (fig. 172). Ele sînt cele mai mari între celulele seminale, avînd un diametru de 17—19 microni. Forma lor este sferică sau ovală cu o citoplasmă ce conţine rare mitocondrii, o zonă Golgi destul de bine evidenţiată şi doi centrioli. Pot fi observate două aspecte funcţionale ale spermatocitelor primare: spermatocitele primare pe *cale de creştere,* ce prezintă nucleul în stare de repaus, cu cromatina sub formă de reţele şi cordoane. Spermatocitele primare pe *cale de diviziune* sînt spermatocite mari, se divid prin *meioză* şi dau naştere spermatocitelor secundare (sau de ordinul II).

Spermatocitele secundare, numite încă micile spermatocite sau celulele lui von Ebner, sînt dispuse mai aproape de lumenul tubului seminifer deasupra spermatocitelor primare de ordinul I.

Fiecare spermatocit secundar la rîndul său se divide prin *mitoză,* dînd naştere la cîte două spermatide.

Fig. 172. Tub seminifer cu diferite faze ale spermatogenezei. Celulele Leydig între tubii seminiferi.

Scanned with OKEN Scanner

c. *Spermatidele* cu un diametru mic de 9 microni sînt dispuse pe 3—4 rînduri înspre lumenul tubului seminifer (fig. 173), plasîndu-se pe extremităţile interne ale celulelor Sertoli. Nucleul lor poate fi central, globulos sau de formă ovoidă, polar. Citoplasma este slab bazofilă şi conţine numeroase mitocondrii, zonă Golgi, centrul celular, un reticul endoplasmatic neted şi incluziuni lipidice. Spermatidele posedă o bogată activitate a enzimelor lizozomale de tipul arilsulfatazei şi fosfatazei acide. La nivelul spermatidei are loc expulzia materialului citoplasmatic bogat în ARN, preluat de către celulele Sertoli pentru a fi prelucrat şi reutilizat.

Spermatidele nu se mai divid şi se transformă direct în spermatozoizi.

Modificările morfologice pe care le suferă spermatida pentru a deveni spermatozoid constituie procesul numit *spermiogeneză*.

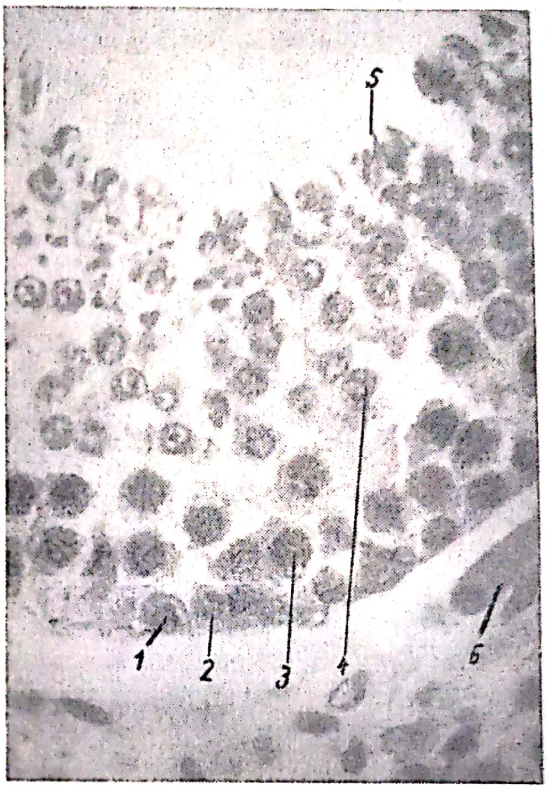

Fig. 173. Secţiune transversală prin tubul seminifer:
1 — nucleu de celulă Sertoli; *2* — spermatogonie; *3* — spermatocite primare; *4* — spermatide; *5* — spermatozoizi; *6* — celulă Leydig.

d. *Spermatozoidul* uman a fost descoperit de studentul H a m, în 1677, şi studiat de L e e u w e n h o e k e. El are forma unei celule flagelate lungă de 50—70 microni şi este format din următoarele părţi: capul, gîtul, piesa intermediară şi coada (fig. 174 şi 175).

Capul spermatozoidului cuprinde nucleul condensat al spermatidei, şi măsoară 4—5 microni lungime şi 2,5—3,5 microni lărgime. Văzut din faţă are o formă ovulară, iar din profil este de aspect filiform. Extremitatea sa anterioară este efilată, iar baza sa apare uşor turtită. În jurul nucleului se găseşte o peliculă citoplasmatică fină şi o plasmalemă periferică. Capul prezintă două segmente separate printr-o linie transversală dreaptă sau curbă. La partea anterioară a capului se găseşte un corpuscul ascuţit sau lamelos foarte mic, numit acrozom sau perforator, aplicat strîns de polul anterior al nucleului. Această formaţiune precum şi 2/3 anterioare din capul spermatozoidului sînt acoperite de o membrană subţire şi transparentă, numită coif, sau capişon cefalic, bogată în mucopolizaharide neutre.

Acrozomul spermatozoidului rozătoarelor, conţine o enzimă, hialuronidaza, care facilitează trecerea spermatozoidului în ovulă în procesul fecundaţiei.

Scanned with OKEN Scanner

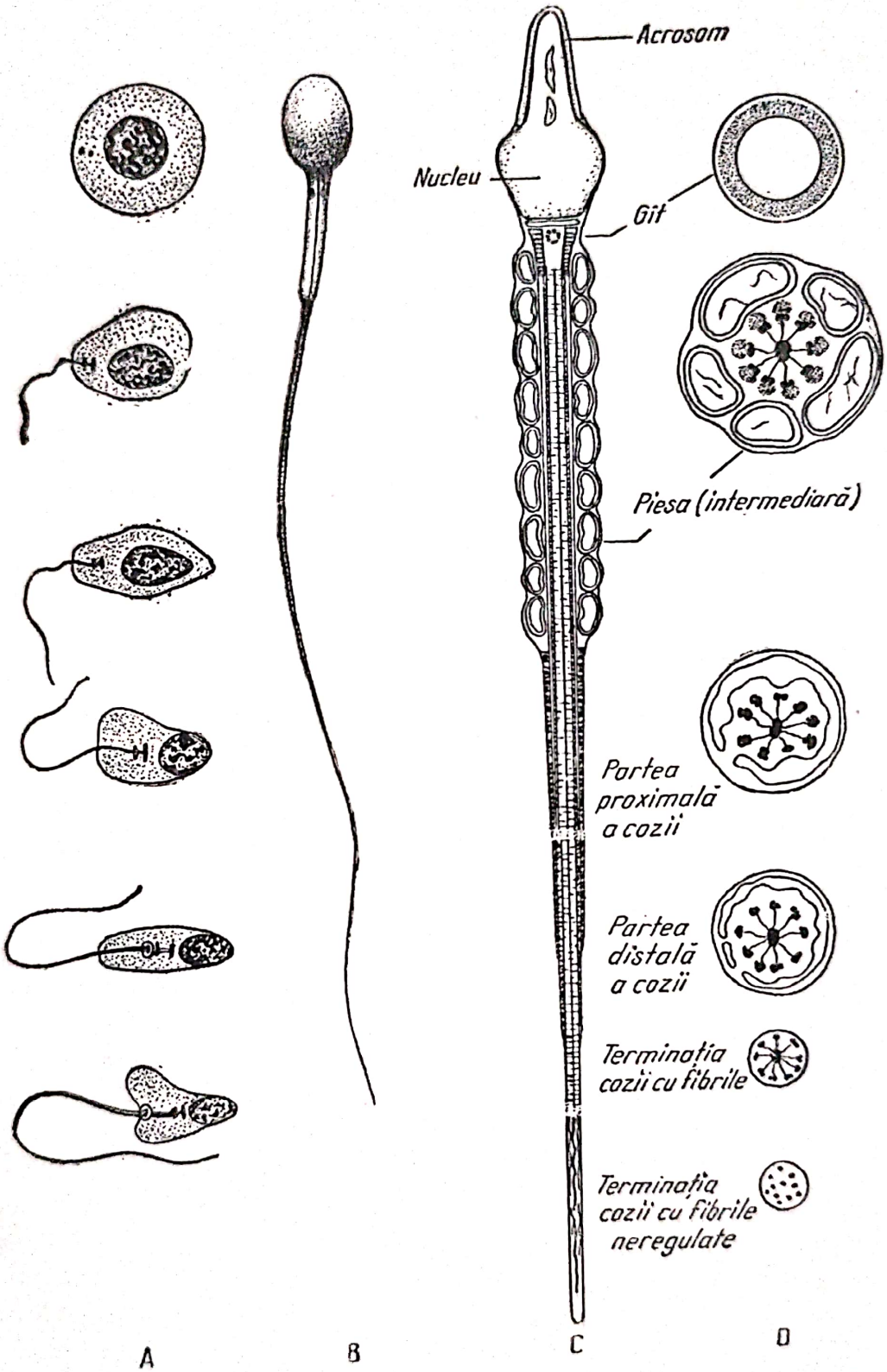

Fig. 174, Fig. 175.

A — spermiogeneza (după Leeson); *B* — structura spermatozoidului uman (după H. Stieve); *C* — infrastructura spermatozoidului uman (după A. Anberg); *D* — secțiuni transversale la diferite nivele ale spermatozoidului uman.

Scanned with OKEN Scanner

Gîtul spermatozoidului este o piesă scurtă de 0,4 microni lungime, ce unește capul cu piesa intermediară și este format din centriolul proximal care este lipit de partea posterioară a capului spermatozoidului.

Piesa intermediară (piesa de unire sau corpul spermatozoidului) lungă de 5—7 microni și largă de 1 micron este cuprinsă între doi corpusculi, dintre care unul anterior, care reprezintă jumătatea proximală a centriolului distal și altul corpusculul posterior, format din jumătatea distală a centriolului distal. În centrul piesei intermediare se află filamentul axial, înconjurat de o teacă mitocondrială răsucită în spirală, a cărui aspect și grosime variază după specie. În piesa intermediară se găsește o cantitate mare de glicogen, care reprezintă material energetic necesar motilității spermatozoizilor.

Coada spermatozoidului are o lungime de 48—55 microni și este formată la rîndul ei din trei părți; partea proximală, partea distală și partea terminală a cozii.

Coada spermatozoidului este formată din filamentul axial, ce se continuă cu cel aflat în piesa intermediară, înconjurat de un strat subțire de citoplasmă. La periferie se află membrana plasmatică, care se continuă cu membrana ce învelește piesa intermediară, gîtul și capul. Filamentul axial apare format la microscopul electronic din două filamente centrale înconjurate de 9 perechi de filamente subțiri într-un aranjament esențial identic cu cel existent la nivelul cililor. În partea proximală și distală a cozii, în jurul filamentului axial se dispune încă un înveliș fibrilar, format din fibrile groase omogene alipite la periferia celor 9 filamente duble subțiri. Cele 9 fibrile groase conțin miozină, fapt care a sugerat ideea intervenției lor în asigurarea motilității cozii spermatozoidului. Ele ar reprezenta elementele contractile, pe cînd fibrilele interioare mai subțiri ar conduce excitația de la gîtul spermatozoidului spre aparatul motor. Partea terminală a cozii este formată numai din filamentul axial, cu o dispunere neordonată a fibrilelor, care este acoperit de un înveliș subțire citoplasmatic și de plasmalema sa.

Spermatogeneza

Este procesul prin care celulele germinale inițiale, spermatogoniile, proliferează și se transformă în celule libere mobile, numite spermatozoizi. Acest proces începe la pubertate și durează de-a lungul întregii vieți sexuale a individului. El se desfășoară în două faze cu succesiune rapidă: spermocitogeneza și spermiogeneza.

Prima fază sau *spermocitogeneza* cuprinde la rîndul ei mai multe perioade, și anume (fig. 176):

— perioada de proliferare (de diviziune, multiplicare), în care sînt interesate spermatogoniile;

— perioada de creștere în care sînt implicate spermatocitele primare (sau de ordinul I);

— perioada de maturare în care sînt interesate spermatocitele primare (sau de ordinul I) și cele secundare (sau de ordinul II).

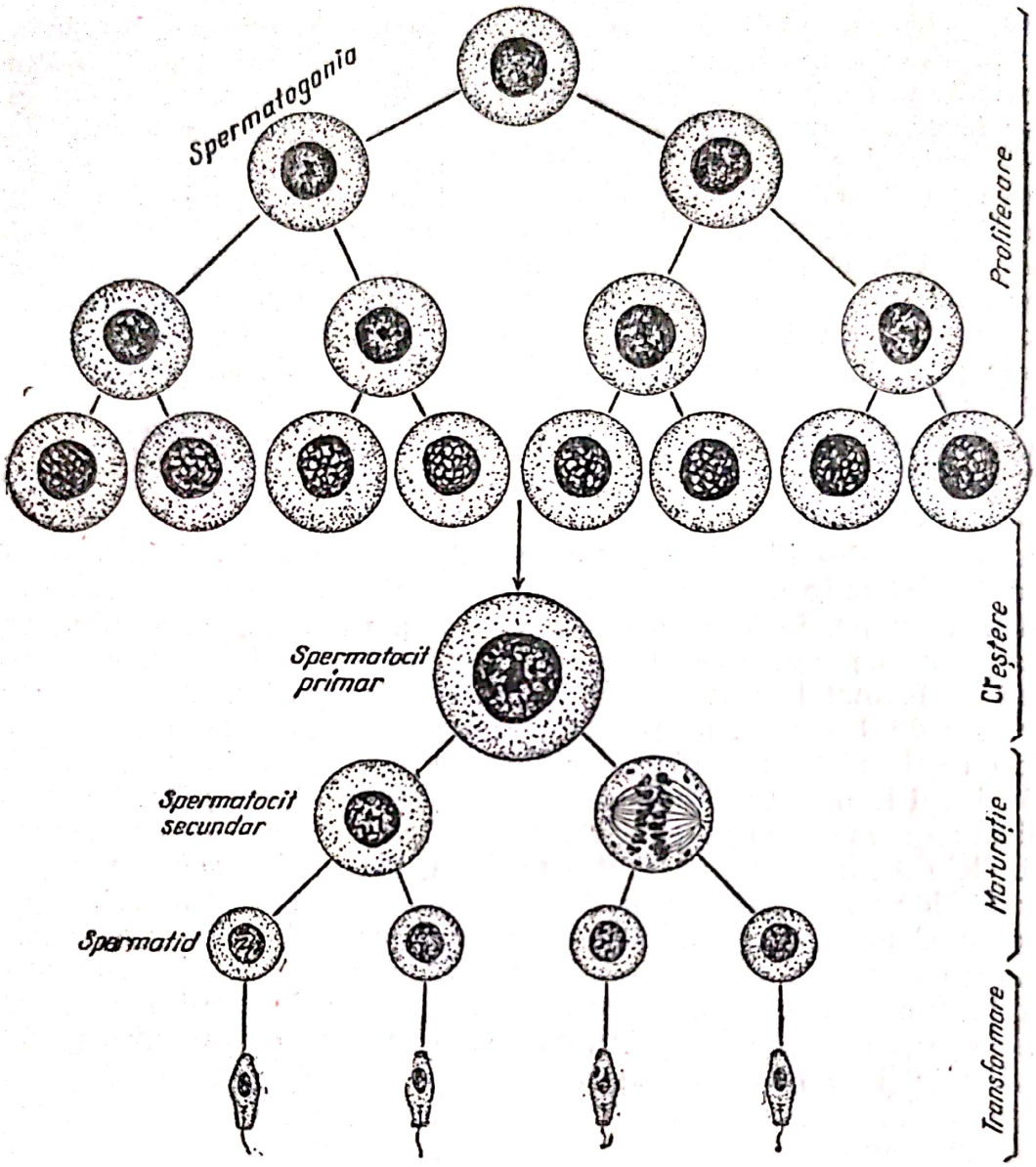

Fig. 176. Spermatogeneza — schemă.

În perioada de proliferare a spermocitogenezei, spermatogoniile de tip B cu nucleu crustos se divid mitotic sau ecuaţional, iar celulele-fiice rezultate conţin un număr complet diploid de cromozomi. Spermatogonia umană are garnitura cromozomică diploidă notată cu simbolul 2N (46 de cromozomi dintre care 44 cromozomi somatici sau autosomi şi 2 cromozomi sexuali sau gonosomi XX sau XY).

În perioada de creştere, ultima generaţie a spermatogoniilor-fiice intră într-o lungă perioadă intermitotică; nucleul şi citoplasma prin acumulare de materiale nutritive cresc considerabil în dimensiune şi se transformă în spermatocite primare sau de ordinul I. Garnitura cromozomială a acestor celule este similară cu aceea a spermatogoniei.

Scanned with OKEN Scanner

În timpul *perioadei de maturare,* spermatocitul primar (sau de ordinul I) se divide de două ori succesiv, pentru a-şi reduce la jumătate numărul de cromozomi. Aceasta are loc în cadrul unui aspect particular de diviziune, caracteristică gameţilor sexuali, numită meioza sau diviziunea heterotipică sau reducţională. Din spermatocitul primar rezultă după meioză spermatocitul secundar, care primeşte numai jumătate din numărul somatic al cromozomilor şi deci jumătate din conţinutul ADN al nucleului. Garnitura cromozomială redusă la jumătate, haploidă, din aceste celule este notată cu simbolul n (22 autosomi şi un gonosom X sau Y).

Prima diviziune a meiozei spermatocitare se caracterizează printr-o profază de lungă durată şi de un tip special, urmată de metafază, anafază şi telofază scurte.

La începutul profazei, în nucleul spermatocitelor primare apar cromozomi cu aspect de filamente lungi şi subţiri, dispuşi neordonat în cariolimfă, realizînd stadiul de *leptoten* (filamente subţiri). Apoi într-o fază mai avansată a profazei, cromozomii leptotenici se îndoaie sub formă de potcoavă, iar capetele lor se îndreaptă spre un pol al nucleului în contact cu membrana nucleară, în dreptul centrozomului din citoplasmă. Acest stadiu se numeşte buchet sau centrotaxie sau *sinapten.* Unii autori îl consideră probabil un artefact produs printr-o fixare necorespunzătoare. Urmează stadiul de *zigoten* al profazei, constituit din asocierea cromozomilor omologi materni şi paterni, 2 cîte 2, prin apariţia cromatidelor lor analoge (conjugarea cromozomilor). Rezultă astfel cromozomi bivalenţi, gemeni sau complexe sinaptinemale. Astfel în spermatocitul primar uman s-au format *23 de cromozomi bivalenţi.* Ei se dispersează neordonat în cariolimfă. În stadiul următor al profazei, numit *pachiten* (filamente cromozomice groase) partenerii din fiecare cromozom bivalent sau tetradele de cromozomi (4 cromatide) încep să se scurteze şi să se îngroaşe. Între cromozomii omologi se realizează punţi sau chiasme, prin intermediul acestora se desfăşoară fenomenul de crossing-over (de schimbare a materialului genetic printre cromozomii omologi) (a se vedea în detaliu *Histologie,* vol. I). În stadiul care urmează şi care se numeşte *diploten* (filamente duble) se produce o fisură primară la nivelul unei chiasme (un spaţiu îngust clar între parteneri) în fiecare cromozom bivalent precum şi fisuri secundare (un spaţiu îngust clar în lungul fiecărui cromozom al cromozomilor bivalenţi). Datorită acestor două feluri de fisuri, fiecare cromozom bivalent este constituit din patru subunităţi. Următorul stadiu al profazei meiotice este *diacineza,* în care se produce separarea cromozomilor după fisurare, condensarea şi deplasarea lor în cariolimfă. La sfîrşitul profazei (etapa de diacineză), membrana nucleară dispare, se organizează fusul mitotic al primei diviziuni de maturaţie, cromozomii se dispun la nivelul ecuatorului fusului în placa metafazică (23 cromozomi). Anafaza şi telofaza se desfăşoară ca şi în oricare diviziune mitotică.

Astfel în prima diviziune de maturare sau meioză a spermatocitului primar iau naştere două celule-fiice, două spermatocite secundare cu garnitura cromozomială haploidă de N-cromozomi. Un spermatocit secundar

Scanned with OKEN Scanner

conţine 22 de autosomi şi un gonosom X, iar celălalt spermatocit secundar conţine 22 de autosomi şi un gonosom Y.

Spermatocitele secundare se întîlnesc rar pe secţiunile examinate, deoarece intră rapid în a doua diviziune de maturaţie, care este o diviziune ecuaţională sau homeotipică sau mitoza propriu-zisă. Din fiecare spermatocită secundară iau naştere astfel cîte două spermatide, fiecare spermatidă avînd garnitura cromozomială haploidă de N cromozomi.

O dată cu formarea spermatidelor începe a *doua fază* a spermatogenezei, care este *spermiogeneza* sau procesul prin care spermatidele se transformă direct, fără diviziune, în spermatozoizi. Modificările morfologice pe care le suferă spermatida în trecerea ei în spermatozoid, interesează în primul rînd nucleul, zona Golgi, centriolii şi mitocondriile.

Evoluţia nucleului. Nucleul spermatidei treptat se modifică pentru a deveni capul unui viitor spermatozoid. Se produce o condensare a nucleului prin deshidratare. La mamifere, nucleul spermatidelor posedă la început o cromatină cu granulaţii fine, care apoi se aglomerează în granulaţii mari şi dense separate între ele prin spaţii clare. Se produce o conglomerare a lor într-o masă omogenă compactă şi densă. Nucleolul se fragmentează în grăunţi fini şi dispare. Volumul nucleului diminuează fără pierderea elementelor sale genetice. Nucleul sferic al spermatidei se alungeşte şi devine excentric, polar.

Evoluţia zonei Golgi. În zona Golgi apar granule în interiorul veziculelor mici. Prin fuzionare, acestea formează o granulă mare unită, un corpuscul sferic numit *acrozom,* care la început este situat în interiorul unei macrovezicule golgiene, numită *veziculă acrozomală.* Vezicula acrozomală îşi pierde apoi treptat conţinutul lichid, se apropie şi acoperă extremitatea anterioară a nucleului. Vezicula acrozomală, fiind dură şi rigidă, produce o depresiune sau o turtire a polului anterior al nucleului, în care se plasează acrozomul. Membranele veziculei acrozomale formează capişonul cefalic, ce include în el şi acrozomul. Zona Golgi rămîne foarte apropiată şi asociată cu suprafaţa veziculei acrozomale, contribuind prin noi vezicule mici, ce se unesc cu membrana veziculei acrozomale la lărgirea acestei vezicule acrozomale.

Evoluţia centriolilor. Centriolul distal este situat la suprafaţa citoplasmei şi emană un flagel (filamentul axial). Centriolul proximal, sferic, migrează şi se alipeşte de nucleu în porţiunea opusă acrozomului, antrenînd şi centriolul distal cu flagelul său. Centriolul distal se divide în două jumătăţi: jumătatea proximală a centriolului distal ia un aspect cilindric, se apropie de centriolul proximal şi devine butonul terminal.

Jumătatea distală a centriolului distal alunecă la oarecare distanţă pe filamentul axial, devenind inelul terminal. Astfel ia naştere piesa intermediară între cele două jumătăţi ale centriolului distal.

Evoluţia condrionului. Granulele mitocondriale se dispun cap la cap, pentru a forma teaca mitocondrială, care se dispune în spirală în jurul filamentului axial de la nivelul piesei intermediare a spermatozoidului. Un strat subţire de citoplasmă împreună cu membrana plasmatică a sper-

Scanned with OKEN Scanner

matidei acoperă capul, piesa intermediară și coada spermatozoidului în afară de extremitatea sa.

Citoplasma reziduală, care conține resturi ale zonei Golgi, picături lipidice și mitocondrii neutilizate, este eliminată în lumenul tubului seminifer ca un fragment celular anucleat (corpul rezidual al lui Regaud). Se crede că acești corpi reziduali sînt fagocitați de celulele Sertoli. S-a sugerat că conținutul lipidic al corpilor reziduali este utilizat de către celulele Sertoli pentru producerea hormonului steroid.

Ciclul epiteliului seminal. Procesul spermatogenezei în toate stadiile nu se întîlnește simultan în toate porțiunile tubilor seminiferi, fapt care face ca imaginea histologică a epiteliului seminal să fie diferită de la un loc la altul. La rozătoare, procesul de spermatogeneză se întîlnește sub formă de „undă". Astfel, într-o secțiune transversală a unei tub seminifer, poate fi observat un singur stadiu al spermatogenezei, la nivelul întregului epiteliu seminal respectiv. În secțiuni longitudinale însă, sînt văzute în succesiune toate stadiile spermatogenezei de-a lungul tubului seminifer. La om, regiunile activității spermatogenetice sînt intricate cu regiuni de inactivitate celulară. De aceea, stadiile ciclului epiteliului seminal nu sînt văzute distinct. Totuși, Yves Clermont, în 1963, a descris la om 6 stadii ale ciclului epiteliului seminal.

Stadiul I este caracterizat prin prezența spermatogoniilor de toate tipurile, a spermatocitelor în stadiul de pachiten al profazei meiotice și două generații de spermatide. Unele dintre spermatide reprezintă generația tînără nou-formată cu nuclei sferici și altele, generația mai matură cu nuclei alungiți, aranjate în cuiburi lîngă celula Sertoli. *Stadiul II* prezintă în componența celulară spermatocite, spermatide tinere cu nuclei sferici, ce formează o pătură compactă și regulată și spermatide mature în faza finală a dezvoltării lor. Acestea delimitează lumenul tubului seminifer, unele dintre ele fiind în etapa de eliminare a citoplasmei lor reziduale. *Stadiul III* este caracterizat prin spermatogonii și spermatocite în stadiul de preleptoten, spermatocite în pachiten și numai o generație de spermatide mature, care părăsesc epiteliul seminifer ca spermatozoizi. *Stadiul IV* conține spermatogonii, generații de spermatocite în leptoten și pachiten și o generație de spermatide cu nuclei alungiți. *Stadiul V* este caracterizat prin prezența de spermatogonii, spermatocite în tranziție de la leptoten la zigoten și o generație de spermatide cu nuclei alungiți. *Stadiul VI* corespunde unei populații celulare reprezentate prin spermatogonii, spermatocite primare și secundare, care suferă respectiv prima și a doua diviziune de maturație și o generație de spermatide cu nuclei alungiți inserați mai profund între spermatocitele în diviziune.

Durata spermatogenezei. Cercetările lui Müller și Clermont (1964) făcute cu injectarea intratesticulară a precursorului DNA radioactiv (timidină H_3), ce a fost incorporat de nucleii unor celule germinale, au reușit să aprecieze că întreaga serie de modificări de la spermatogonie la spermatozoizi ar necesita aproximativ 74 zile, luînd în considerare că spermatogeneza se întinde peste durata mai multor cicluri. Temperatura scrotală mai coborîtă decît a restului corpului, hormonii gonadotropi hipofizari și vitamina E sînt factori stimulatori ai spermatogenezei.

Jumătate din spermatozoizii, care se dezvoltă într-un testicul conțin un cromozom sexual X și jumătate de spermatozoizi prezintă un cromozom

Scanned with OKEN Scanner

sexual Y. Dacă un spermatozoid cu un cromozom X fecundează ovula, care obișnuit conține un cromozom sexual X, combinația XX duce la formarea unui embrion de sex feminin. Invers, dacă un spermatozoid cu un cromozom Y fecundează un ovul, combinația XY care rezultă va da un embrion de sex masculin. La începutul formării lor, în tubul seminifer, spermatozoizii sînt maturi morfologic, dar imaturi funcțional. Ei capătă maturitatea funcțională prin trecerea în căile spermatice, care elaborează material nutritiv pentru hrana spermatozoizilor.

Spermatozoizii își obțin energia necesară motilității lor în mod principal prin degradarea hidrocarbonaților pe calea glicolizei anaerobe. Glicogenul este prezent în jurul centriolilor, în filamentul axial (axonem) în citoplasma din jurul piesei intermediare. Totodată, la nivelul spermatozoidului s-a pus în evidență o activitate intensă pentru fosforilază și glucozo-6-fosfatază, enzime legate strîns de metabolismul glucozei.

Mișcările spermatozoidului permit înaintarea lui cu o viteză mare de 2—3 mm/min. Aceste mișcări nu sînt numai rapide, ci și puternice, spermatozoidul fiind capabil să deplaseze corpi de 10 ori mai mari ca el. Spermatozoizii umani pot fi imobilizați de anestezice (cloral), de acizi sau apă pură, care în anumite concentrații și după o durată mai lungă de acțiune pot să-i distrugă. În mediul acid (vagin și trompă) ei mor repede, iar în mediul alcalin (uter) rezistă cîteva zile (7—8 zile la femeie). De asemenea, in vitro, la temperaturi joase, spermatozoizii își păstrează vitalitatea și puterea de fecundație, în timp ce la temperaturi ridicate, acestea sînt diminuate. Acțiunea radiațiilor determină apariția de spermatozoizi anormali neviabili sau perturbarea fazelor normale ale spermatogenezei cu oprirea formării spermatozoizilor.

În testicule se produc un număr foarte mare de spermatozoizi. Astfel în fiecare cm^3 de spermă, la bărbații fertili, se găsesc aproximativ 100 milioane de spermatozoizi. Scăderea numărului de spermatozoizi la 20 milioane pe cm^3, sau mai puțin, constituie un indiciu de sterilitate masculină.

Tunica conjunctivă proprie a tubului seminal

Tunica conjunctivă proprie este formată dintr-o membrană bazală, pe care se sprijină epiteliul seminal (fig. 177). Aceasta este o membrană fină, ușor elastică cu o puternică reacție PAS pozitivă. Ea este întărită la exterior de fibre conjunctive dispuse sub formă de benzi concentrice, unite între ele prin punți oblice. Printre benzile fibrilare se găsesc celule conjunctive cu nuclei turtiți. Tot aci se găsesc și cîteva fibre musculare netede, care ajută prin contracția lor la transportul spermatozoizilor de-a lungul tubului seminifer. Microscopul electronic a arătat că tunica proprie conjunctivă a peretelui tubului seminifer este formată din trei straturi. Cel mai intern pe care se sprijină epiteliul reprezintă membrana bazală de aspect granular dens și cu o reacție intensă PAS pozitivă. Al doilea strat mijlociu este clar cu puține fibre de colagen dispuse paralel cu axul lung al tubului seminifer, lipsit de celule conjunctive și cu o reacție slabă PAS. Al treilea strat este bogat în fibre colagenice și

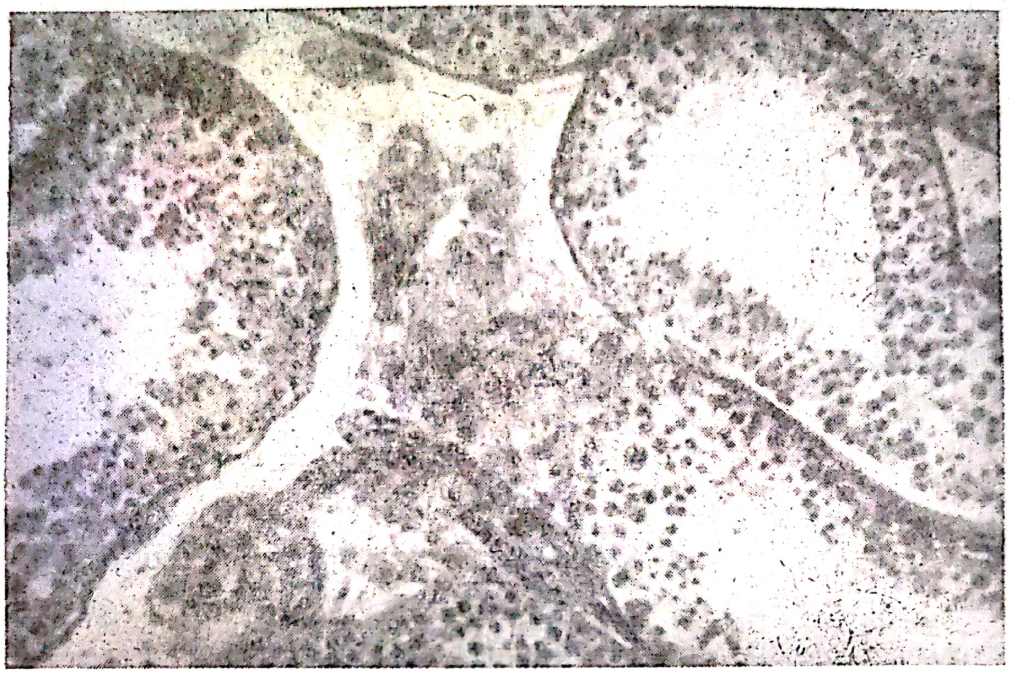

Fig. 177. Secţiune prin testicul. Între tubii seminiferi, ţesut conjunctiv interstiţial, cu grupuri de celule Leydig.

numeroase fibrocite alungite, dispuse concentric în jurul tubului seminifer.

Faţa internă a membranei bazale prezintă mici formaţiuni în formă de coşuleţ, ce cuprind în ele polul bazal al celulelor Sertoli. Peretele coşuleţelor este format din 4—5 lamele conjunctive arcuite.

Ţesutul conjunctiv al testicului

Ţesutul conjunctiv de la nivelul testiculului se organizează în următoarele formaţiuni structurale: albugineea, mediastinul testiculului sau corpul lui Highmore, septurile conjunctive interlobulare, tunica conjunctivă proprie a tubului seminifer şi ţesutul conjunctiv lax interstiţial, care separă tubii seminiferi.

Albugineea este o capsulă fibroasă ce învelește la exterior testicul, fiind formată dintr-un ţesut lamelos reprezentat din mai multe straturi de fibre conjunctive suprapuse, paralele între ele şi perpendiculare pe planurile vecine. Ea conţine şi fibre elastice, care sînt mai abundente în straturile interne, precum şi fibre musculare netede izolate sau reunite în fascicule. Acestea din urmă diminuează în cantitate o dată cu înaintarea în vîrstă.

Faţa sa externă este acoperită de o seroasă, numită tunica vaginală. Aceasta este alcătuită dintr-o foiţă internă viscerală, ce se aplică pe albuginee şi o altă foiţă externă parietală, ce conţine în ţesutul conjunctiv fibre musculare netede, ce formează cremasterul intern. Cele două foiţe ale tunicii vaginale sînt tapetate pe feţele lor ce vin în contact (faţa

externă a foiţei viscerale şi faţa internă a foiţei parietale) cu un strat de celule mezoteliale, facilitîndu-se în felul acesta alunecarea unei foiţe pe alta. În afara foiţei parietale a tunicii vaginale se găseşte un ţesut conjunctiv fibroelastic în care este cuprins muşchiul cremasterul mijlociu, cu fibre musculare netede. Peste aceasta înspre interior se află muşchiul cremasterul exterior. La suprafaţă se găseşte pielea scrotului, piele care este subţire, pigmentată, cu un ţesut conjunctiv subcutanat care este lipsit de celule grase, dar bogat în fibre musculare netede, fapt pentru care i s-a dat numele de *tunica dartos*. Suprafaţa mare a scrotului şi absenţa grăsimii din ţesutul subcutanat sînt responsabile de temperatura scrotală mai joasă decît a restului corpului, temperatură, care este favorabilă desfăşurării proceselor incipiente ale spermatogenezei.

Mediastinul testicului, sau corpul lui Highmore, este format ca şi albugineea dintr-un ţesut conjunctiv dens cu multe fibre elastice. El este străbătut de o reţea de căi de excreţie (rete testis), vase şi nervi.

Septurile conjunctive interlobulare care împart testiculul în lobuli sînt formate din ţesut conjunctivo-vascular cu fibre colagene şi mai rar elastice.

Caracterul fibros şi inextensibil al albugineei şi al septurilor interlobulare explică de ce inflamaţiile testiculare sînt extrem de dureroase.

Între tubii seminiferi se găseşte un *ţesut conjunctiv interstiţial,* care conţine, pe lîngă vase şi nervi, cîteva fibre colagene şi diferite tipuri de celule conjunctive reprezentate prin: fibroblaşti, macrofage, celule mast, cîteva celule mezenchimale nediferenţiate. Printre acestea apar unele celule diferenţiate, numite *celule interstiţiale* sau *celulele Leydig* (fig. 178), care constituie în ansamblu glanda interstiţială a testiculului sau glanda endocrină a testiculului, responsabilă de elaborarea hormonului sexual masculin (testosteronul). Acest hormon ţine sub dependenţa sa caracterele sexuale secundare masculine, cum ar fi: creşterea perilor, caracterele somatice şi psihice ale masculului precum şi dezvoltarea şi activitatea secretorie a glandelor anexate sistemului genital masculin.

Celulele interstiţiale sau *celulele Leydig* sînt rare în testiculul de om, şobolan şi cobai şi mai dese la porc şi la mistreţ.

Celulele Leydig se găsesc mai rar izolate şi mai frecvent în grămezi, în jurul capilarelor sanguine (v. fig. 170, 173, 174, 178). Citoplasma lor este bogată în incluziuni ce apar, ca: granule proteice, granule lipoide (ester de colesterol, picături de grăsimi neutre), granule de glicogen şi granule pigmentare de lipofuscină, care cresc în cantitate o dată cu înaintarea în vîrstă. Prezenţa granulelor pigmentare în celulele interstiţiale este legată de procesul secreţiei de hormoni steroizi. S-au găsit de asemenea în citoplasma acestor celule formaţiuni cristaloide proteice în formă de bastonaş (cristaloidele lui Reinke), care sînt proprii testiculului uman. Organitele celulare comune sînt reprezentate printr-o zonă Golgi, mitocondrii numeroase în formă de bastonaş, de 0,5 microni diametru, cu creste lamelare şi tubuli, precum şi un abundent reticul endoplasmic agranular. La nivelul membranelor reticulului endoplasmic agranular s-au evidenţiat enzime cu rol principal în biosinteza hormonului steroid-testosteronul, şi anume

Scanned with OKEN Scanner

Fig. 178. Secţiune transversală prin canalul epididimar:
1 — epiteliu pseudostratificat prismatic cu stereocili; *2* — stromă conjunctivo-musculară.

17-hidroxilaza şi 17-desmolaza. În celulă mai prezintă o vie activitate şi o altă enzimă, beta-hidroxi-steroid-dehidrogenaza, care intervine activ în sinteza şi secreţia de steroizi. La nivelul testiculului uman normal pot fi observate trei tipuri de celule Leydig adulte, care reprezintă trei stadii evolutive ale unei singure celule.

Tipul I are o formă poligonală sau rotundă. Nucleul este mic cu membrană groasă, cu cromatină abundentă şi nucleoli mari. Citoplasma fin granulară şi acidofilă conţine frecvente picături de lipide fine. Bazofilia perinucleară, reacţia pentru colesterol, citocromoxidaza, succindehidrogenaza, leucilaminopeptidaza, lipaza, esteraza, 3-beta-hidroxi-steroiddehidrogenaza şi acidul ascorbic au fost găsite moderat pozitive. Fosfataza alcalină, fosfataza acidă, 5-nucleotidaza, fosfoamidaza şi glucozo-6-fosfataza au fost găsite negative.

Tipul II este o celulă poliedrică şi de talie mai mare. Nucleul are o membrană groasă şi 1—2 nucleoli. Citoplasma mai puţin acidofilă prezintă vacuole mici periferice, granule de pigment, cristale şi granule PAS pozitive, rezistente la diastază şi o cantitate mai scăzută de acid ascorbic. Reacţiile pentru lipide şi colesterol au fost intense. Conţinutul în enzime s-a prezentat similar cu acela din tipul I de celulă Leydig.

Tipul III cu diametrul cel mai mare prezintă un nucleu picnotic, iar citoplasma este parţial sau total plină de vacuole cu conţinut lipidic. Reacţiile histochimice sînt slabe sau negative.

Scanned with OKEN Scanner

Ca origine se semnalează că celulele Leydig iau naştere din unii fibroblaşti de aspect fusiform, aflaţi între tubii seminiferi, care au şi fost numiţi pentru aceasta precursorii celulelor Leydig. S-au descris două cicluri în dezvoltarea celulelor Leydig: un ciclu fetal şi un ciclu puberal.

În viaţa fetală, celulele interstiţiale iau o dezvoltare importantă în luna a 4-a, regresează apoi spre naştere. Este posibil ca dezvoltarea celulelor interstiţiale ale testiculului în viaţa fetală să fie datorită gonadotrofinei placentare. Celulele se atrofiază în perioada prepuberală şi se dezvoltă din nou la pubertate. Celulele Leydig sînt mai puţin afectate de ligatura canalului deferent sau de creşterea temperaturii şi mai puţin sensibile la acţiunea razelor X.

Vascularizaţia testicului

Irigaţia testiculului este asigurată de artera spermatică internă, care se ramifică în mediastin şi septurile conjunctive interlobulare, dînd ramuri mici, care se termină în reţele capilare în jurul tubilor seminiferi. Venele acompaniază arterele corespunzătoare. Reţele de capilare limfatice sînt demonstrate în ţesutul conjunctiv interstiţial între tubii seminiferi.

Inervaţia testiculului

Este dată de terminaţii nervoase simpatice, ce provin din plexul hipogastric. Fibrele nervoase pătrund în testicul prin mediastin, putînd fi urmărite în jurul tubilor seminiferi.

CĂILE SPERMATICE

Căile spermatice sînt reprezentate prin totalitatea canalelor excretorii, care încep în testicul, dînd urmare tubilor seminiferi şi se termină în uretră. Ele depozitează şi conduc spermatozoizii la exterior. Se disting: *căi de excreţie intratesticulare* — tubi drepţi, rete testis sau reţeaua lui Haller — şi *căi de excreţie extratesticulare* — epididim, canal deferent şi canal ejaculator.

Tubii drepţi

Tubii seminiferi dintr-un lobul, în număr de 3—4, se deschid într-un canal colector acum drept, numit tubul drept, care este lung de 200—400 microni şi larg de 20—90 microni. În zona de trecere între tubul seminifer şi tubii drepţi, celulele sexuale descresc în număr şi apoi dispar total rămînînd numai celulele Sertoli. Acestea formează o teacă continuă, care la capătul tubului drept se transformă într-un epiteliu simplu cu celule cubice, care se sprijină pe un perete fibros. Celulele epiteliale conţin în citoplasma lor picături de grăsime.

Reţeaua lui Haller sau rete testis

Rete testis continuă tubi drepţi, fiind formată dintr-un sistem de canale neregulate intercomunicante, săpate în ţesutul fibros al mediastinu-

Scanned with OKEN Scanner

lui testicului. Aceste canale au diametrul de 20—300 microni și sînt intricate cu vase și nervi. În jurul acestor canale se găsesc fibre conjunctive, fibre elastice și puține fibre musculare netede. Ele sînt căptușite de un epiteliu simplu polimorf, constituit din celule pavimentoase, alternînd cu celule cubice sau prismatice, care pe secțiune transversală dau un aspect stelat acestor canale. Unele din celule sînt prevăzute cu un flagel prins de un centriol distal și conțin picături de grăsime în citoplasma lor.

Epididimul

Conurile eferente. Din rete testis, pleacă 10—15 canale eferente, care după un scurt traiect rectiliniu se înghemuiesc, formînd mase mici în formă de conuri, numite *conurile eferente* sau lobulii epididimului, al căror ansamblu constituie capul epididimului. Ele prezintă o lungime de 4—6 cm și un diametru de 600 de microni. Lumenul canalelor eferente are un contur festonat, fiind căptușit de un epiteliu simplu, format din celule cubice, ce alternează cu un epiteliu bistratificat, alcătuit din celule prismatice, ce prezintă la polul lor apical cili mobili sau cinocili. Acești cili vehiculează spermatozoizii, care încă nu prezintă mișcări proprii. Celulele neciliate prezintă o activitate secretorie, ce începe de la pubertate. Citoplasma acestor celule este încărcată cu picături de grăsime, granule de secreție și granule pigmentare. Produsul de secreție servește pentru nutriția spermatozoizilor. Epiteliul conurilor eferente se sprijină pe o membrană proprie conjunctivă în jurul căreia se dispune o tunică musculară netedă circulară.

Canalul epididimar. Conurile eferente se deschid în canalul epididimar. Acest canal este extrem de încolăcit și formează în totalitate corpul și coada epididimului. Întins, el are o lungime de 6—7 m, iar diametrul ei este de 0,4 mm, fiind mai mare la origine decît la terminare.

Epididimul este acoperit la periferie de o prelungire a tunicii albuginee a testicului, care este mai subțire și trimite prelungiri septale printre lobulii conurilor eferente și ansele canalului epididimar. Această tunică conjunctivă ce înconjură capul, corpul și coada epididimului este acoperită în cea mai mare parte de foița viscerală a seroasei vaginale testiculare.

Din punct de vedere structural, canalul epididimar constă dintr-un înveliș epitelial, o membrană bazală și un strat subțire de fibre musculare dispuse circular. Epiteliul este prismatic pseudostratificat, ce delimitează un contur circular regulat. Celulele prismatice prezintă la polul lor apical cili lungi de aproximativ 50 microni, izolați sau fuzionați, nevibratili, numiți stereocili. În citoplasmă, imediat deasupra nucleului, se găsește aparatul Golgi. Mai aproape de suprafața liberă, citoplasma include granule de secreție, picături de grăsime și incluziuni pigmentare. Aceste incluziuni părăsesc celula printre stereocili, reprezentînd produsul de secreție, ce are un rol nutritiv pentru spermatozoizi, declanșînd și activînd mișcările acestora. În partea distală a canalului epididimar, epiteliul devine treptat mai puțin înalt. Din loc în loc apar interpuse celule mici bazale.

Scanned with OKEN Scanner

Porţiunea proximală a canalului epididimar împreună cu rete testis şi canalele eferente intervin în reabsorbţia din produsul excretor al testiculelor atît a lichidului în exces, cît şi a substanţelor străine, aflate în acest lichid. Reabsorbţia de lichid la nivelul epididimului creează o presiune negativă, care facilitează transportul spermatozoizilor de la tubul seminifer la epididim.

Canalul deferent

Este un conduct musculomembranos, care continuă canalul epididimar şi apoi merge în lungul cordonului spermatic în abdomen. În porţiunea lui terminală, înainte de deschiderea veziculelor seminale, acest canal se dilată, formînd ampula canalului deferent. Canalul deferent are un lumen mai larg şi un perete mai gros decît al canalului epididimar. El prezintă o lungime de 40 cm şi un diametru de 2 mm, la nivelul epididimului, lărgindu-se treptat în porţiunea terminală pînă la 4 mm. Acest conduct este alcătuit dintr-o tunică internă care este mucoasa, o tunică mijlocie musculară (fig. 179, 180) şi o tunică conjunctivo-elastică sau adventiţială. Mucoasa este formată dintr-un epiteliu prismatic pseudostratificat şi un corion bogat în fibre elastice. Prezenţa acestora permite formarea de pliuri longitudinale la nivelul mucoasei, care determină conturul festonat al acestui canal văzut în secţiune transversală. Epiteliul este diferit după variatele regiuni ale canalului deferent. În partea iniţială a canalului, el se aseamănă cu epiteliul canalului epididimar prevăzut cu stereocili. Apoi, în tot lungul lui, epiteliul devine neciliat şi mai puţin înalt. În afară de celulele prismatice superficiale, se găsesc din loc în loc şi celule cubice, mici, bazale de înlocuire. În general, celulele superficiale prezintă o activitate secretorie mult mai redusă în comparaţie cu cea întîlnită în epididim.

Tunica musculară are o grosime de 1 mm, fiind constituită dintr-un strat mijlociu circular flancat de cîte un strat intern şi extern longitudinal. Straturile extern şi mijlociu sînt foarte dezvoltate, în timp ce stratul intern este subţire, cu excepţia porţiunii terminale a canalului unde este mai aparent. În afara tunicii musculare se găseşte o tunică externă adventiţială de ţesut conjunctiv lax. În ampula canalului deferent, lumenul se lărgeşte, musculatura este mai subţire şi mai puţin ordonată ca dispoziţie; mucoasa devine mult cutată (cute foarte adînci şi ramificate, similare acelor existente la nivelul veziculelor seminale). Epiteliul acestei mucoase prezintă caractere de activitate secretorie. Celulele epiteliale sînt clare şi conţin granule de secreţie.

Canalul ejaculator

Acest canal începe de la confluenţa canalelor deferente şi a veziculelor seminale, străbate prostata şi se deschide pe verum montanum al uretrei prostatice. El are o lungime de 1—2 cm şi un diametru de 0,2 mm.

Scanned with OKEN Scanner



Fig. 179. Secțiune transversală prin canalul deferent.

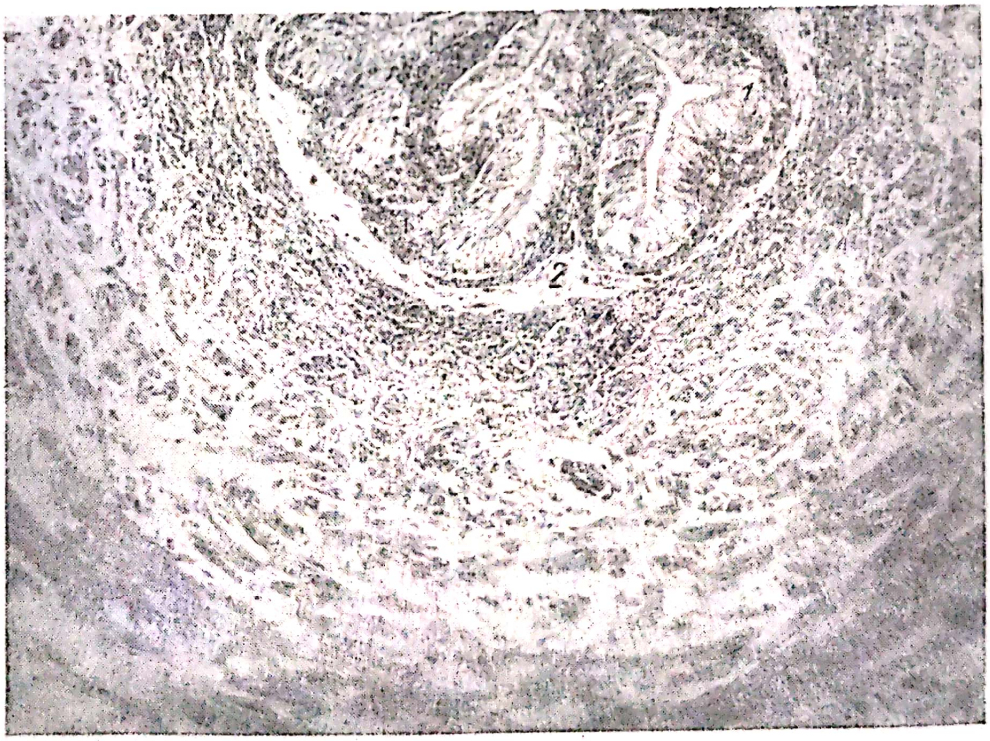

Fig. 180. Secțiune transversală prin canalul deferent:
1 — epiteliu pseudostratificat prismatic; *2* — corion;
3 — tunica musculară.

Scanned with OKEN Scanner

Mucoasa prezintă mici depresiuni separate între ele prin creste joase şi subţiri, similare cu acelea ale ampulei canalului deferent. Peretele dorsomedial al canalelor conţine o serie de buzunăraşe de natură glandulară, constituind vezicule seminale accesorii. Epiteliul care învelește canalele ejaculatorii este un epiteliu prismatic, pseudostratificat, dotat cu funcţiuni glandulare. Celulele sale conţin o cantitate mare de granule de pigment galben. Aproape de deschidere, epiteliul devine un epiteliu de tranziţie, continuîndu-se cu cel al uretrei.

GLANDELE AUXILIARE

Sînt glandele asociate căilor de excreţie testiculare şi sînt reprezentate prin: veziculele seminale, prostata şi glandele bulbouretrale.

Veziculele seminale

La masculul matur sexual, veziculele seminale sau glandele veziculare, sînt două tuburi sinuoase, mamelonate, de 8—12 cm lungime, care prezintă diverticule simple sau ramificate pe traiectul lor.

Fig. 181. Secţiune transversală prin vezicula seminală. Pliurile intricate ale mucoasei.

Întrucît veziculele seminale provin din două evaginări ale capătului prostatic al ampulei canalului deferent, au o structură similară cu aceasta din urmă.

Vezicula seminală este constituită dintr-o tunică internă sau *mucoasa*, o tunică mijlocie sau *musculara* şi o tunică externă sau *adventiţia* (fig. 181).

Mucoasa formează un sistem intricat de cute sau pliuri primare subţiri, care se ramifică în cute secundare şi terţiare. Acestea se proiectează departe în lumen şi se anastomozează frecvent una cu alta. În acest mod iau naştere numeroase cavităţi de diferite dimensiuni separate una de alta prin pereţi subţiri, ramificaţi. Deşi pe secţiuni, multe din ele par a fi izolate, toate cavităţile se deschid în lumenul larg al veziculei seminale. În unele din ele se observă invaginaţiuni asemănătoare glandelor. Acest aspect foarte cutat permite veziculei seminale să posede o suprafaţă mare

Scanned with OKEN Scanner

de secreţie. Epiteliul mucoasei veziculei seminale este pseudostratificat şi conţine două tipuri de celule: a) *celule bazale,* mai puţine la număr, cu un corp stelat, cu nucleu bogat în cromatină şi o citoplasmă densă cu organite neregulat distribuite; b) *celule principale* cubice sau prismatice joase. Nucleul este aşezat central şi conţine 1—2 nucleoli. Membrana plasmatică de la polul apical este prevăzută cu numeroşi microvili. Citoplasma celulelor epiteliale superficiale conţine granule secretorii, incluziuni lipidice (probabil fosfolipide) şi un pigment lipocrom galben, care apare la pubertate şi creşte o dată cu înaintarea în vîrstă. Organitele celulare intracitoplasmatice comune sînt bine reprezentate printr-un bogat reticul endoplasmic rugos, de multe ori aşezat lîngă grupuri de mitocondrii. În zona Golgi situată supranuclear predomină macroveziculele. Pot fi văzuţi în lumen produşi de secreţie coagulaţi acidofili, numiţi simpexioni sau calcosferiţi.

Epiteliul se sprijină pe un corion, format dintr-un strat subţire de ţesut conjunctiv bogat în fibre elastice, care se întinde şi în axul pliurilor.

Tunica musculară subţire este indistinct împărţită într-un strat intern circular şi altul extern longitudinal. Tunica musculară, prin contracţia ei, ajută ieşirea lichidului seminal sub formă de jet.

Tunica externă, *adventiţia,* este un strat de ţesut conjunctiv lax subţire, care conţine mulţi ganglioni simpatici mici.

Structura şi funcţia veziculelor seminale sînt controlate de hormonul testicular sau testosteronul, aflat în circulaţia sanguină, şi care descresc o dată cu vîrsta. De aceea, dimensiunea şi forma acestor structuri variază considerabil cu vîrsta. Produsul secretat de veziculele seminale — lichidul seminal — este o secreţie groasă, vîscoasă, gălbuie, ce serveşte drept vehicul pentru spermatozoizi, el conţinînd şi substanţe nutritive, ce hrănesc spermatozoizii.

Produsul de secreţie al veziculelor seminale este eliminat în canalul ejaculator la sfîrşitul ejaculării. El este coagulat în căile genitale femele de către un ferment prostatic, numit veziculaza.

Multă vreme s-a considerat că veziculele seminale sînt depozite pentru spermatozoizi. În mod normal, ele sînt lipsite de spermatozoizi. După moarte, spermatozoizii pot fi conservaţi vii mai mult de 24 ore în interiorul lor.

Castrarea este urmată de atrofia epiteliului veziculei seminale. Administrarea de extract testicular restabileşte însă funcţia secretorie a veziculelor seminale.

PROSTATA

Prostata este o glandă voluminoasă, tubuloacinoasă compusă, care înconjură porţiunea iniţială a uretrei (uretra prostatică). Puţin dezvoltată la naştere şi în prima copilărie, atinge dezvoltarea sa completă la 20—25 ani. Cu vîrsta, prostata suferă o hipertrofie senilă, manifestată

Scanned with OKEN Scanner

prin hipertrofia stromei. Glanda prostatică este constituită dintr-o *stromă* și un *parenchim* glandular (fig. 182).

Stroma este reprezentată printr-o capsulă musculofibroasă care acoperă glanda la periferie și care trimite de pe fața sa internă pereți conjunctivo-musculari, ce împart parenchimul glandei în 30—50 lobuli glandulari, bine individualizați anatomic și funcțional.

Parenchimul prostatei constă din trei grupe de glande, de dimensiuni diferite, aranjate concentric în jurul uretrei.

Primul grup glandular (glandele mucoasei) este localizat în țesutul periuretral și este format din glande mici, a căror canale foarte scurte se deschid în multe puncte în jurul lumenului uretrei.

Al doilea grup (glandele submucoase) este de dimensiuni medii, iar canalele lui iau un drum arcuat asemănător celor din al treilea grup și se deschid în marginile posterioare ale sinusurilor uretrale.

Al treilea grup (glandele externe), care produce cantitatea cea mai mare de secreție, formează masa principală. Forma lui este variată. Se pot prezenta formațiuni glandulare tubulare sau alveolare largi, simple sau ramificate. De cele mai multe ori lumenul lor este anfractuos, datorită mucoasei care trimite prelungiri papilare ce se cutează și se ramifică. Acinii glandulari sînt formați dintr-un epiteliu prismatic pseudostratificat. Citoplasma celulelor conține numeroase granule secretorii, în majoritate de natură lipidică, granule de pigment și multe enzime, printre care mai activă este fosfataza acidă.

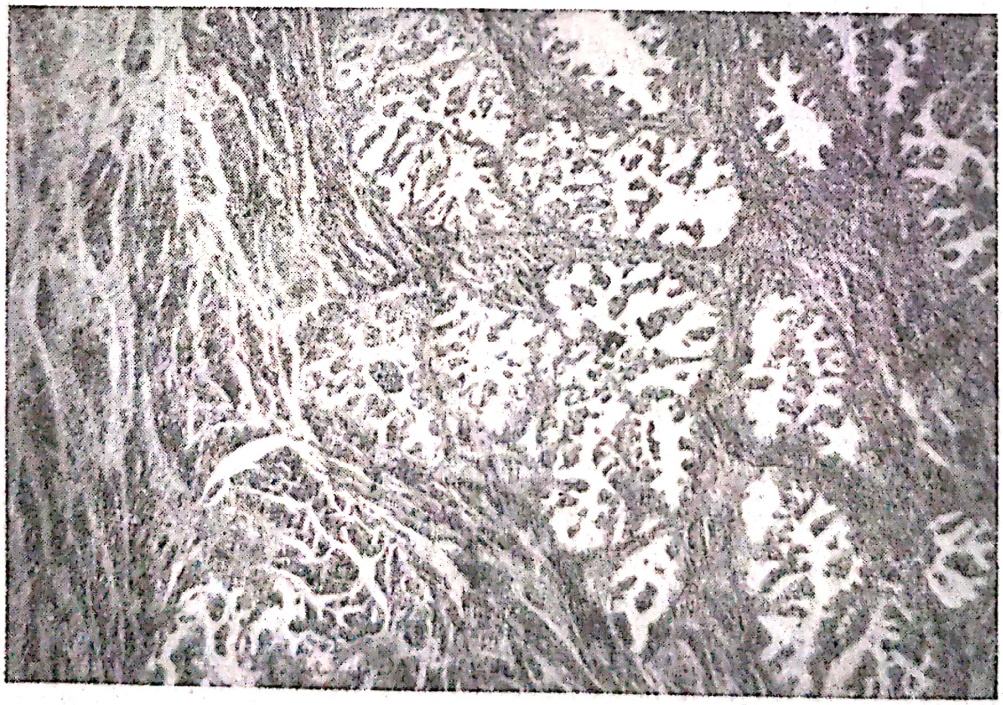

Fig. 182. Prostată. Formațiuni glandulare separate printr-o stromă conjunctivo-musculară.

Scanned with OKEN Scanner

La baza celulelor prismatice se află un strat discontinuu de celule cubice mici. În cavităţile alveolelor prostatice ale bărbaţilor mai vîrstnici, se văd obişnuit mici calculi, produşi prin condensarea produsului de secreţie în straturi concentrice infiltrate cu săruri calcare. Aceşti calculi au primit denumirea de *simpexionii lui Robin,* sau nisipul prostatic (fig 183) sau calcosferiţi. Celulele epiteliale se sprijină pe un corion subiacent abundent bogat în capilare sanguine.

Vascularizaţia şi inervaţia. Vasele sanguine prostatice se ramifică în capsule şi trabecule, dînd naştere la reţele capilare, ce înconjură unităţile secretorii ale glandei.

Vasele limfatice, care încep în stroma glandei sub formă de fante, urmează calea vaselor sanguine.

Fibrele nervoase sînt în special fibre amielinice şi postganglionare care merg la muşchii netezi, vasele sanguine şi epiteliu. Puţine fibre mielinice sînt probabil senzoriale.

Testosteronul produs de testicule determină dezvoltarea completă a glandei prostatei. Secreţia prostatei este un lichid subţire, opalescent cu o uşoară reacţie alcalină. Lichidul conţine proteine, granule fine lipidice în suspensie, celule descuamate, simpexioni şi enzime (fosfataza acidă).

Produsul de secreţie al glandei prostatei conţine şi o cantitate crescută de fosfatază acidă, care poate apărea în cantităţi mici şi în torentul sanguin. În cazuri de carcinom de prostată, cantităţi mari de fosfatază acidă sînt frecvent eliminate din prostată în torentul sanguin. Funcţia fosfatazei acide din secreţia prostatei nu se cunoaşte, dar eliminarea ei în cu-

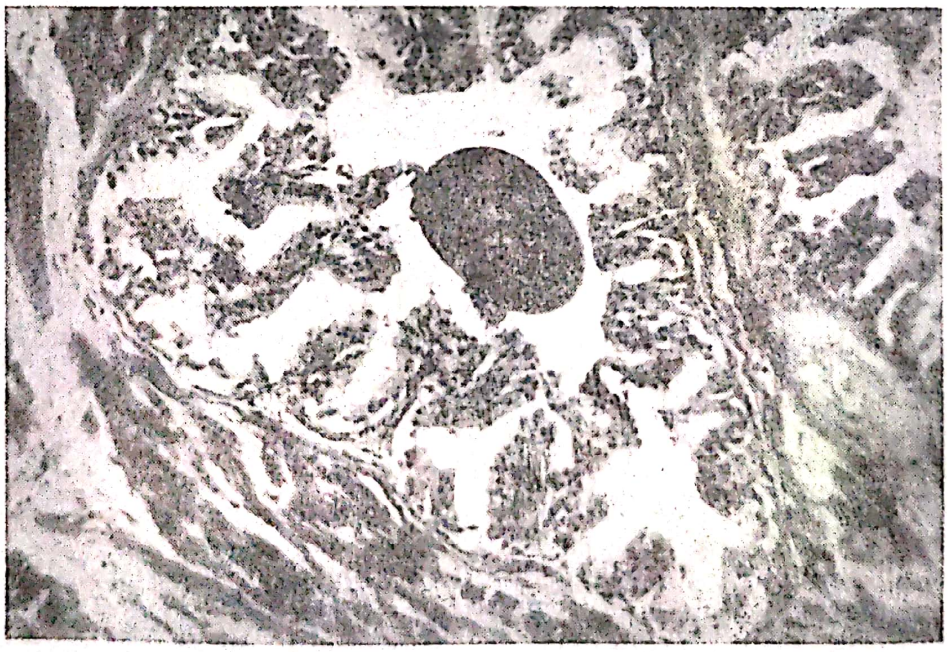

Fig. 183. Formaţiune glandulară cu simpexion.

Scanned with OKEN Scanner

rentul circulator facilitează diagnosticarea tumorilor maligne, provenite din celulele secretorii ale glandei prostate.

Dezvoltarea completă a prostatei și a veziculei seminale este dependentă de producerea hormonului sexual masculin (testosteronul). Castrarea masculilor maturi sexuali este urmată de diminuarea în dimensiune și înălțime a celulelor secretorii ale prostatei și veziculelor seminale.

Administrarea de testosteron restaurează la animalele castrate dimensiunea și funcția secretorie a acestor celule. O serie de cancere a glandei prostatei involuează prin castrare, deoarece în lipsa testosteronului, chiar celulele epiteliale maligne ale glandei prostate își diminuează funcția secretorie și activitatea lor proliferativă.

S-a constatat de asemenea că injecția de estrogeni la masculii normali schimbă forma celulelor epiteliale ale acestor glande, care devin celule turtite nesecretorii: în schimb ei determină hipertrofia stromei musculare și pereții veziculelor seminale.

Glandele bulbouretrale

Glandele bulbouretrale, glandele lui Cowper, sînt două glande tubuloalveolare compuse, mici, de mărimea unui sîmbure de cireașă, situate în țesutul conjunctiv periuretral. Canalele lor se deschid în partea posterioară a uretrei cavernoase. Ea este similară cu o glandă mucoasă. Celulele care căptușesc alveolele glandulare sînt în formă cubică sau prismatică, cu nucleii bazali rotunzi, care se turtesc cînd acinii sînt destinși de produsul de secreție.

Citoplasma acestor celule conține picături mici de mucoid, incluziuni în formă de fus, ce se colorează cu coloranți acizi și sferule coloidale de dimensiuni variate.

Conductele excretorii sînt căptușite de un epiteliu pseudostratificat, care se aseamănă cu acela al uretrei. Printre celulele epiteliale care căptușesc aceste conducte pot apărea din loc în loc buzunărașe glandulare accesorii mici, care au structura glandelor lui Littre a uretrei.

Masa glandulară este înconjurată de o stromă conjunctivă, ce conține fibre elastice, abundente fibre musculare netede și chiar fibre musculare striate, care ajută la expulzarea secreției în momentul ejaculării.

Secreția acestor glande este clară și vîscoasă, asemănătoare cu mucusul, servind ca un lubrifiant al uretrei. Spre deosebire de mucusul adevărat, această secreție formează un precipitat cu acidul acetic.

ORGANUL COPULATOR (penisul)

Organul copulator este format din uretră în jurul căreia sînt dispuși trei corpi cilindrici de țesut erectil, dintre care doi *(corpii cavernoși)* sînt dispuși unul lîngă altul pe fața dorsală a uretrei și un al treilea *(corpul spongios)* învelește de jur împrejur uretra.

Scanned with OKEN Scanner

La extremitatea inferioară și anterioară, se află o proeminență numită gland, iar la extremitatea superioară și posterioară se află proeminența sau bulbul penisului.

Fiecare corp cavernos este înconjurat de o teacă de țesut conjunctiv densă, de 1 mm grosime, care se numește tunica albuginee. Aceasta este constituită din fibre colagene dispuse într-un strat intern circular și un strat extern longitudinal. Ele sînt acompaniate de rețele elastice. Între cei doi corpi cavernoși, straturile fibroase se unesc pentru a forma un sept median. Acest sept median este complet și mai gros lîngă rădăcina penisului, în timp ce distal el se subțiază și este traversat de numeroase fante prin care cei doi corpi cavernoși comunică între ei.

Țesutul erectil al corpului cavernos al penisului este un sistem sau rețea de spații vasculare neregulate, interpus între arterele aferente și venele eferente. Spațiile cavernoase sînt mai largi în zona centrală a corpilor cavernoși decît la periferie, unde ele treptat diminuează în dimensiune. Trabeculele ce delimitează rețeaua vasculară sînt constituite din fascicule colagene groase, fibroblaste, rețele elastice și fibre musculare netede. Suprafața lor internă este căptușită cu un endoteliu, care continuă pe acela al arterelor și venelor respective. La rîndul său, corpul spongios posedă o albuginee mult mai subțire, care conține și fibre musculare netede, dispuse circular în stratul său intern. În partea centrală a corpului spongios, sistemul vascular este constituit din lacune sanguine, care prezintă în general aceleași dimensiuni. Trabeculele dintre ele conțin fibre elastice mai numeroase, în timp ce fibrele musculare netede sînt relativ rare. Lacunele sanguine ce ocupă axul corpului spongios trec treptat în plexul venos al mucoasei uretrale.

Cele trei formațiuni erectile ale penisului sînt acoperite la exteriorul albugineei de o teacă conjunctivă, care conține multe fibre elastice, numită fascia penisului. În afara fasciei penisului este un strat de țesut areolar, extrem de lax, care nu conține grăsime și în care se găsesc vasele sanguine, limfatice și nervi.

Pielea care acoperă penisul este subțire și puternic pigmentată, cu glande sudoripare, sebacee și peri, care sînt prezenți numai la rădăcina penisului. La nivelul glandului, pielea formează o îndoitură, numită prepuțiu. Suprafața internă a prepuțiului și glandului sînt în întregime lipsite de peri, dar conțin un număr de glande sebacee modificate, numite glandele lui Tyson.

Scanned with OKEN Scanner

APARATUL GENITAL FEMININ

Aparatul genital feminin sau aparatul de reproducere este compus dintr-un organ pereche care este *ovarul* sau gonada feminină responsabilă de formarea gameților femeli, și dintr-o serie de conducte sau căi genitale reprezentate prin *trompele uterine, uterul* și *vaginul.* La acestea se adaugă unele formațiuni externe care sînt grupate în cadrul *organelor genitale externe:* labiile mari și mici, clitorisul. Datorită relației funcționale cu tractul genital, din grupa organelor genitale mai face parte și *glanda mamară.*

OVARUL

Ovarele sînt organe perechi, situate în cavitatea pelviană în fosa ovariană, de o parte și de alta a uterului, în partea posterioară a ligamentelor largi, de care sînt atașate printr-un fald al peritoneului, numit mezoovarium. Ele mai sînt legate de uter și printr-un ligament propriu, numit ligamentul uteroovarian și sînt acoperite parțial de pavilionul trompei uterine.

Histogeneza ovarului și originea foliculilor. Ovarele se dezvoltă din așa-numitele „creste genitale" sau „gonade embrionare". Prima perioadă de dezvoltare este comună cu a perioadei masculine. Crestele genitale reprezintă de fapt îngroșări bilaterale ale suprafeței epiteliului celomic intraembrionar, ce acoperă ventrolateral mezonefrosul între ductele wolffiene și rădăcina mezenterului dorsal. În porțiunea mijlocie a epiteliului acestor creste „epiteliul germinal" se îngroașe o dată cu sosirea la nivelul lui a unor celule mari, rotunde, *celule germinative primordiale* sau *gonocitele primare.* Acestea sînt observate pentru prima oară în pereții (endodermul) sacului vitelin la embrionul uman de 3 săptămîni, de unde apoi migrează pe calea mezenterului dorsal spre regiunea gonadică. Scurt timp după ce gonocitele primare ating crestele genitale (a 5-a săptămînă), ele invadează mezenchimul subiacent împreună cu celulele epiteliului germinativ, dînd naștere *cordoanelor sexuale primare.* În acest moment, gonocitele primare se înconjură de celulele epiteliale turtite, care derivă fie din celulele epiteliului germinativ, fie din celulele mezenchimului subiacent, fie pe seama amîndorora, printr-un fenomen de inducție exercitat de către celulele germinative asupra elementelor adiacente.

În timpul migrării lor spre gonade, celulele germinative pot fi deosebite de celulele somatice sau de cele ale epiteliului germinativ prin mărimea lor, prin conți-

APARATUL GENITAL FEMININ

Aparatul genital feminin sau aparatul de reproducere este compus dintr-un organ pereche care este *ovarul* sau gonada feminină responsabilă de formarea gameţilor femeli, şi dintr-o serie de conducte sau căi genitale reprezentate prin *trompele uterine, uterul* şi *vaginul.* La acestea se adaugă unele formaţiuni externe care sînt grupate în cadrul *organelor genitale externe:* labiile mari şi mici, clitorisul. Datorită relaţiei funcţionale cu tractul genital, din grupa organelor genitale mai face parte şi *glanda mamară.*

OVARUL

Ovarele sînt organe perechi, situate în cavitatea pelviană în fosa ovariană, de o parte şi de alta a uterului, în partea posterioară a ligamentelor largi, de care sînt ataşate printr-un fald al peritoneului, numit mezoovarium. Ele mai sînt legate de uter şi printr-un ligament propriu, numit ligamentul uteroovarian şi sînt acoperite parţial de pavilionul trompei uterine.

Histogeneza ovarului şi originea foliculilor. Ovarele se dezvoltă din aşa-numitele „creste genitale" sau „gonade embrionare". Prima perioadă de dezvoltare este comună cu a perioadei masculine. Crestele genitale reprezintă de fapt îngroşări bilaterale ale suprafeţei epiteliului celomic intraembrionar, ce acoperă ventrolateral mezonefrosul între ductele wolffiene şi rădăcina mezenterului dorsal. În porţiunea mijlocie a epiteliului acestor creste „epiteliul germinal" se îngroaşe o dată cu sosirea la nivelul lui a unor celule mari, rotunde, *celule germinative primordiale* sau *gonocitele primare.* Acestea sînt observate pentru prima oară în pereţii (endodermul) sacului vitelin la embrionul uman de 3 săptămîni, de unde apoi migrează pe calea mezenterului dorsal spre regiunea gonadică. Scurt timp după ce gonocitele primare ating crestele genitale (a 5-a săptămînă), ele invadează mezenchimul subiacent împreună cu celulele epiteliului germinativ, dînd naştere *cordoanelor sexuale primare.* În acest moment, gonocitele primare se înconjură de celulele epiteliale turtite, care derivă fie din celulele epiteliului germinativ, fie din celulele mezenchimului subiacent, fie pe seama amîndorora, printr-un fenomen de inducţie exercitat de către celulele germinative asupra elementelor adiacente.

În timpul migrării lor spre gonade, celulele germinative pot fi deosebite de celulele somatice sau de cele ale epiteliului germinativ prin mărimea lor, prin conţi-

nutul lor bogat în fosfatază alcalină, conținut ce scade la scurt timp după ce ele au atins crestele genitale. Gonocitele apar ca celule rotunde sau poliedrice cu un diametru de 30 microni, cu un nucleu veziculos central și cu o citoplasmă bogat echipată cu ribozomi dispuși în rozete sau tetrade, cu rare vezicule de reticul endoplasmic neted, rare mitocondrii și picături lipidice. Pînă în acest moment al dezvoltării, gonadele embrionare nu pot fi diferențiate sexual cu mijloacele actuale de investigație. O dată cu începutul diferențierii sexuale, spre gonada masculină sau feminină, cordoanele germinative primordiale se detașează de epiteliul germinativ, se atrofiază și dispar. La sexul feminin, resturi din ele persistă sub formă de *rete ovarii* în perioada fetală sau rudimentar în regiunea hilului ovarian la adulți. Acest puseu abortiv este urmat de o proliferare secundară a epiteliului germinativ, care va invada mezenchimul sub forma unor cordoane epiteliale mai compacte, numite *cordoanele lui Valentin și Pflüger*. În curînd, prin proliferarea stromei mezenchimale gonadice, cordoanele sexuale secundare pflügeriene sînt fragmentate în grămezi formate din una sau mai multe *gonocite secundare*, înconjurate de celule epiteliale turtite.

După o fază de proliferare mitotică, începînd cu luna a 2-a de viață intrauterină, gonocitele secundare din corticală devin *ovogonii*. Acestea sînt celule mai mici decît precedentele, cu un nucleu excentric, cu nucleoli evidenți. La microscopul electronic, nucleul ovogoniei prezintă o dublă membrană cu pori, un conținut dispersat de aspect fibrilar sau granular și nucleoli mari de aspect reticulat. Citoplasma conține mitocondrii mari cu creste paralele, un reticul endoplasmic neted puțin dezvoltat și ribozomi în apropierea zonei Golgi, care este situată juxtanuclear (fig. 184). Prin contrast, celulele somatice din jur au nucleolul cu cromatină mai condensată pe lîngă membrana nucleară (fig. 184).

Fig. 184. Ovogonie. Infrastructură. Nucleu cu material fibrilar dispersat și nucleul de aspect reticulat. În citoplasmă, mitocondrii rare și reticul endoplasmic neted redus (după Baker și Franchi).

nutul lor bogat în fosfatază alcalină, conținut ce scade la scurt timp după ce ele au atins crestele genitale. Gonocitele apar ca celule rotunde sau poliedrice cu un diametru de 30 microni, cu un nucleu veziculos central și cu o citoplasmă bogat echipată cu ribozomi dispuși în rozete sau tetrade, cu rare vezicule de reticul endoplasmic neted, rare mitocondrii și picături lipidice. Pînă în acest moment al dezvoltării, gonadele embrionare nu pot fi diferențiate sexual cu mijloacele actuale de investigație. O dată cu începutul diferențierii sexuale, spre gonada masculină sau feminină, cordoanele germinative primordiale se detașează de epiteliul germinativ, se atrofiază și dispar. La sexul feminin, resturi din ele persistă sub formă de *rete ovarii* în perioada fetală sau rudimentar în regiunea hilului ovarian la adulți. Acest puseu abortiv este urmat de o proliferare secundară a epiteliului germinativ, care va invada mezenchimul sub forma unor cordoane epiteliale mai compacte, numite *cordoanele lui Valentin și Pflüger*. În curînd, prin proliferarea stromei mezenchimale gonadice, cordoanele sexuale secundare pflügeriene sînt fragmentate în grămezi formate din una sau mai multe *gonocite secundare*, înconjurate de celule epiteliale turtite.

După o fază de proliferare mitotică, începînd cu luna a 2-a de viață intrauterină, gonocitele secundare din corticală devin *ovogonii*. Acestea sînt celule mai mici decît precedentele, cu un nucleu excentric, cu nucleoli evidenți. La microscopul electronic, nucleul ovogoniei prezintă o dublă membrană cu pori, un conținut dispersat de aspect fibrilar sau granular și nucleoli mari de aspect reticulat. Citoplasma conține mitocondrii mari cu creste paralele, un reticul endoplasmic neted puțin dezvoltat și ribozomi în apropierea zonei Golgi, care este situată juxtanuclear (fig. 184). Prin contrast, celulele somatice din jur au nucleolul cu cromatină mai condensată pe lîngă membrana nucleară (fig. 184).

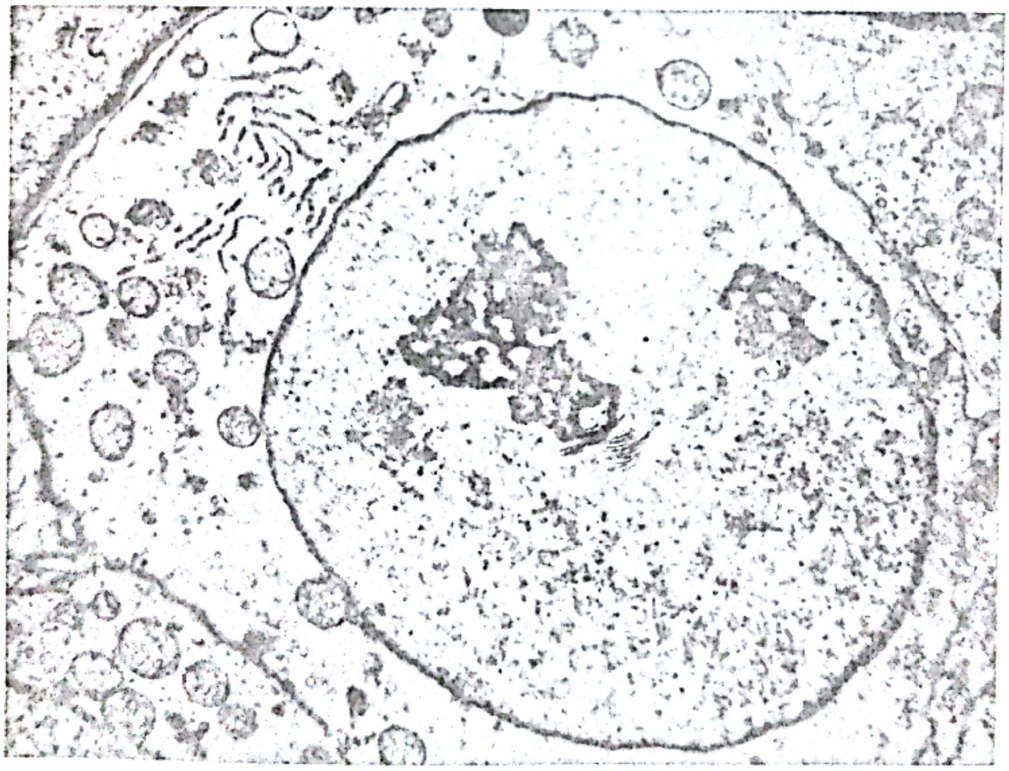

Fig. 184. Ovogonie. Infrastructură. Nucleu cu material fibrilar dispersat și nucleul de aspect reticulat. În citoplasmă, mitocondrii rare și reticul endoplasmic neted redus (după Baker și Franchi).

Activitatea mitotică din ovarul de embrion uman este maximă între săptămîna a 8-a (cînd embrionul uman are 17 mm) și a 20-a (embrionul de 160 mm), după care diminuează treptat, pentru a înceta la naștere. În toată această perioadă, o parte din ovogonii vor intra în profaza unei diviziuni reducționale (meioză), devenind *ovocite primare*, iar altele vor degenera. Deși multiplicarea ovogoniei încetează la om aproximativ în luna a 6-a, ovogoniile pot coexista cu ovocitele primare în diferite stadii ale profazei meiozei în tot cursul vieții embrionare și fetale. La naștere însă, ovogoniile dispar complet, iar în ovarul de nou născut, elementul germinativ va fi reprezentat numai de ovocite primare, aflate mai ales în stadiul diploten al meiozei. Desăvîrșirea meiotică are loc după pubertate și se efectuează ciclic, pentru cîte un singur ovocit, începînd cu prima ovulație (prima menstruație).

Prima diferențiere ultrastructurală între ovogonie și ovocitul primar în stadiile foarte timpurii de dezvoltare se caracterizează prin faptul că membrana nucleară a ovocitului devine ondulată, prezentînd pliuri largi și evaginări care fac să crească suprafața de schimb a membranei. În interiorul nucleului pot fi observate aspecte morfologice diferite, care caracterizează diferitele stadii ale profazei meiotice. Aceste transformări vor fi descrise pe larg la paragraful care tratează procesul de ovogeneză.

În prezent există încă unele controverse în legătură cu *formarea celulelor sexuale în ovarul adult*. Se admite posibilitatea formării ovogoniilor prin persistența în ovarul activ a liniei de celule germinale migrate din sacul vitelin pe toată durata vieții sexuale active a femeii. Dar totodată este discutată și ideea că aceste celule degenerează și în acest caz formarea lunară ciclică de noi ovogonii s-ar efectua pe seama epiteliului germinativ. Cele mai multe dovezi vin în sprijinul primei ipoteze, deoarece s-a stabilit că la mamifere viața de reproducere începe cu un anumit stoc de ovocite, care nu se mai multiplică după naștere. Prezența mitozelor din epiteliul germinativ în perioada imediat premergătoare estrului pare să fie mai mult rezultatul unei stimulări estrogenice sau a unui răspuns la creșterea volumului ovarian și la dezvoltarea foliculilor. În acest sens, termenul de „epiteliu germinativ" utilizat pentru epiteliul de acoperire al ovarului este incorect, dar se folosește în continuare pentru că a intrat în uzanță. De altfel și faptul că unele chisturi sau tumori care se dezvoltă din epiteliul de acoperire al ovarului sînt diferite ca morfologie și evoluție de tumorile derivate din celulele granuloase (care se știe că își pot avea originea în celulele epiteliale sau crestele genitale, sau în stroma gonadală), vine încă o dată în sprijinul teoriei cu privire la originea extragonadală a celulelor sexuale.

Organizarea generală. Forma și mărimea ovarelor variază în raport cu vîrsta, cu modificările ciclice, fiziologice pe care le suferă diferitele formațiuni din structura sa. La nou-născut și copil, ovarele au o formă cilindrică cu o suprafață netedă, atingînd dimensiuni de 2,6 cm la primul, și respectiv 2,50/0,87/0,42 cm la al doilea. La adult, organul devine ovoid ca o migdală mare de 5/3/1,5 cm, prezentînd periodic înainte de ovulație o suprafață mai mult sau mai puțin mamelonată și brăzdată de cicatrici la femeile mai în vîrstă.

Ovarele sînt acoperite la suprafață de mezoteliul mezoovarului. La embrion și nou-născut, el este înlocuit cu un epiteliu simplu cilindric. Epiteliul devine cubic după pubertate și este numit impropriu *„epiteliu germinativ"*.

Pe o secțiune transversală prin ovar se pot observa două zone: o zonă centrală în continuarea hilului, de formă neregulată, cu aspect lax și foarte vascularizată, numită *zona medulară*, care este înconjurată de o zonă externă de grosime variabilă, mai compactă, numită *zona corticală*. În

Activitatea mitotică din ovarul de embrion uman este maximă între săptămîna a 8-a (cînd embrionul uman are 17 mm) și a 20-a (embrionul de 160 mm), după care diminuează treptat, pentru a înceta la naștere. În toată această perioadă, o parte din ovogonii vor intra în profaza unei diviziuni reducționale (meioză), devenind *ovocite primare*, iar altele vor degenera. Deși multiplicarea ovogoniei încetează la om aproximativ în luna a 6-a, ovogoniile pot coexista cu ovocitele primare în diferite stadii ale profazei meiozei în tot cursul vieții embrionare și fetale. La naștere însă, ovogoniile dispar complet, iar în ovarul de nou născut, elementul germinativ va fi reprezentat numai de ovocite primare, aflate mai ales în stadiul diploten al meiozei. Desăvîrșirea meiotică are loc după pubertate și se efectuează ciclic, pentru cîte un singur ovocit, începînd cu prima ovulație (prima menstruație).

Prima diferențiere ultrastructurală între ovogonie și ovocitul primar în stadiile foarte timpurii de dezvoltare se caracterizează prin faptul că membrana nucleară a ovocitului devine ondulată, prezentînd pliuri largi și evaginări care fac să crească suprafața de schimb a membranei. În interiorul nucleului pot fi observate aspecte morfologice diferite, care caracterizează diferitele stadii ale profazei meiotice. Aceste transformări vor fi descrise pe larg la paragraful care tratează procesul de ovogeneză.

În prezent există încă unele controverse în legătură cu *formarea celulelor sexuale în ovarul adult*. Se admite posibilitatea formării ovogoniilor prin persistența în ovarul activ a liniei de celule germinale migrate din sacul vitelin pe toată durata vieții sexuale active a femeii. Dar totodată este discutată și ideea că aceste celule degenerează și în acest caz formarea lunară ciclică de noi ovogonii s-ar efectua pe seama epiteliului germinativ. Cele mai multe dovezi vin în sprijinul primei ipoteze, deoarece s-a stabilit că la mamifere viața de reproducere începe cu un anumit stoc de ovocite, care nu se mai multiplică după naștere. Prezența mitozelor din epiteliul germinativ în perioada imediat premergătoare estrului pare să fie mai mult rezultatul unei stimulări estrogenice sau a unui răspuns la creșterea volumului ovarian și la dezvoltarea foliculilor. În acest sens, termenul de „epiteliu germinativ" utilizat pentru epiteliul de acoperire al ovarului este incorect, dar se folosește în continuare pentru că a intrat în uzanță. De altfel și faptul că unele chisturi sau tumori care se dezvoltă din epiteliul de acoperire al ovarului sînt diferite ca morfologie și evoluție de tumorile derivate din celulele granuloase (care se știe că își pot avea originea în celulele epiteliale sau crestele genitale, sau în stroma gonadală), vine încă o dată în sprijinul teoriei cu privire la originea extragonadală a celulelor sexuale.

Organizarea generală. Forma și mărimea ovarelor variază în raport cu vîrsta, cu modificările ciclice, fiziologice pe care le suferă diferitele formațiuni din structura sa. La nou-născut și copil, ovarele au o formă cilindrică cu o suprafață netedă, atingînd dimensiuni de 2,6 cm la primul, și respectiv 2,50/0,87/0,42 cm la al doilea. La adult, organul devine ovoid ca o migdală mare de 5/3/1,5 cm, prezentînd periodic înainte de ovulație o suprafață mai mult sau mai puțin mamelonată și brăzdată de cicatrici la femeile mai în vîrstă.

Ovarele sînt acoperite la suprafață de mezoteliul mezoovarului. La embrion și nou-născut, el este înlocuit cu un epiteliu simplu cilindric. Epiteliul devine cubic după pubertate și este numit impropriu *„epiteliu germinativ"*.

Pe o secțiune transversală prin ovar se pot observa două zone: o zonă centrală în continuarea hilului, de formă neregulată, cu aspect lax și foarte vascularizată, numită *zona medulară*, care este înconjurată de o zonă externă de grosime variabilă, mai compactă, numită *zona corticală*. În

Scanned with OKEN Scanner

grosimea corticalei se disting niște formațiuni rotunde, pline sau cavitare, de dimensiuni variabile, care sînt *foliculii ovarieni*. Tot în zona corticală cît și în medulară se observă formațiuni neregulate ovalare, policiclice de aspect glandular, constituind *corpii progestativi* sau *gestativi*, precum și mase mici hialine, de forme foarte neregulate, numite *corpii albicans*.

Organizarea structurală a ovarului. *Epiteliul de acoperire al ovarului sau epiteliul germinativ* este format, în general, din celule cubice mici cu nucleu intens cromatic și cu o citoplasmă puțin abundentă. Pe alocuri, celulele pot fi sau cilindrice sau endoteliforme, dispuse pe o membrană bazală foarte subțire. Epiteliul de acoperire este adesea invaginat în cortexul subiacent, formînd mici cripte. Acestea sînt mai numeroase în perioada estrului, unele celule ale epiteliului glandular prezentînd mitoze.

Zona medulară este formată dintr-o stromă de țesut conjunctiv lax, bogat în fibre elastice în care sînt cuprinse numeroase vase mari, artere și vene largi cu pereții musculoși (fig. 185), vase limfatice, fibre nervoase și rare celule nervoase simpatice. În apropierea hilului se mai pot observa și cîteva fibre musculare netede, iar în unele ovare, prezența unor cordoane sau tubuli epiteliali, numiți *rete ovarii* care reprezintă vestigiile unor formațiuni embrionare.

Zona corticală prezintă o stromă conjunctivă densă, de tip particular, asemănătoare unui țesut embrionar, formată aproape exclusiv din celule. Marea majoritate a lor este reprezentată prin fibrocite, de aspect fusiform cu nuclei alungiți dispuse în fascicule orientate în direcții foarte

Fig. 185. Zona medulară din ovar; numeroase vase sanguine, mai ales vene mari cu pereți musculoși.

Scanned with OKEN Scanner

Fig. 186. Stroma corticală ovariană. Fascicule de fibre dispuse în vîrtej; la periferie, tunica albuginea formată din fibre conjunctive dispuse paralel cu suprafața ovarului.

diferite, realizînd pe secțiune aspectul de „vîrtej" (fig. 186). Fibre fine colagene și de reticulină formează printre celule o rețea delicată, în timp ce fibrele elastice lipsesc. Printre aceste elemente mai pot fi observate celule conjunctive rotunde, mobile, de tip poliblastic, adesea în diviziune. Atît fibrocitele cît și poliblastele sînt celule cu potențialități evolutive deosebite, contribuind la menținerea și refacerea stromei corticale, care suferă ciclic unele transformări impuse de creșterea sau degenerescența foliculilor și a corpilor progestativi. Imediat sub epiteliul de acoperire, stroma corticală se modifică, la nivelul ei găsindu-se o cantitate mare de fibre colagene, de substanță fundamentală și rare celule, elemente care se ordonează paralel cu suprafața organului și formează *tunica albuginee* (fig. 186). În jurul foliculilor ovarieni care se găsesc ca element structural principal al zonei corticale, stroma corticală se organizează sub forma a două teci conjunctive concentrice. În cortex, vasele sanguine și limfatice sînt în general de talie mică și relativ puțin numeroase, cu excepția tecilor conjunctive perifoliculare care prezintă o vascularizație mai bogată. În tunica albuginee, vasele sanguine lipsesc aproape complet.

Aspectul corticalei este foarte diferit în raport cu vîrsta și momentul funcțional al organului. Înaintea pubertății, printre elementele conjunctive ale stromei se pot observa numai foliculi primari, în număr extrem de mare, iar în ovarul matur apar numeroși foliculi în diferite faze de evoluție sau de involuție (atrezici), corpi progestativi sau gestativi și corpi albicans. Înainte de menopauză foliculii regresează numeric, pu-

tîndu-se constata o absenţă relativă a foliculilor evolutivi şi a corpilor progestativi recenţi precum şi prezenţa a numeroşi corpi albicans foliculi şi atrezici.

Foliculii ovarieni

Prin fragmentarea cordoanelor lui Valentin şi Pflüger, în cortexul ovarian vor lua naştere mici grămezi celulare formate în general dintr-un ovocit primar înconjurat de un singur rînd de celule epiteliale turtite, formaţiuni denumite *foliculi ovarieni primordiali.* La nou-născuţi ei ating un număr de 4—500 000 în ambele ovare.

Din acest număr considerabil, în cursul perioadei proliferative a ovarului, care ţine de la pubertate pînă la menopauză (deci 30—35 ani), lunar se va matura cîte un singur folicul. Aceasta înseamnă că numai circa 3—400 foliculi vor evolua şi vor forma gameţi femeli (ovulele), iar restul vor degenera.

În ovar se disting deci pe de o parte *foliculi ovarieni evolutivi,* sau gametogeni şi, pe de altă parte, *foliculi involutivi, atrezici,* sau *degenerativi.*

Foliculii ovarieni evolutivi sau gametogeni

Evoluţia foliculilor ovarieni începe în viaţa fetală şi continuă după naştere, fiind mai pregnantă însă în timpul perioadei genitale active (de la 11—14 la 45—50 ani).

Folicului ovarian este constituit dintr-un *ovocit,* din *celule foliculare* şi *ţesut conjunctiv.* Evoluţia şi dezvoltarea foliculului constă în creşterea şi modificarea morfologică a acestor constituenţi. În evoluţia lor, foliculii ovarieni evolutivi trec prin mai multe stadii de dezvoltare, pe care Dubreuil (1959) le clasifică în: *foliculi primordiali, primari, cavitari, maturi, dehiscenţi.*

Foliculii primordiali. Imediat după naştere, în cortexul superficial sau albuginee, se observă o zonă bogată în formaţiuni mici, rotunde, dispuse în două-trei rînduri, care constituie *foliculii primordiali*; ei au un diametru de 50—80 microni şi sînt delimitaţi printr-o membrană vitroasă foarte subţire, *membrana lui Slaviansky,* care îi desparte de ţesutul conjunctiv din jur. Foliculii primordiali sînt constituiţi dintr-un ovocit primar, înconjuraţi de 7—10 celule turtite, dispuse într-un singur rînd, numite *celule foliculare.*

Ovocitul este o celulă sferică de 25—40 microni diametru, cu nucleu veziculos, cu cromatină laxă, un nucleol mare şi cîţiva nucleoli mici, care prezintă toate caracteristicile morfologice ale ultimului stadiu al profazei meiotice (diploten). Membrana nucleară prezintă pori largi cu anuli şi din loc în loc lărgiri ale spaţiului perinuclear cu formare de buzunăraşe sau pungi înspre partea externă a membranei, care pare să contribuie la formarea reticulului endoplasmic neted. Citoplasma este abundentă, de aspect fin granular. Ea prezintă o bazofilie pronunţată, datorită prezenţei la nivelul ei a unui conţinut bogat de ARN, necesar procesului de maturare. Citoplasma mai conţine mitocondrii numeroase rotunde

Scanned with OKEN Scanner

cu creste rare, de obicei dispuse numai într-o parte a ovocitului. Reticulul endoplasmic neted apare fie sub forma unor vezicule mici, situate în apropierea mitocondriilor, fie sub forma unor *lamele inelate* sau grupe de vezicule paralele turtite, prevăzute cu pori asemănători celor de la nivelul membranei nucleare. Reticulul endoplasmic rugos este slab dezvoltat, ribozomii găsindu-se mai mult liberi în citoplasmă, sub formă de rozete sau tetrade. Zona Golgi este situată în apropierea nucleului și apare formată din elemente tubulare scurte și rare cisterne largi. Corpii multiveziculari sînt rari, ca și incluziunile de glicogen și lipide. Membrana plasmatică a ovocitului este prevăzută cu microvili scurți și egali, fiind parțial liberă și parțial aderentă de plasmalema celulelor foliculare.

Celulele foliculare sînt celule mici, turtite, cu nucleu fusiform, palid, cu un contur neregulat. Membrana plasmatică trimite prelungiri late, care pot face contact direct sau de tip desmozomal cu plasmalema ovocitului. Rareori, în ovarele fetale sau chiar la femei tinere, se pot observa foliculi primordiali ce conțin două ovocite sau ovocite cu doi nuclei. Majoritatea foliculilor primordiali degenerează înainte de a ajunge să evolueze.

Foliculii primari reprezintă foliculii la începutul procesului lor de dezvoltare. Primul semn morfologic al evoluției lor constă în modificarea aspectului celulelor foliculare, care sînt la început cubice, apoi columnare și mai tîrziu prin mitoză devin paucistratificate, dispunîndu-se între ovocit și membrana vitroasă (fig. 187). În citoplasma lor, organitele celulare comune sînt foarte dezvoltate, incluziunile lipidice și granulele PAS po-

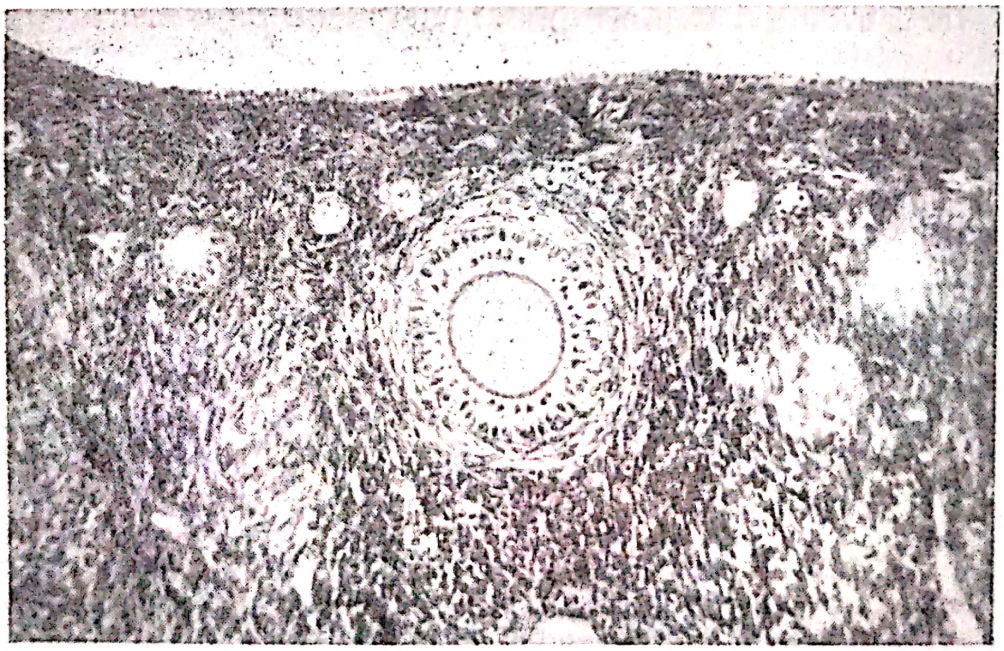

Fig. 187. Cortex ovarian. Epiteliu germinativ, folicul primordial, folicul primar paucistratificat (zona pelucida, teci conjunctive perifoliculare).

Scanned with OKEN Scanner

zitive numeroase. Plasmalema celulelor foliculare prezintă microvili. Ovocitul își mărește diametrul pînă la 35—100 microni. Nucleul lui rămîne în stadiul de diploten. În citoplasmă însă apar aspecte nete de diferențiere a organitelor generale. Mitocondriile izolate sau grupate în rozetă sînt rotunde și cu creste radiare. În strînsă apropiere a mitocondriilor se observă lamele concentrice de reticul endoplasmic rugos. Complexul Golgi se dezvoltă mai mult sub forma unor canalicule și vezicule, fiind împărțit în două grupe, una juxtanucleară și cealaltă situată înspre ectoplasmă. Reticulul endoplasmic neted este reprezentat prin vezicule și cisterne dispuse fie central, fie în ectoplasmă. Printre acestea, imediat sub plasmalemă pot fi observate și numeroase vezicule mici cu conținut granular, considerate a fi rezultatul unui proces de rofeocitoză. Ribozomii liberi sînt numeroși, adesea grupați în tetrade sau polizomi. Corpii multiveziculari și lizozomii sînt puțin numeroși. Plasmalema emite spre celulele foliculare prelungiri digitiforme (microvili) scurte și egale.

Între ovocit și celulele foliculare apare o zonă mai refringentă și intens acidofilă, numită *zona pellucida*. Aceasta reprezintă de fapt un spațiu perivocitar în care se găsesc prelungirile lungi microvilare ale plasmalemei celulelor foliculare care fac contact de tip dezmozomal cu suprafața ovocitului. La nivelul lui se găsesc substanțe mucopolizaharidice și unele proteine digerabile prin tripsină. Zona pellucida este formată în principal de către celulele foliculare, admițîndu-se însă că și ovocitul ar contribui într-o mică măsură la formarea acestei membrane (fig. 188).

Fig. 188. Zona pelucida — infrastructură:
F — celulă foliculară; O — ovocit; DZ — zona pelucida. Granulele dense din celulele foliculare și din zona pelucida sînt interpretate drept particule de glicogen (după Dhainout, 1966).

Scanned with OKEN Scanner

Foliculii primari paucistratificaţi sînt mai numeroşi în prima copilărie. După pubertate, celulele foliculare din foliculii primari se dispun pe mai multe rînduri, dînd naştere foliculilor numiţi *foliculi plini* sau *foliculi secundari.*

Foliculii cavitari sînt caracterizaţi prin apariţia unei cavităţi printre celulele foliculare şi printr-o diferenţiere a ţesutului conjunctiv perifolicular sub forma a două straturi concentrice. Cînd ovocitele ating un diametru de aproape 100 de microni, între celulele foliculare îşi fac apariţia spaţii mici neregulate, care tind să fuzioneze, dînd naştere unei cavităţi semilunare, numită *cavitatea foliculară* sau *antru,* plină cu un lichid gros de aspect seros, *lichidul folicular.*

În ovarul adult, foliculii cavitari pot fi mici, mijlocii şi mari. Creşterea lor este consecinţa înmulţirii prin diviziune a celulelor foliculare, ceea ce va avea drept urmare o secreţie mărită de lichid folicular şi creşterea cavităţii foliculului. Prin creşterea antrului, o parte din celulele foliculare sînt împinse la periferie, unde se dispun pe mai multe rînduri pe faţa internă a vitroasei, formînd *membrana granuloasă.* Altă parte de celule înconjură ovocitul, cu care împreună proemină în lichidul folicular. Acest grup de celule foliculare se prezintă sub forma unei mici grămezi conice, numită *cumulus ooforus* sau *discul proliger.* Mai tîrziu, în foliculii cavitari mari (1 cm), celulele discului proliger care vin în contact direct cu zona periovocitară (zona pellucida) îşi modifică forma, devin cilindrice, se dispun radiar într-un singur rînd în jurul ovocitului, formînd *coroana radiară.* În acelaşi timp, ţesutul conjunctiv al stromei corticale, care se prezintă sub forma unei pături dense perifoliculare, se diferenţiază în două straturi concentrice, unul intern, *teaca internă,* şi altul extern, *teaca externă* (fig. 189).

Teaca conjunctivă internă a foliculilor înconjură faţa externă a vitroasei lui Slaviansky, care o desparte de stratul granulos. Ea este formată dintr-un ţesut conjunctiv lax, ce conţine numeroase celule conjunctive mari de aspect epiteloid, fine, fibre colagene şi o bogată reţea de capilare.

Teaca conjunctivă externă mai puţin vascularizată este formată din fibrocite fusiforme şi fibre colagenice mai groase strîns ordonate.

În foliculii cavitari, ovocitul care poate atinge dimensiuni de 100 microni prezintă aproape aceleaşi caractere morfologice ca şi în foliculii primari. Nucleul este însă în stadiul diploten, iar plasmalema prezintă numeroase invaginări profunde. În citoplasmă, continuă diferenţierile organitelor celulare în special a acelora cu rol principal în secreţia şi acumularea de material vitelin. Celulele foliculare, în schimb, prezintă modificări morfologice mult mai pregnante. Astfel, celulele stratului granular care se sprijină pe faţa internă a vitroasei au o formă cilindrică, în timp ce cele dinspre antru au un aspect neregulat. Celulele din discul proliger sînt aproape rotunde cu excepţia celor care formează coroana radiată. Între celulele foliculare, în general, se observă prezenţa unor spaţii intercelulare de aproximativ 15 milimicroni, străbătute de microvilozităţi. Pe alocuri între celule există însă şi desmozomi, care asigură menţinerea

Scanned with OKEN Scanner

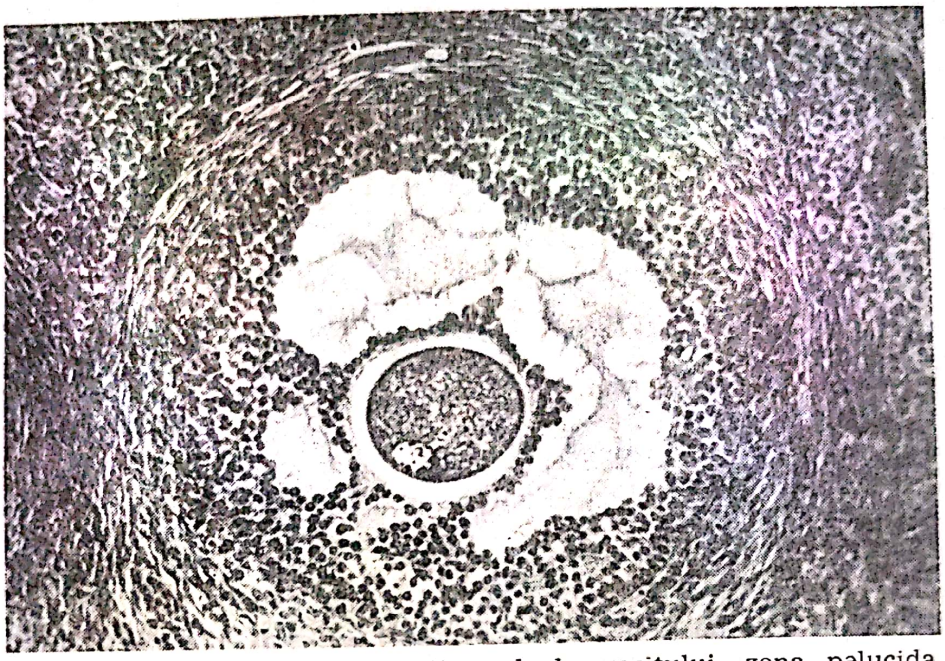

Fig. 189. Folicul cavitar (ovocit, melcul ovocitului, zona pelucida, coroana radiata, discul proliger, teaca granuloasă, lichidul folicular coagulat în antru, membrana vitroasă. Slavyansky, tecile perifoliculare — internă și externă).

legăturilor intercelulare. Prezența în celulele foliculare a nucleilor mari cu nucleoli evidenți, a mitocondriilor mari și numeroase, a unui complex Golgi bine dezvoltat și a unui reticul endoplasmic rugos foarte abundent explică în mare măsură rolul acestor celule atît în furnizarea de material nutritiv ovocitului, cît și în procesul de secretare a lichidului folicular și a zonei pellucida. În ultimii ani, celulele foliculare sînt implicate în secreția de estrogeni. Înainte sau după formarea antrului între celulele granuloase pot fi observate mici cavități de 30—50 microni *corpii lui Call-Exner.* Conținutul lor de aspect reticular este înconjurat de o peliculă fină și de celule foliculare aranjate radiar. Semnificația lor funcțională nu se cunoaște, deși par să fie un rezultat al activității secretorii a celulelor foliculare (fig. 190).

Folicului matur sau folicului De Graaf sau folicului gametogen este un stadiu avansat de diferențiere a foliculului cavitar. Creșterea foliculului cavitar este indusă de hormonul foliculo-stimulator din antero-hipofiză (FSH). La aproximativ 14 zile după ce a început să crească, foliculul ovarian este complet maturat și atinge un diametru de 2—2,5 cm, conținînd toate elementele unui folicul cavitar mare.

Ajuns la deplina sa dezvoltare, ovocitul are un diametru de circa 200 microni și reprezintă cea mai mare celulă din organism. Nucleul său de aspect veziculos este situat excentric și are un diametru de aproximativ 25 microni. Datorită aspectului veziculos a fost denumit „vezicula germinativă", iar nucleolul care apare intens cromatic a fost numit „*pata*

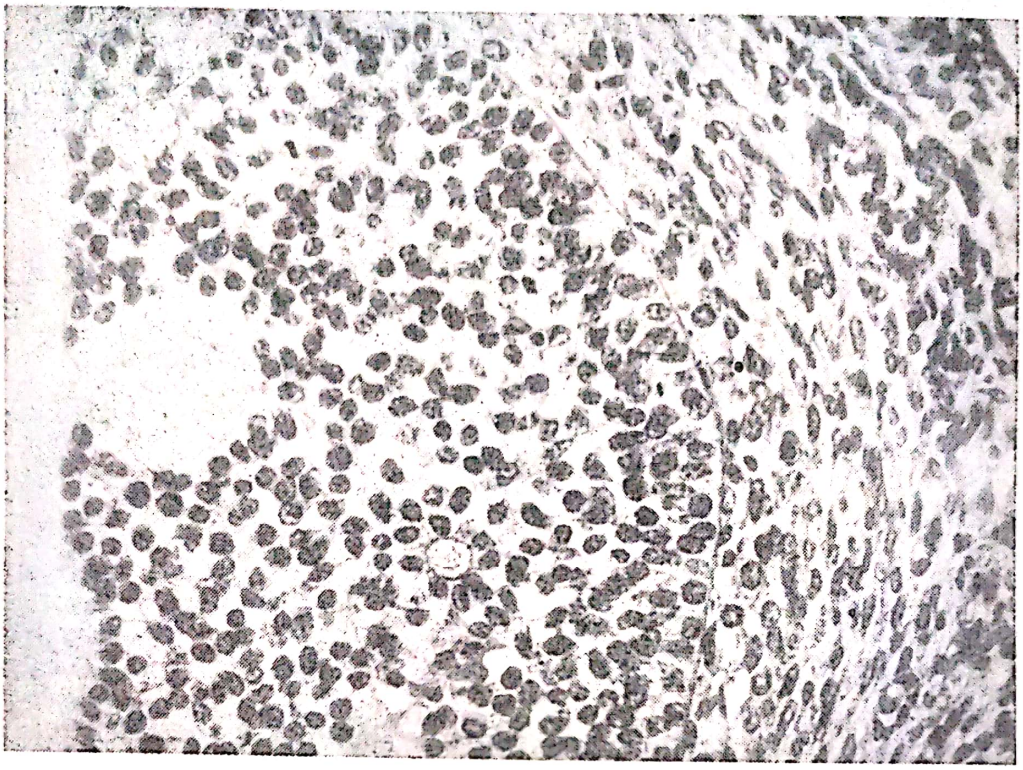

Fig. 190. Segment dintr-un folicul cavitar. Stratul granulos, corpii lui Call şi Exner, lichid folicular, mitoze în celulele granuloase, membrana Slavyansky, teaca epitelială internă şi externă.

germinativă". Aceste aspecte se datoresc modificărilor nucleare care au loc puţin înainte de ovulaţie şi care constau într-o scădere a bazofiliei materialului cromatinian, acompaniată la început de o vacuolizare a nucleolului şi apoi de o condensare a acestuia, ceea ce duce în final la fragmentarea sa.

În citoplasmă, organitele celulare au atins stadiul final al diferenţierii lor. Mitocondriile care în foliculii primari erau mari şi aglomerate sub formă de rozetă, încep să se disperseze în citoplasmă. Ele sînt mai mici şi cu creste numeroase. Ribozomii liberi sînt numeroşi, în timp ce ergastoplasma este redusă, datorită faptului că în ovocit se produce o sinteză de proteine de rezervă şi nu de export. Reticulul endoplasmic neted este prezent sub formă de vezicule de diferite mărimi, iar complexul Golgi continuă să fie localizat atît perinuclear cît şi periferic, adaptare funcţională legată se pare atît de concentrarea materialului de depozit (vitelus), cît şi de formarea zonei pellucida. Corpii cristaloizi descrişi la microscopul optic, s-au dovedit a fi la nivel ultrastructural, tubuli ce conţin în interior granule de 150—300 Å, ordonate în şiruri sau tetrade, denumite *structuri paracristaline*. În citoplasma periferică sub plasmalemă mai pot fi observate formaţiuni membranoase de 0,1—0,2 microni, cu conţinut mucopolizaharidic, numite *granule corticale*. Lizozomii şi corpii multiveziculari, numeroşi în ovocitele diferiţilor foliculi pe cale de creştere, scad numeric

în ovocitul matur. Membrana plasmatică prezintă prelungiri lungi şi subţiri de tip microvilar, care se întrepătrund cu prelungirile celulelor din coroana radiată, realizînd pe alocuri contacte de tip desmozomal. Joncţiunile desmozomale reprezintă puncte de absorbţie directă prin membrană, prin care se preia material nutritiv din zona pellucida, ceea ce ar explica şi apariţia granulelor corticale. Totodată desmozomii prezenţi la acest nivel ar servi drept structuri de ancorare, destinate să menţină ovocitul într-o poziţie mai fermă printre celulele foliculare.

Celulele foliculare din foliculul matur prezintă diferenţe morfologice nete între celulele granuloasei şi ale discului proliger. În celulele granuloase care sînt acum reduse la 2—3 rînduri, se constată o scădere numerică a ribozomilor liberi şi a reticulului endoplasmic rugos. Complexul Golgi se menţine nemodificat, reticulul endoplasmic neted mai abundent, mitocondriile mai numeroase. Aceste aspecte însoţite de apariţia incluziunilor lipidice în această perioadă poate sugera ideea unui început de secreţie de progesteron la nivelul celulelor foliculare, deoarece hormonul a putut fi detectat biochimic încă înainte de formarea corpului progestativ. Celulele din discul proliger încep să prezinte fenomene degenerative. Între ele apar spaţii mici neregulate, pline cu lichid folicular, ceea ce slăbeşte considerabil legarea ovocitului de pereţii foliculului matur.

Dacă în fazele timpurii de dezvoltare a foliculilor ovarieni celulele foliculare prezintă caracteristici infrastructurale, care sugerează o sinteză activă de material nutritiv necesar creşterii iniţiale a ovocitului, în foliculii maturi, lărgirea spaţiilor dintre celulele granuloase creează apariţia unor căi de comunicaţie între ovocit şi vitroasa lui Slaviansky. Prin aceste căi, materialul nutritiv din vasele tecii interne poate trece uşor pînă la ovocit, care îl preia prin pinocitoză, singura barieră (filtru) rămînînd la acest nivel zona pellucida.

În foliculul matur, zona pellucida se prezintă ca o membrană groasă de aproximativ 20 de microni, omogenă în stare proaspătă, de aspect striat după fixare. La microscopul electronic s-a văzut că, de fapt, acest aspect striat se datoreşte microvililor celulelor coroanei radiate, care străbat spaţiul periovocitar plin cu substanţe mucopolizaharidice şi fac contact cu plasmalema ovocitului. Foarte rezistentă, zona pellucida persistă timp mai îndelungat decît ovocitul, în procesul de atrezie folliculară. În jurul foliculului matur, tecile conjunctive internă şi externă îşi ating dezvoltarea maximă; teaca internă este mai bogată în capilare sanguine şi limfatice. Celulele conjunctive sînt mari, de aspect epiteloid cu nucleu clar şi citoplasma încărcată de vacuole lipidice. Aceste celule sînt implicate în secreţia de estrogeni. Unii autori descriu în teaca internă prezenţa şi a unui alt tip de celulă cu nucleu mic tahicromatic şi citoplasma intens eozinofilă, denumită „celula K" din cauza unui presupus conţinut crescut de cetosteroizi. Celulele K apar în stadiul premergător ovulaţiei şi ar fi implicate într-o posibilă secreţie de progestină. Între teaca internă şi cea externă de aspect fibros, mai puţin vascularizată, nu se observă o demarcaţie netă.

Scanned with OKEN Scanner

Foliculii dehiscenți și ovulația. Foliculul ajuns la maturitate deplină ocupă toată grosimea corticalei, comprimă foliculii din jur și produce o subțiere a albugineei, făcînd să bombeze suprafața ovarului. În acest punct, denumit „*stigma*", în dreptul căruia tecile foliculului sînt și ele subțiate, va avea loc ruperea foliculului sau *dehiscența foliculară* și eliminarea ovocitului sau *ponta ovulară*. Procesul poartă denumirea de *ovulație*. Cu puțin timp înainte de ruperea foliculului, ovocitul își desăvîrșește diviziunea începută încă în stadiul embrionar: acum se vor derula într-un timp rapid celelalte trei faze (metafază, anafază, telofază) ale primei diviziuni de maturație sau a meiozei, din care vor lua naștere două celule inegale ca mărime: *un ovocit secundar* și o *globulă polară primară*, fiecare conținînd un set haploid de cromozomi (23 cromozomi). Mecanismul ovulației nu este complet elucidat: în aparență el este provocat de o hiperemie extremă a vaselor din teaca internă, urmată de o creștere masivă și rapidă a lichidului folicular. Ruperea foliculului însă nu poate fi un simplu proces mecanic cauzat de distensia bruscă a cavității foliculare, deoarece observații pe animale au constatat că în prealabil are loc o detașare a celulelor discului proliger de la peretele foliculului și numai după aceea se produce eliminarea lichidului folicular. Acesta se prelinge treptat, antrenînd cu el și ovocitul înconjurat de celulele coroanei radiate. Ovulația la femeie se produce la interval de 28 zile și corespunde perioadei de mijloc (ziua a 13-a sau a 14-a) a ciclului ovarian. În mod obișnuit este eliminat cîte un singur ovocit, procesul petrecîndu-se alternativ în fiecare lună în cîte un ovar. În momentul expulziei ovocitului secundar, franjurii fimbriei sînt aplicați pe ovar și printr-un proces de aspirare este favorizată trecerea ovocitului în ostiumul trompei. La nivelul trompei, ovocitul urmează să fie fecundat. În acest moment se va produce cea de-a doua diviziune de maturație (diviziunea mitotică) din care vor rezulta *ovotida*, sau *ovula* (gametul femel), și o *globulă polară secundară*. Această diviziune poate avea loc în momentul sau chiar după pătrunderea spermatozoidului în ovocit. Deși nu există încă date exacte, se pare că ovula nu-și păstrează mai mult de 24 ore capacitatea de a fi fecundată. Totuși s-a putut constata că zigotul ajunge în uter la 3 zile după fecundație.

Ovogeneza este procesul de formare a gameților femeli, proces care începe în viața embrionară și se termină la menopauză. În vederea pregătirii pentru fecundație, celula sexuală femelă trece printr-o serie de transformări, care au drept rezultat reducerea la jumătate a numărului de cromozomi, față de numărul de cromozomi ai celulelor somatice. Aceste modificări sînt asemănătoare pînă la un punct cu cele care se petrec în linia spermatogenetică. La bărbat însă, din fiecare spermatocit primar vor lua naștere 4 spermatozoizi (gameți masculini), în timp ce la femeie dintr-un ovocit primar se va dezvolta un singur gamet matur (ovula), celelalte trei celule sau globule polare rezultate din cele două diviziuni de maturație sînt elemente abortive nefuncționale. În al doilea rînd, ovogonia continuă să se dividă mitotic pînă cel mult în luna a 6-a de viață fetală, după care intră în profaza primei diviziuni de maturație, în timp

Scanned with OKEN Scanner

ce spermatogonia își păstrează capacitatea de a se divide mitotic pînă la bătrînețe.

Procesul de ovogeneză, ca și cel de spermatogeneză, se desfășoară în două etape sau perioade.

I. *Perioada de multiplicare* se petrece în ovarul embrionar și fetal, unde ovogoniile provenite din gonocite continuă să se multiplice prin diviziune mitotică pînă prin luna a 6-a.

II. *Perioada de creștere maturativă,* foarte lungă la femeie, începe în ovarul fetal și ține pînă la ovulație, adică apare o dată cu prima ovulație de la pubertate și se termină cu ultima ovulație, la menopauză. Această perioadă presupune o primă transformare a ovogoniei în ovocit primar, urmată de două diviziuni al căror rezultat final va fi formarea gametului femel (a ovulei).

În prima parte de „creștere" a acestei perioade nu are loc nici o diviziune, constatîndu-se doar modificări ale nucleului, caracteristice diferitelor stadii ale profazei meiotice (stadiile leptoten, zigoten, pachiten și diploten), precum și diferențieri ale organitelor citoplasmatice cu acumulare de material nutritiv (vitelogeneză).

În leptoten, nucleul ovocitului primar conține cromozomi individualizați sub formă de filamente electronodense cu diametrul de 450 Å, polarizați de obicei spre un pol al nucleului și unul sau mai mulți nucleoli mici. Membrana nucleară este cutată și prezintă pori largi. În citoplasmă, organitele generale sînt asemănătoare celor din ovogonie, cu excepția mitocondriilor care apar adesea în strînsă asociere cu membrana nucleară.

În zigoten se observă tendința de împerechere a cromozomilor omologi, proces denumit *sinapsis,* care poate începe în unul sau mai multe puncte de-a lungul cromozomilor. Aspectul citoplasmei nu este modificat față de stadiul anterior (fig. 191).

În pachiten, nucleul conține cromozomi perechi sau bivalenți, groși, cu diametrul de aproximativ 2 000 Å, care prezintă adesea un traiect helicoidal. Cromozomii bivalenți sînt însă polarizați, deși uneori apar și răspîndiți în nucleoplasmă. Citoplasma mai complexă prezintă numeroase mitocondrii sferice sau ovoide, cu creste bine dezvoltate, un reticul endoplasmic, reprezentat prin vezicule abundente de dimensiuni variabile, unele dintre ele avînd și ribozomi atașați. Complexul golgian foarte proeminent este situat în apropierea nucleului. În general, în pachiten, ovocitele primare sînt mai mari decît ovogoniile.

În diploten, ovocitele primare încep să fie înconjurate parțial sau complet de celulele foliculare, constituindu-se astfel în *foliculi primordiali.* În nucleu, cromozomii perechi se clivează longitudinal, se despart, fiecare cromozom individual format din două cromatide prezintă la nivelul lui o striațiune longitudinală (pe secțiune transversală avînd aspect de tetrade cromozomale). În timpul separării, cromozomii sînt încă uniți în unul sau mai multe puncte, numite *chiasmata.* Separarea cromozomilor perechi implică și fenomenul de crossing-over, în care anumite porțiuni ale cromatidelor se schimbă între ele (v. vol. I, p. 180). În acest stadiu au fost descriși și cromozomii de aspect particular „în perie de lampă". Nucleolii

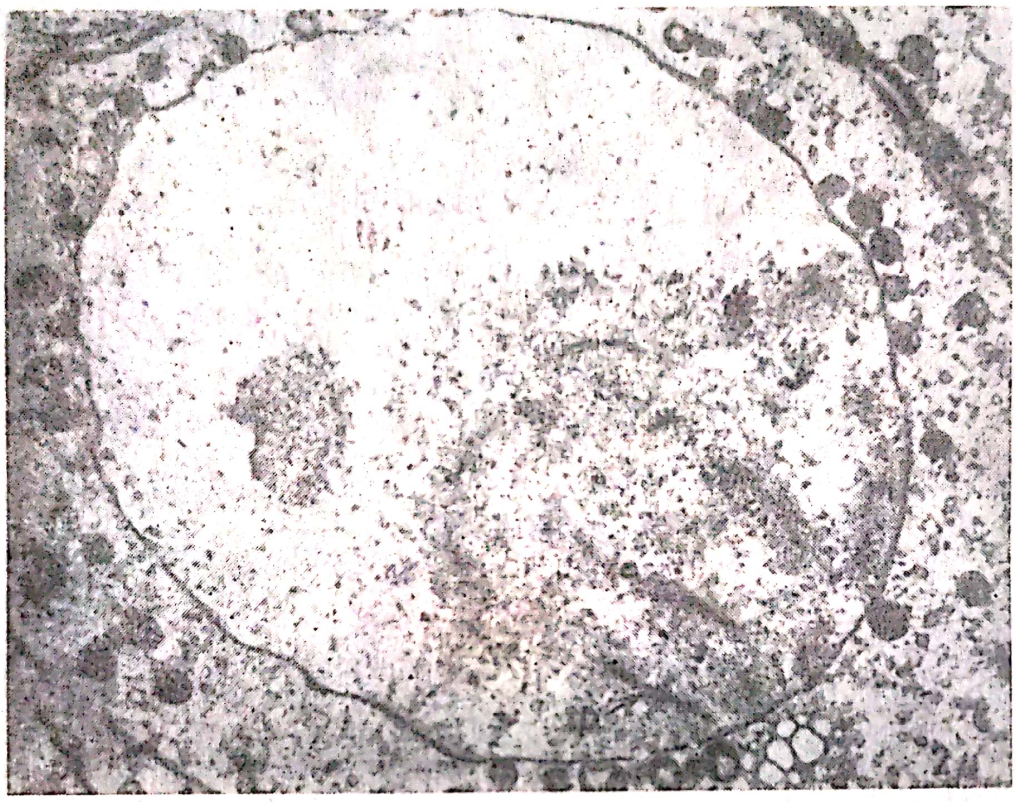

Fig. 191. Ovocit în stadiul zigoten. Infrastructură. Materialul fibrilar din nucleu orientat spre un pol (după Baker şi Franchi).

sînt mari, granulari, dar pot conţine şi arii vacuolare. Membrana nucleară este prevăzută cu pori mari şi pe alocuri cu lărgiri ale spaţiului perinuclear. Citoplasma conţine aceleaşi organite ca şi în stadiile anterioare, mitocondriile prezintă creste radiare şi au tendinţa de a se agrega într-o jumătate a ovocitului.

La mamifere, faza tipică de diploten este urmată de stadiul *dyctiat*, care însă lipseşte în ovocitele primare umane, fiind înlocuit cu un diploten prelungit, care durează pînă aproape de ovulaţie.

Prima diviziune de maturaţie (meioza) care a început în viaţa fetală, se termină cu puţin timp înaintea ovulaţiei. În acest moment, nucleolul ovocitului primar devine mai puţin cromofil, apoi se dispersează în mase mici ovalare. Membrana nucleară dispare şi ea, şi cromozomii se organizează pe fusul metafizic. În această diviziune, cromatina va fi împărţită în mod egal, dar nu şi citoplasma, pentru că fusul de diviziune se formează la periferia ovocitului primar. Astfel, una din cele două celule rezultate, *ovocitul secundar*, va primi multă citoplasmă, în timp ce cea de-a doua, *globula polară primară*, va primi foarte puţină citoplasmă, sau chiar de loc, încît adesea aceasta din urmă nu se mai poate divide şi va degenera. Această primă diviziune de maturaţie se petrece în ovar şi are drept rezultat înjumătăţirea numărului de cromozomi (set haploid de cromozomi).

Scanned with OKEN Scanner

Cea de-a doua diviziune de maturaţie este mitotică şi seamănă cu prima doar prin faptul că fusul de diviziune se formează tot la periferia ovocitului secundar, *ovotida* sau *ovula* rezultată va conţine multă citoplasmă, iar globula polară secundară puţină, încît şi ea va degenera. Cea de-a doua diviziune de maturaţie are loc extraovarian, imediat după ovulaţie.

Formarea corpilor galbeni (progestativi şi gestativi)

După ovulaţie, în locul foliculului dehiscent, în cortexul ovarian se dezvoltă o structură nouă de aspect glandular, cu caracter temporar — *corpul galben.*

După eliminarea ovocitului şi a coroanei radiate, în folicul rămîn teaca granuloasă, membrana vitroasă şi tecile conjunctive, care sub influenţa stimulatoare a hormonilor hipofizari LH şi LTH se va transforma într-o glandă endocrină, ce va secreta *progesterona.* Acesta este hormonul ovarian secundar, ce ţine sub dependenţa sa modificarea mucoasei uterine în vederea gestaţiei.

Evoluţia corpului galben este condiţionată de soarta ovulei. Dacă ea nu a fost fecundată se va dezvolta în ovar un *corp galben catamenial sau periodic* sau *corp progestativ (corpus luteus spurium),* care va funcţiona activ încă două săptămîni, după care va degenera, transformîndu-se într-o formaţiune hialinofibroasă, numită *corpus albicans.* Dacă ovula a fost fecundată, corpul galben se va numi *corp galben de sarcină* sau *corp gestativ (corpus luteum verum)* şi va funcţiona 2—5 luni, după care va sfîrşi şi el prin a deveni un corp albicans.

Atît corpul progestativ cît şi cel gestativ sînt aproape identici din punct de vedere structural, deosebindu-se doar prin mărime şi durata existenţei lor.

Procesul de formare, de funcţionare şi de regresiune a corpilor galbeni la om a fost împărţit în patru perioade sau faze. Acestea sînt: perioada de proliferare, de vascularizaţie, de maturaţie şi de involuţie.

I. *Perioada de proliferare şi hiperplazie.* Imediat după ovulaţie, cavitatea foliculară se umple cu un exsudat serofibrinos coagulat. Celulele granuloasei sînt disociate prin edem şi prezintă rare mitoze. Vitroasa şi tecile rămîn nemodificate. Cicatrizarea stigmei se face în 1—2 zile.

II. *Perioada de vascularizaţie.* În ziua a 2-a după ovulaţie, capilarele sanguine din teaca internă se insinuează printre celulele granuloase, care se ordonează radiar în cordoane, ceea ce conferă acestei formaţiuni un aspect de glandă endocrină. Celulele granuloasei cresc mult în volum, au nuclei mai mari, veziculoşi, citoplasma abundentă, încărcată cu numeroase picături lipidice. Ele iau denumirea de celule *granuloase luteinice sau celule progestative* (fig. 192). O dată cu capilarele pătrund şi fine septuri conjunctive, formate din fibre de reticulină şi fibroblaşti, care ajung pînă la cheagul central, pe care îl înconjură separîndu-l de celule progestative. Din capilare pot extravaza uneori hematii, care vor da coagulului central un aspect uşor hemoragic. Sub efectul pătrunderii traveelor conjunctivo-vasculare şi a colabării cavităţii foliculare, stratul celulelor progestative,

Scanned with OKEN Scanner

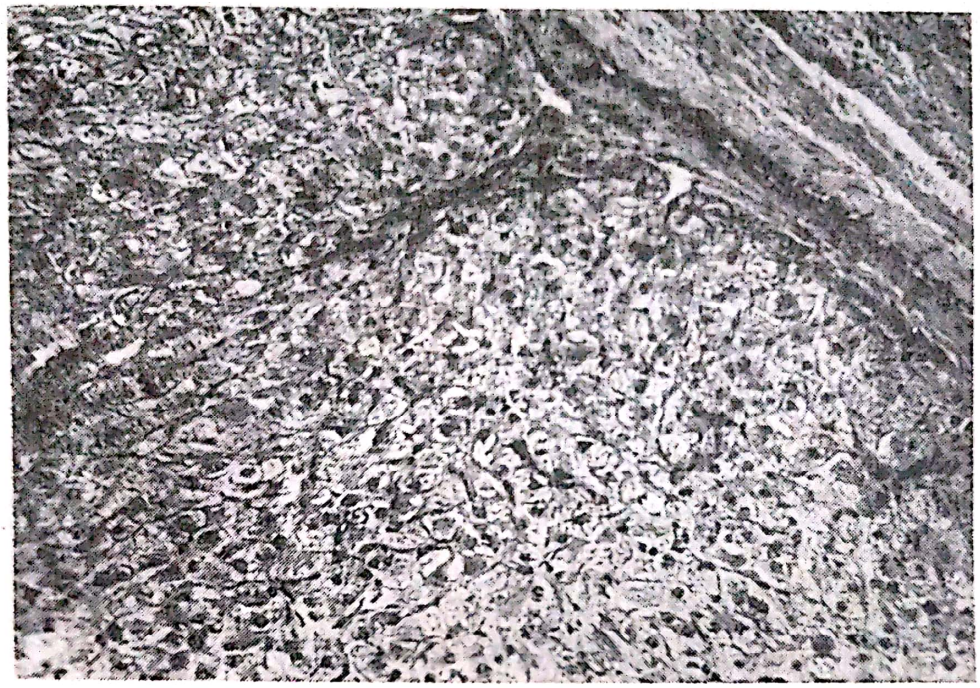

Fig. 192. Corp galben progestativ. Pliuri ale tecii interne, celule granuloase luteinice.

ca și teaca internă se plisează și vitroasa se șterge. Teaca externă singură își păstrează forma. Celulele epiteloide ale tecii interne se găsesc grupate sub formă de mase triunghiulare la baza pliurilor tecii interne.

III. *Perioada de maturație sau de stare.* Corpul progestativ este complet dezvoltat în a 9—10-a zi a evoluției sale, cînd atinge un diametru de 1,5—2 cm. El ocupă toată grosimea cortexului, comprimînd medulara, și este format dintr-un coagul central, stratul glandular de celule progestative dispuse în cordoane, celule tecale dispuse în grămezi, și din teaca externă.

Coagulul central este o masă fibrinoasă care poate prezenta uneori o zonă periferică hemoragică. În jurul lui aderă intim o membrană de natură reticulinică.

Stratul glandular este format din celulele granuloasei, care iau denumirea de *celule progestative sau celule luteinice granuloase.* Ele au formă poligonală sau ovoidă, cu un diametru de 20—30 microni, un nucleu clar, cu nucleol evident și o citoplasmă vacuolară. Membrana plasmatică a celulelor prezintă microvili spre spațiul pericapilar. În citoplasmă, mitocondriile sînt numeroase de formă rotundă cu o matrice densă și creste viloase. Complexul Golgi este redus, dar reticulul endoplasmic este abundent, tubular, tortuos și agranular. Printre elementele reticulului endoplasmic se observă numeroși lizozomi liberi și granule lipidice. Prezența reticulului endoplasmic neted bine dezvoltat precum și a unui mare număr de enzime printre care 3-beta-ol-steroid-dehidrogenaza, malicdehidrogenaza, NADH și NADPH-diaforaza, ca și a vitaminei C și a coles-

Scanned with OKEN Scanner

terolului, care este un precursor al progesteronei, pledează în favoarea capacităţii acestei celule de a secreta hormoni steroizi (progesterona).

Celulele tecii interne, numite şi celule *tecale luteinice (paraluteinice)*, au aspect epiteloid cu un diametru de 10—12 microni, unul sau doi nuclei mici tahicromatici şi o citoplasmă încărcată cu picături lipidice. Celulele apar grupate cîte 10—15 în şanţurile formate de pliurile celulelor progestative. Celulele tecoluteinice continuă să secrete estrogeni şi în perioada de maturitate a corpului progestativ, încît prin ele, corpul galben este de fapt o glandă endocrină cu dublă secreţie estrogeno-progesteronică.

Teaca externă a foliculilor rămîne în jurul corpului progestativ ca o membrană conjunctivă mai densă şi mult vascularizată.

IV. *Perioada de regresiune (involuţie).* În cazul în care ovula nu a fost fecundată, aproximativ în ziua a 14-a a vieţii corpului progestativ, acesta începe să involueze. Procesul este determinat, se pare, de scăderea secreţiei hormonilor LH şi LTH, care este urmată de o reducere a vascularizaţiei glandulare şi de degenerescenţa grăsoasă ce atinge în acelaşi timp toate celulele progestative. Citoplasma acestor celule se umple de vacuole lipidice colorabile cu Sudan şi osmiu (deci ele conţin fosfatide, cerebroizi, esteri ai colesterolului şi acizi graşi). Prin încărcare cu pigment lipocrom, luteinic, ele vor conferi întregului corp progestativ o culoare galbenă de unde provine şi numele acestei formaţiuni. De fapt, încărcarea grasă reprezintă începutul fazei catabolice (de regresiune) a acestei formaţiuni glandulare, încît termenii de corp progestativ şi gestativ sînt mai corecţi cînd ne referim la fazele anabolice (de proliferare, vascularizaţie şi stare). Mai tîrziu, cheagul central se organizează repede într-un corp fibros. Celulele degenerate grase pot fi înglobate de fagocitele ţesutului conjunctiv sau pot degenera hialin printr-o liză bruscă, suferind ulterior un proces de fibrozare. Celulele tecale devin şi ele mai puţin numeroase şi vor dispărea, transformîndu-se în celule ale stromei ovariene. Întreaga glandă devine progresiv mai mică şi după mai multe săptămîni de la începutul evoluţiei sale se transformă într-o cicatrice albicioasă cu contur policiclic, numită *corpus albicans.*

În cortexul ovarian pot fi observate simultan stadii diferite de involuţie ale mai multor corpi progestativi proveniţi din cicluri diferite (5—10 corpi albicans pot coexista în acelaşi ovar timp de 5—10 luni).

Corpul galben de sarcină sau corpul gestativ. Prezintă aceeaşi structură ca şi corpul progestativ, dar este mai mare (2—3 cm) şi apare atunci cînd ovula a fost fecundată, devenind gestativ aproximativ la 10—12 zile după ovulaţie. Celulele granuloase ale corpului gestativ sînt mai mari, culoarea întregii glande este mai palidă. Evoluţia sa durează 2—5 luni, apoi involuţia începe brusc, ducînd la formarea unei mase cicatriceale fibroase, *corpus albicans de sarcină,* care după naştere va dispărea repede.

Ciclul ovarian

Toate modificările morfologice observate în corticala ovarului, începînd cu creşterea şi maturarea foliculilor pînă la ovulaţie, urmată de formarea

Scanned with OKEN Scanner

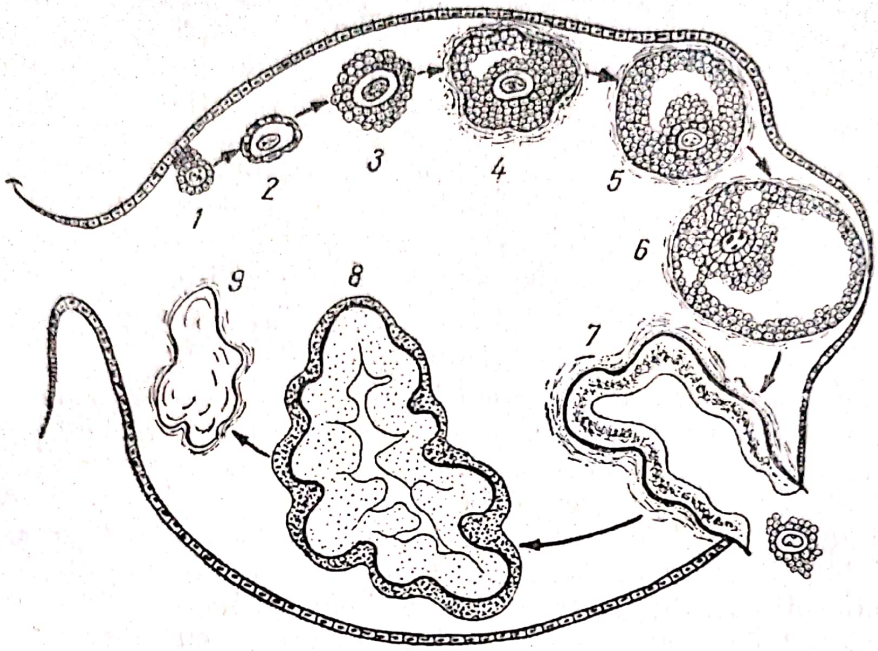

Fig. 193. Aspect schematic al ovarului, reprezentînd secvența originii, creșterii și dehiscenței foliculilor ovarieni, formarea și regresiunea corpilor galbeni (după Cowdry).

corpului galben progestativ, constituie un ciclu funcțional, denumit *ciclul ovarian.* La femeie, el are o durată de aproximativ 28 de zile (fig. 193).

Din ziua 1 la a 14-a are loc maturarea ovulei și secreția de estrogeni de către celulele tecii interne și ale granuloasei; în ziua a 14-a are loc ovulația, iar din ziua a 14-a pînă în ziua a 28-a are loc formarea corpului galben progestativ, care va secreta progesteron în paralel cu o secreție mai redusă de estrogeni. Întregul ciclu ovarian este în strînsă dependență și corelație cu acțiunea unor hormoni antero-hipofizari gonadotropi.

Atrezia folliculară (involuția sau degenerescența foliculilor)

Așa cum a mai fost arătat, din numărul extrem de mare de aproximativ 500 000 de ovocite primare pe care le conține ovarul la naștere, numai 300—400 vor ajunge la maturitate în cursul vieții sexuale a femeii, restul (99% din numărul inițial) vor degenera în diferite stadii de dezvoltare.

Procesul de dispariție a ovocitelor din foliculii ovarieni în alt mod decît prin ovulație, urmat de involuția celorlalte elemente ale foliculului, se numește *atrezie folliculară.*

Acest proces începe și este foarte pregnant în viața fetală și după naștere pînă la pubertate. El se continuă mai puțin activ în perioada de viață fertilă a femeii și este aproape complet terminat la menopauză. Procesul de atrezie, în consecință, afectează atît celula germinativă în toate stadiile sale evolutive, precum și toate tipurile de foliculi ovarieni. Întotdeauna primul element atins este ovocitul. În perioada fetală, procesul de atrezie interesează ovogoniile, mai ales în metafază, iar ovocitele primare

Scanned with OKEN Scanner

(izolate sau în masă) în stadiul pachiten şi diploten. Acestea din urmă au nuclei picnotici prin condensarea şi densificarea materialului cromozomial. În jurul acestor nuclei, organitele citoplasmatice par numeroase pentru că sînt umflate, membranele celulare se resorb. În această perioadă se pierd 60% din celulele germinative.

După naştere, în foliculii primordiali şi primari de talie mică, se va produce în primul rînd degenerarea ovocitului prin fenomene de cromatoliză şi cariorexis. Acestea sînt urmate de o histoliză totală a citoplasmei, care este apoi resorbită, procesul cuprinzînd celulele foliculare, locul foliculului dispărut fiind preluat de celulele stromei. Pentru foliculii cavitari, procesul de atrezie este mai complex, depinzînd de mărimea foliculului şi de conduita tecilor perifoliculare. Degenerescenţa atinge întîi ovocitul şi apoi celulele foliculare. Modificările apar sub forma unor acumulări lipidice în citoplasmă, urmată de cromatoliza nucleului: zona pellucida se plisează, se umflă, persistînd însă timp mai îndelungat după dispariţia ovocitului şi a celulelor foliculare. Procesul se derulează încet, foliculul colabează, membrana vitroasă se plisează. În acest stadiu, unii foliculi pot persista un timp mai îndelungat împreună cu celulele tecii interne (sînt foliculii atrezici ai lui Dubreuil). Foliculii cavitari mijlocii involutivi se pot transforma în chiste. În acest caz, ovocitul şi granuloasa se dezagregă şi sînt resorbite, cu excepţia a 1—2 rînduri de celule foliculare, care rămîn strîns ataşate de vitroasa fibrozată, dar neîngroşată şi nepliată. Tecile foliculare suferă şi ele un proces de fibrozare, care va împiedica multă vreme resorbţia lichidului folicular alterat. Într-un singur ovar de femeie adultă pot fi observate 8—12 astfel de formaţiuni cu un diametru de 3—12 mm, putînd conferi organului un aspect microchistic (foliculii chistici ai lui Dubreuil). Persistenţa tecii conjunctive interne un timp mai îndelungat decît a elementelor epiteliale în unii foliculi involutivi dă posibilitatea celulelor sale să rămînă funcţionale şi să continue a secreta foliculina. Soarta finală a tuturor foliculilor atrezici este fibrozarea lor totală cu formare de cicatrice, asemănătoare corpilor albicans, dar de dimensiuni mai mici.

Vascularizaţia ovarului. Ramuri provenite din anastomoza arterei uterine şi ovariene pătrund din mezoovarium în hil şi medulară unde se ramifică urmînd un traseu adesea foarte strîns ghemuit. Ajunse în corticală, arterele se ramifică formînd plexuri, din care se desprind radiar ramuri, cu traiect drept sau spiralat. Arteriolele terminale se rezolvă într-o vastă reţea capilară în tecile foliculilor şi a corpilor progestativi, în timp ce stroma corticală rămîne ceva mai slab irigată. Din capilare provin venele, care merg în sens invers paralel cu arterele, formînd un plex venos foarte bogat în medulară.

Limfaticile ovarului iau naştere în teaca externă a foliculilor şi a corpilor galbeni din cortexul ovarian. Ele se unesc apoi în vase limfatice largi cu traiect radiar în medulară şi părăsesc ovarul prin hil, fiind drenate spre ganglionii limfatici lombari.

Inervaţia ovarului. Nervii provin din plexul ovarian. Fibrele nervoase, mai ales fără mielină, pătrund prin hil şi urmează cursul vaselor san-

Scanned with OKEN Scanner

guine. Fibrele simpatice şi parasimpatice se răspîndesc în medulară, dînd terminaţii vasomotorii şi senzitive. Altele pătrund în cortex formînd plexuri în tecile foliculare, dar nu pătrund în granuloasă şi nici în corpii progestativi. În medulară au fost descrise grupe de celule ganglionare dispersate, care formează microganglioni intraovarieni. În hilul ovarian, în raport strîns cu fibrele amielinice, au fost descrise plaje de celule poliedrice, care au fost considerate de unii *celule neurotrope sau simpaticotrope,* de alţii, *celule cromafine* modificate. Se pare că aceste celule ale hilului ovarian ar fi identice celulelor Leydig din testicul şi ar secreta androgeni, deoarece ele sînt afectate de gonadotrofină corionică, iar hiperplazia sau tumorile acestora sînt asociate cu un proces de masculinizare.

Activitatea ovarului şi corelaţiile sale funcţionale. Activitatea ovariană este reprezentată prin funcţiile *citogenă* — de formarea gameţilor femeli şi *endocrină* — de secreţie a hormonilor estrogeni (estradiol, estronă, estriol) şi progestativ (progesteronul).

Estrogenii sînt foarte scăzuţi, aproape absenţi în copilărie; la pubertate ei sînt răspunzători de dezvoltarea căilor genitale şi a glandei mamare, ţinînd sub dependenţa lor apariţia caracterelor sexuale secundare şi a impulsului sexual. La femeia adultă, estrogenii reglează ciclul sexual determinînd refacerea proliferativă a mucoasei uterine eliminată parţial la menstruaţie şi pregătind-o pentru acţiunea progesteronului, iar în timpul sarcinii influenţează dominant creşterea glandei mamare.

Progesteronul acţionează numai asupra tractusului genital pregătit de estrogeni şi produce transformarea mucoasei uterine în vederea nidării oului. În sarcină, el inhibă creşterea foliculilor şi ovulaţia.

Ovarul însă nu este numai un organ efector, ci şi receptor, astfel că de la pubertate pînă la menopauză activitatea lui se va afla sub influenţa directă a hormonilor hipofizari şi sub controlul sistemului nervos central, factori care vor condiţiona la nivelul său o serie de modificări morfofiziologice care se succed ritmic în cursul ciclului ovarian.

În primele zile ale *fazei postmenstruale sau foliculinică* (zilele 1—7), sub influenţa tropului hipofizar F.S.H. (hormon foliculostimulator), începe maturarea a cîte unui folicul ovarian. Concomitent însă, hipofiza eliberează şi LH (hormon luteinizant) în doze mici, care vor declanşa secreţia de estrogeni. Estrogenii secretaţi la început în cantităţi mici, vor stimula hipofiza, care apoi (zilele 7—13) va răspunde prin secreţie de LH. Acesta la rîndul lui va declanşa secreţie de estrogeni, în cantităţi din ce în ce mai mari. Sub influenţa combinată a gonadotropilor hipofizari F.S.H. şi L.H., foliculul ajunge la maturitate şi, în ziua a 14-a a ciclului ovarian, se va produce ovulaţia datorită faptului că în timp ce secreţia de LH este stimulată prin estrogeni, cea de F.S.H. este inhibată. Astăzi se admite în plus, că ovulaţia este precedată (ziua a 13-a) de o uşoară scădere a titrului estrogenic, precum şi de secreţia unui alt hormon hipofizar L.T.H. (hormon luteotrop). Sub influenţa acestuia din urmă (LTH) după ziua a 14-a, elementele foliculului rămase în ovar în urma expulziei ovocitului, se vor transforma în celule ale corpului progestativ. Astfel va începe a

Scanned with OKEN Scanner

doua fază a ciclului ovarian, *faza postovulatorie sau progesteronică,* în care corpul galben va secreta progesteron şi estrogen, care vor favoriza modificarea secretorie a mucoasei uterine. Creşterea secreţiei de progesteron şi estrogen (în ziua a 21-a) peste un anumit prag va produce o inhibiţie a secreţiei de LH şi LTH, încît înainte de menstruaţie, corpul galben, lipsit de stimuli hipofizari îşi va înceta activitatea. Cu 1—2 zile înainte de menstruaţie, lipsa secreţiei de progesteron şi scăderea brutală a titrului de estrogen va induce în hipofiză o nouă secreţie de FSH şi astfel se va începe un nou ciclu funcţional ovarian.

CĂILE GENITALE FEMININE

TROMPA (TUBA) UTERINĂ SAU TROMPA LUI FALLOPE

Trompa uterină are o lungime de aproximativ 12—15 cm. Fiecare trompă începe lîngă ovar cu care este în relaţie de discontinuitate, de unde apoi merge către uter prin partea superioară a ligamentului larg. Trompa cuprinde patru părţi care de la ovar către uter sînt următoarele:

1. *Partea incipientă* sau infundibulul priveşte înspre ovar şi este prevăzut cu numeroase franjuri sau fimbrii.
2. *Ampula tubei* este segmentul cel mai mare.
3. *Istmul sau gîtul* trompei uterine situat lîngă uter.
4. *Porţiunea intramurală* a tubei inclusă în peretele uterin.

Organizarea structurală

Peretele trompei uterine este format din trei straturi reprezentate prin mucoasă, musculară şi seroasă.

Mucoasa prezintă numeroase pliuri, ceea ce face ca în secţiune transversală, lumenul trompei să apară anfractuos. Pliurile sînt foarte numeroase în fimbrii şi se reduc către istm. Epiteliul mucoasei este format în cea mai mare parte dintr-un singur rînd de celule înalte, pe alocuri însă poate apărea pseudostratificat. Celulele epiteliale din mucoasă sînt de două feluri: celule ciliate şi celule secretorii. Ele sînt intercalate neregulat de-a lungul epiteliului, relaţia lor modificîndu-se mereu în cursul ciclului ovarian. La nivelul istmului şi a porţiunii intramurale, celulele ciliate lipsesc, ele fiind mai numeroase în fimbrii. Ambele tipuri celulare sînt de talie mică în timpul menstruaţiei şi în primele etape ale stadiului proliferativ al ciclului. În timpul ovulaţiei, ele pot atinge un diametru de 30 microni. De asemenea în perioada ovulaţiei citoplasma lor conţine multe incluziuni lipidice, care lipsesc sau sînt de cantitate foarte redusă în restul ciclului funcţional. Unii autori descriu şi un al treilea tip celular existent în epiteliul trompei uterine, reprezentat prin celule de talie mică cu nucleu intens cromatic, aplicate strîns pe membrana bazală. Ele reprezintă probabil stadiul tînăr al celulei secretorii.

Scanned with OKEN Scanner

Corionul mucoasei este alcătuit dintr-un țesut conjunctiv de componență obișnuită, cu excepția că celulele conjunctive se comportă asemănător cu cele din stroma endometrului. Ele reacționează similar cu cele uterine, în cazul în care oul nou format se implantează ectopic în trompa uterină.

Musculara este formată din fibre musculare netede așezate pe două planuri, unul intern, circular sau spiralat, și altul extern, longitudinal. Stratul muscular intern este mai gros către istm și mai ales în porțiunea intramurală. El este foarte subțire la nivelul infundibulului tubar.

Seroasa este formată din țesut conjunctiv lax, bogat vascularizat și inervat.

Trompa uterină are rolul de a capta prin infundibul și mai precis prin fibriile de la acest nivel ovocita eliberată în timpul ovulației și de a o conduce către istm.

Fimbriile se aplică strîns pe ovar în dreptul foliculului ce se rupe. Contactul între tubă și ovar este menținut strîns în acest moment de o puternică hiperemie vasculară locală de ambele părți. Progresia ovocitei în trompă depinde de consistența secreției celulelor tubare, de contracția păturii musculare și de acțiunea cililor. Secreția tubară este formată în celulele epiteliale secretorii ale mucoasei tubare. Natura acestei secreții este puțin cunoscută (mucină, glicogen). În orice caz, ea este crescută în momentul trecerii ovocitei prin trompă și are probabil un rol nutritiv pentru această celulă.

Pătura musculară asigură o mișcare peristaltică la nivelul trompei, îndreptată către uter. De asemenea mișcarea ciliară se efectuează tot în direcția uterului.

În același timp însă, la nivelul istmului trompei, se pot declanșa mișcări peristaltice și ciliare de sens invers, care permit progresia spermatozoizilor către ovocită în vederea cuplării lor și a formării oului.

UTERUL

Uterul este un organ cavitar impar, situat între trompele uterine și vagin. El ocupă o poziție centrală în pelvis în spatele și deasupra vezicii urinare, fiind înclinat și flectat în față (anteversio și anteflexio).

Anatomic i se disting uterului două segmente principale care sînt *corpul* și *colul* (cervixul). În partea cea mai înaltă a corpului uterin se găsește *fundul* uterului, iar în partea sa cea mai de jos, *istmul* („segmentul intern" al obstetricienilor). Istmul se interpune între corpul uterin și cervix. Prin orificiul său intern el se deschide în cavitatea uterină. Limita inferioară a istmului este însă neprecisă, fiind marcată de începutul mucoasei cervicale. Colul, sau gîtul uterin, sau cervixul, începe la limita inferioară a istmului (orificiul intern al colului) și coboară în vagin, unde formează și se termină prin așa-numita *portio vaginalis* a colului pe care se inseră mucoasa vaginală.

Scanned with OKEN Scanner

Histogeneză Căile genitale interne feminine, reprezentate de trompele uterine, uter și canalul vaginal, se formează în cea mai mare parte din canalele paramezonefrice (paramezonefrotice) sau canalele lui Müller. În stadiul nediferențiat gonadal, în săptămîna a 6-a de dezvoltare, embrionii ambelor sexe posedă două sisteme perechi de conducte genitale aparținînd mezonefrosului: 1) canalele lui Wolff (canale mezonefrotice), 2) canalele lui Müller (canale paramezonefrotice).

Canalele lui Müller apar timpuriu sub forma unor invaginații longitudinale, datorită proliferării epiteliului coelomic.

Ele prezintă:

— *o porțiune cranială* superioară deschisă spre coelom printr-o extremitate dilatată în formă de pîlnie, numită *ostium*;

— *o porțiune intermediară* situată la început, lateral în afara canalului Wolff, apoi îl intersectează, se așază median și paralel cu porțiunea intermediară a canalului Müller, de partea opusă deschizîndu-se prin orificii separate în cavitatea cloacală (fig. 194).

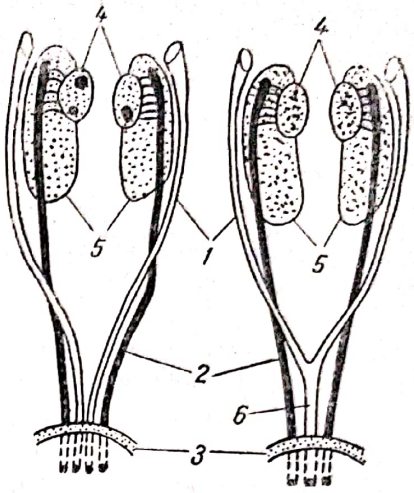

Fig. 194. Evoluția canalelor Wolff și a canalelor Müller:
1 — celule Müller; *2* — canale Wolff; *3* — cloaca; *4* — rudimentele gonadelor; *5* — mezonefrosul; *6* — trunchiul comun al canalelor Müller.

Într-o fază mai avansată de evoluție, *porțiunile caudale* ale celor două canale Müller se apropie unele de altele, rămînînd separate la început printr-un sept care dispare complet către luna a 3-a intrauterină. În acest moment, cele două canale se unesc și formează canalul uterovaginal.

De la această etapă, dezvoltarea ulterioară a conductelor genitale Wolff și Müller depinde de stadiul gonadal diferențiat, adică de sexul embrionului. În acest sens, la embrionul feminin se vor dezvolta numai canalele Müller (fig. 195).

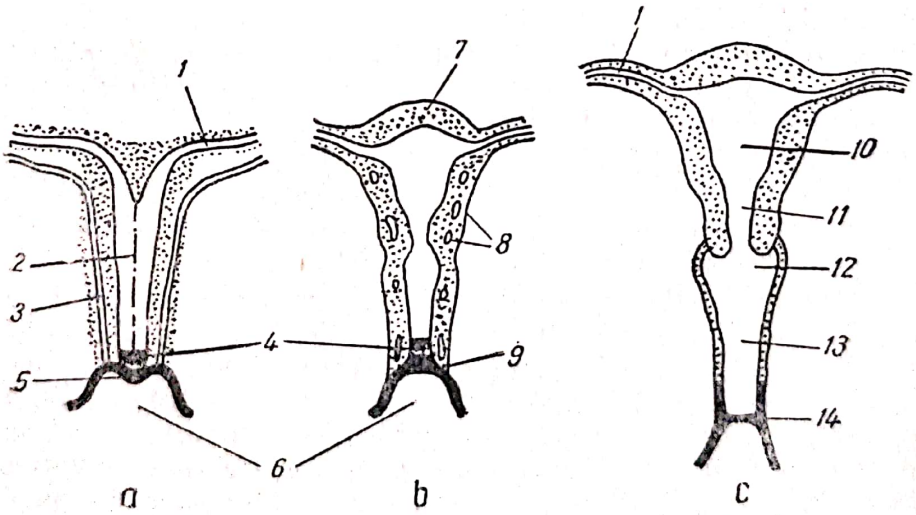

Fig. 195. Formarea uterului și a vaginului:
a — embrion de 9 săptămîni; se remarcă fuzionarea celor două canale Müller; *B* — embrion de 11 săptămîni; se remarcă masiv celular plin între cavitatea canalului uterovaginal și cel al sinusului urogenital; *C* — la nou-născut, vaginul este format prin canalul uterovaginal și bulbii sinovaginali; *1* — trompa lui Fallope; *2* — sept uterovaginal pe cale de dispariție; *3* — canal Wolff; *4* — extremitatea caudală a canalelor Müller; *5* — tuberculul Müller; *6* — sinus urogenital; *7* — fund uterin; *8* — relicve wolffiene; *9* — bulbi sinovaginali; *10* — corp uterin; *12* — fund de sac vaginal; *13* — vagin; *14* — himen.

Scanned with OKEN Scanner

Histogeneză Căile genitale interne feminine, reprezentate de trompele uterine, uter și canalul vaginal, se formează în cea mai mare parte din canalele paramezonefrice (paramezonefrotice) sau canalele lui Müller. În stadiul nediferențiat gonadal, în săptămîna a 6-a de dezvoltare, embrionii ambelor sexe posedă două sisteme perechi de conducte genitale aparținînd mezonefrosului: 1) canalele lui Wolff (canale mezonefrotice), 2) canalele lui Müller (canale paramezonefrotice).

Canalele lui Müller apar timpuriu sub forma unor invaginații longitudinale, datorită proliferării epiteliului coelomic.

Ele prezintă:

— *o porțiune cranială* superioară deschisă spre coelom printr-o extremitate dilatată în formă de pîlnie, numită *ostium*;

— *o porțiune intermediară* situată la început, lateral în afara canalului Wolff, apoi îl intersectează, se așază median și paralel cu porțiunea intermediară a canalului Müller, de partea opusă deschizîndu-se prin orificii separate în cavitatea cloacală (fig. 194).

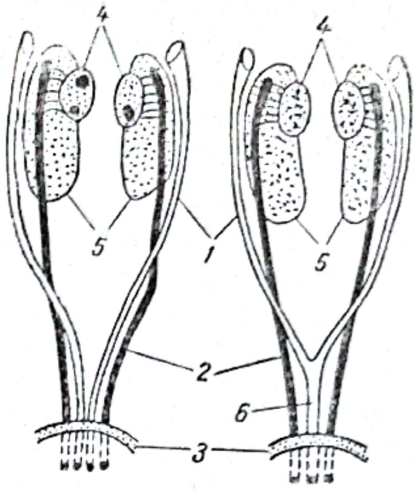

Fig. 194. Evoluția canalelor Wolff și a canalelor Müller:
1 — celule Müller; *2* — canale Wolff; *3* — cloaca; *4* — rudimentele gonadelor; *5* — mezonefrosul; *6* — trunchiul comun al canalelor Müller.

Într-o fază mai avansată de evoluție, *porțiunile caudale* ale celor două canale Müller se apropie unele de altele, rămînînd separate la început printr-un sept care dispare complet către luna a 3-a intrauterină. În acest moment, cele două canale se unesc și formează canalul uterovaginal.

De la această etapă, dezvoltarea ulterioară a conductelor genitale Wolff și Müller depinde de stadiul gonadal diferențiat, adică de sexul embrionului. În acest sens, la embrionul feminin se vor dezvolta numai canalele Müller (fig. 195).

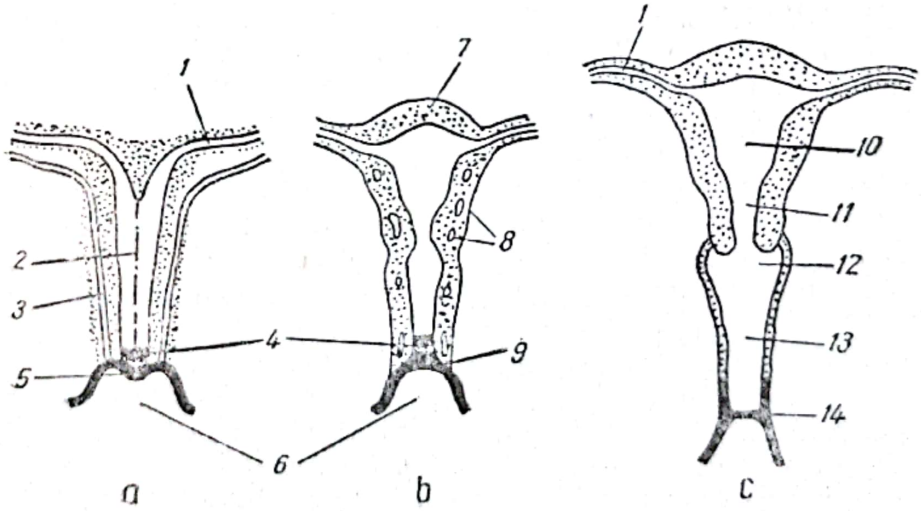

Fig. 195. Formarea uterului și a vaginului:
a — embrion de 9 săptămîni; se remarcă fuzionarea celor două canale Müller; *B* — embrion de 11 săptămîni; se remarcă masiv celular plin între cavitatea canalului uterovaginal și cel al sinusului urogenital; *C* — la nou-născut, vaginul este format prin canalul uterovaginal și bulbii sinovaginali; *1* — trompa lui Fallope; *2* — sept uterovaginal pe cale de dispariție; *3* — canal Wolff; *4* — extremitatea caudală a canalelor Müller; *5* — tuberculul Müller; *6* — sinus urogenital; *7* — fund uterin; *8* — relicve wolffiene; *9* — bulbi sinovaginali; *10* — corp uterin; *12* — fund de sac vaginal; *13* — vagin; *14* — himen.

Scanned with OKEN Scanner

Din partea cranială şi din porţiunea incipientă intermediară se va forma trompa uterină. Segmentul median fuzat, formează fundul, corpul şi cervixul uterului, care reţin epiteliul simplu cilindric al canalului Müller.

Din partea inferioară a canalului uterovaginal, se va forma vaginul căptuşit cu un epiteliu stratificat, care treptat se va diferenţia în epiteliul stratificat pavimentos tipic de la acest nivel. Ţesutul conjunctiv şi muscular al uterului şi vaginului sînt derivate din mezenchimul înconjurător.

Hipertrofia epiteliului müllerian şi a glandelor, diferenţierea epiteliului stratificat pavimentos vaginal şi a mezodermului subepitelial către un ţesut fibros conjunctiv şi muscular în perioada de dezvoltare embrionară, se află sub controlul estrogenilor.

Organizarea structurală. Peretele uterin este alcătuit din trei tunici care sînt reprezentate de o mucoasă, o musculară şi o seroasă.

Mucoasa uterină poartă denumirea de *endometru.* Deşi noţiunea de endometru se referă la mucoasa celor două segmente uterine principale (corp şi cervix) termenul de endometru este aplicat în practică numai mucoasei corpului uterin.

Aspectul morfofuncţional al endometrului este variabil în raport cu segmentul uterin în care se găseşte. La nivelul fundului şi al corpului uterin, endometrul prezintă o grosime de 1—7 mm şi un aspect de mucoasă netedă fără pliuri. La nivelul cervixului, endometrul este mai subţire de 3—5 mm şi prezintă numeroase pliuri ce pornesc perpendicular din două cute sau creste longitudinale, ale mucoasei situate pe linia anterioară şi posterioară, numite *plicae palmatae.* Ca orice mucoasă, endometrul este format dintr-un *epiteliu şi un corion.* Epiteliul de acoperire este format la nivelul corpului şi fundului uterin dintr-un singur rînd de celule înalte cilindrice. Din loc în loc, acestea sînt în continuare cu epiteliul glandelor uterine situate în corion. Printre celulele cilindrice pot apărea, în unele regiuni ale epiteliului, rare celule cilindrice ciliate. În dreptul istmului, celulele epiteliale sînt mai puţin înalte, nucleii lor apar hipercromatici şi ocupă aproape în întregime corpul celular.

Corionul mucoasei (lamina propria), sau *stroma endometrială,* este formată din *ţesut conjunctiv* care prezintă o adaptare morfofuncţională particulară la acest nivel, şi din *glandele uterine.*

Ţesutul conjunctiv al endometrului este reprezentat printr-un ţesut embrionar de tip reticular alcătuit dintr-un reticul fibrilar şi un reticul celular. Celula-cap de serie a celulelor stromale este celula reticulară nediferenţiată, care se diferenţiază într-un prim moment în celule reticulare mari şi mici dispuse în reticul sau reţea. În ochiurile reticulului se găsesc celule conjunctive în special de tip fibroblastic. Pe lîngă acestea pot fi întîlnite, în număr redus însă, şi alte tipuri de celule conjunctive, ca histiocite în repaus sau în activitate fagică, plasmocite, mastocite, macrofage şi limfocite histiogene, monocite şi granulocite endometriale (cu citoplasma bogată în granule şi cu rol de a secreta heparina şi histamina). Substanţa fundamentală umple ochiurile reticulului împreună cu diferitele tipuri celulare. Ea este bogată în apă şi conţine serum proteine, lipide, precolagen, substanţe mucopolizaharidice.

Scanned with OKEN Scanner

Glandele uterine străbat întregul corion, ajung prin partea lor profundă, sau fundul glandei, pînă la miometru. Glandele au o formă tubulară, o lungime de aproximativ 1,5 mm şi un diametru de 50—100 microni. Fundul glandei este mai dilatat, corpul glandei are un traiect uşor ondulat. Glanda se deschide perpendicular printr-un orificiu la suprafaţa epiteliului. Peretele lor este format dintr-un epiteliu cu un singur rînd de celule înalte, asemănătoare celor din epiteliul de suprafaţă, printre care pot fi observate şi celule ciliate. Funcţia principală a glandelor uterine este aceea de a regenera epiteliul uterin, periodic (lunar) descuamat, mai degrabă decît funcţie secretorie.

Se descriu endometrului două straturi morfofuncţionale, care se comportă diferit de-a lungul ciclului menstrual. Unul este *stratul funcţional* superficial, care se modifică puternic în cursul ciclului şi al doilea este *stratul bazal* profund, care suferă modificări moderate. Acesta din urmă este stratul care va rămîne şi va regenera întregul endometru după oprirea hemoragiei menstruale.

Endometrul suferă modificări puternice în cursul *ciclului genital,* sau ciclul menstrual. La femeie, ciclul ovarian durează aproximativ 28 de zile şi ţine din prima zi a menstruaţiei pînă în ultima zi a următoarei menstruaţii. Ciclul genital poate fi împărţit în mai multe faze sau stadii:

1. *Stadiul proliferativ* sau de reparaţie sau stadiul *foliculinic* sau stadiul estrogenic care începe după a 5-a zi a ciclului genital şi ţine pînă în a 13-a—14-a zi a ciclului, moment care coincide cu ovulaţia. În această fază, endometrul se reface rapid, iar glandele cresc în număr şi lungime (fig. 196). *La începutul fazei foliculinice,* endometrul este gros de numai 1—2 mm şi acoperit de un epiteliu cubic pe alocuri cilindric. În ziua a 5-a a ciclului, *celulele stromei* sînt foarte asemănătoare din punct de vedere morfologic (nuclei hipercromatici şi citoplasmă redusă), prezentînd un caracter de imaturitate mijlocul stadiului proliferativ. Către ziua a 10-a a ciclului, încep procesele de proliferare şi de diferenţiere celulară (se observă numeroase mitoze în corion şi în epiteliul glandular).

Fig. 196. Endometru — stadiu proliferativ.

Scanned with OKEN Scanner

În acest scop, sub influența estrogenică, în celulele nediferențiate se dezvoltă reticulul endoplasmic rugos, complexul Golgi, crește numărul ribozomilor liberi în vederea stimulării sintezei de proteine comune și specifice (colagen și MPZ). Celulele conjunctive fibroblastoide ating cel mai înalt grad de proliferare și diferențiere către ziua a 15-a a ciclului genital, respectiv la sfîrșitul stadiului proliferativ și începutul stadiului secretor.

Rețeaua fibrilară formată din fascicule colagene numeroase apare mai condensată sub epiteliul de acoperire în jurul glandelor și al vaselor. *Celulele epiteliale* de acoperire la început cubic cu un diametru de 6 microni cresc, devin cilindrice și ating o talie de 16 microni. Nucleul lor ovalar cu cromatină fin granulară este situat la polul bazal. Printre acestea apar unele celule ce prezintă un dispozitiv ciliar. În epiteliu mai apare și un alt tip celular, reprezentat prin așa-numitele „celule clare" cu un nucleu rotund veziculos, considerate o varietate a celulelor ciliate. Glandele uterine prezintă un traiect rectiliniu. Celulele epiteliale din peretele glandular au nucleii situați la polul bazal. Se observă mitoze frecvente nu numai în regiunea fundului glandei, ci de-a lungul întregului tub glandular (fig. 197). Corionul este de aspect lax.

În perioada finală a fazei proliferative (a 11—14-a zi), endometrul a crescut de 4—5 ori față de grosimea existentă la începutul acestui stadiu. În corion se atinge nivelul cel mai ridicat de proliferare și diferențiere a celulelor. Densitatea celulară cea mai mare se găsește în 1/3 superioară a stratului funcțional.

Cantitatea de substanță fundamentală scade ușor. La nivelul ei se observă reacții histochimice intense (PAS, albastru alcian). Deși socotită a fi încheiată, faza proliferativă endometrială în momentul ovulației, în realitate ea se poate prelungi încă 1—2 zile peste a 13—14-a zi.

Fig. 197. Glande endometriale la sfîrșitul fazei de proliferare; epiteliul înalt cu numeroși nuclei și mitoze.

Scanned with OKEN Scanner

Fig. 198. Endometru — stadiu secretor.

2. *Stadiul secretor sau progestativ* începe o dată cu dehiscenţa foliculului (ovulaţia 13—14-a zi) şi cu intrarea în activitatea secretorie a corpului galben (aproximativ la 2 zile după ovulaţie) şi ţine pînă în ziua a 26—27-a a ciclului ovarian. Acest stadiu este caracterizat prin modificări esenţiale în structura endometrului, marcate prin hipertrofia mucoasei, proliferarea ţesutului glandular, o marcată vascularizaţie şi edem (fig. 198).

Glandele din corion se hipertrofiază şi încep să secrete. Numărul mitozelor atinge nivelul maxim la începutul stadiului secretor în epiteliul glandular care, înmulţindu-se şi crescînd mai repede decît corionul, determină cudarea lor şi în consecinţă aspectul de tirbuşon cu lumen dilatat al glandelor. Celulele cilindrice din epiteliul glandular au o talie mare de aproximativ 20 microni. În ziua a 18-a—19-a a ciclului, numărul mitozelor scade brusc. În citoplasma celulelor glandelor încep să apară în ziua a 16-a a ciclului vacuole pline cu glicogen, care împing nucleul de la polul bazal către partea mijlocie a celulei (fig. 199). Celulele glandulare prezintă în consecinţă un aspect caracteristic determinat de începutul acţiunii progesteronice asupra unui endometru făcut receptiv la acest hormon de către estrogeni. În acelaşi timp, la polul apical al celulelor glandulare apar primele semne de activitate secretorie, sub forma unor vezicule mici situate în citoplasma supranucleară.

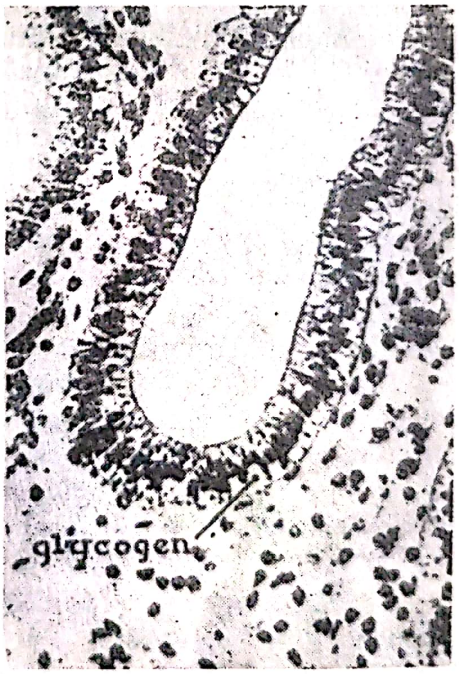

Fig. 199. Endometru — fază progestaţională incipientă; glicogenul este prezent în celulă între nuclei şi baza acestora.

Scanned with OKEN Scanner

Fig. 200. Glande endometriale — fază progestațională avansată.

Citoplasma celulelor e bogată în organite comune (reticul endoplasmic rugos, ribozomi liberi, mitocondrii mici și mari voluminoase). Mai tîrziu (a 17-a — a 18-a zi), aspectul celulelor glandulare se modifică prin revenirea nucleului la polul bazal. Celulele devin cubice, la polul lor apical apar numeroase granule de secreție care încep să fie expulzate în lumenul glandei. În perioadă de mijloc a stadiului secretor (a 19-a — a 23-a zi) glandele își modifică aspectul lumenului luînd forma unor dinți de ferăstrău sau de spini (fig. 200). Epiteliul glandular este format din două tipuri de celule: a. *celule întunecate* înalte de 30—35 microni, cu activitate secretorie. Nucleul situat către polul bazal prezintă o cromatină condensată. Citoplasma include numeroase mitocondrii, vacuole clare și glicogen în zona bazală și numeroase granule de secreție în zona apicală. b. *Celule clare mari,* cu diametrul de 25—30 microni, cu nucleu oval, cu cromatină prăfoasă, polul apical conține picături de lipide și vacuole clare. Corionul suferă transformări deciduiforme ce au loc numai la suprafața endometrului în stratul funcțional. Citoplasma celulelor reticulare și a celorlalte tipuri de celule conjunctive se încarcă cu glicogen, nucleii devin veziculoși, celulele mărindu-și diametrul. Celulele reticulare mari se transformă în *celule pre- sau pseudodeciduale,* caracterizate printr-o formă rotunjită, o citoplasmă abundentă, hiperhidratată, parțial vacuolizată, nucleu rotund veziculos cu 1—5 nucleoli. Fibrele conjunctive se îngroașe și se înmulțesc mai ales în jurul vaselor și al glandelor. Vasele sînt abundente, arteriolele au un traiect spiralat. Edemul atinge nivelul maxim către a 22-a zi. Lichidul tisular este bogat în aminoacizi, peptide, hidrați de carbon și produși de degradare ai glicogenului. Se diferențiază puternic două zone endometriale în stratul funcțional: un strat superficial sau *compacta* și un strat profund sau *spongioasa.* Stratul compact și spongios împreună realizează *stratul funcțional* al uterului care se elimină în timpul menstruației și al parturiției.

Faza ischemică sau perioada premenstruală este scurtă între a 26-a — 27-a zi a ciclului genital, reprezentînd ultima fază a perioadei de secreție. El este caracterizat prin modificări mari, vasculare, în stratul funcțional. La nivelul arteriolelor spiralate apar constricții intermitente, în urma cărora stratul funcțional apare palid, ca rezultat al anemiei locale. Densitatea celulară a stromei crește, ea apare infiltrată cu numeroase leucocite.

Scanned with OKEN Scanner

La sfîrşitul ciclului se produce o scădere a nivelului hormonilor ovarieni. ceea ce antrenează regresia endometrului. Cîteva ore înainte de apariţia menstruaţiei se produc fenomene de cariorexis la baza epiteliului glandular, glandele colabează, edemul corionului diminuează.

3. *Stadiul menstrual sau stadiul hemoragic* cuprinde o perioadă de descuamare, situată între a 28-a — a 2-a zi a ciclului şi o perioadă de regenerare situată între a 3-a — a 4-a zi a ciclului.

În acest stadiu, arteriolele spiralate şi capilarele se dilată puternic şi apoi se rup. Sîngele se revarsă în ţesutul înconjurător şi apoi în cavitatea uterină. Stratul funcţional al endometrului se necrozează şi este eliminat. Din endometru rămîne numai stratul bazal denudat, care conţine fundul glandelor din al căror epiteliu se va regenera glanda şi epiteliul de suprafaţă. Capetele arteriolelor din acest strat se închid apoi prin procese de constricţie. Produsul menstrual care se elimină conţine sînge arterial şi venos alterat, celule epiteliale şi stromale dezintegrate şi secreţie glandulară.

Mecanismul şi modificările morfologice ce însoţesc descuamarea şi hemoragia sînt încă incomplet elucidate. *După ipoteza lui Markee,* arteriolele spiralate cresc în stadiul proliferativ de cinci ori mai repede decît grosimea endometrului, ceea ce duce la creşterea numărului de spire la nivelul lor. În stadiul secretor, grosimea endometrului se dublează, dar arteriolele cresc încă şi mai rapid cu formarea unui număr considerabil de spire. Venele se dilată şi se transformă în lacuri sanguine. Înaintea declanşării menstruaţiei, endometrul începe să regreseze, se produce o resorbţie masivă de lichid interstiţial. Aceasta duce la o stază circulatorie care antrenează o nutriţie deficientă a endometrului şi fenomenul de necroză parcelară. În ţesuturi, histamina este eliberată, produce vasodilataţii, care declanşează hemoragia.

După ipoteza lui Smith, scăderea hormonilor la sfîrşitul ciclului duce la distrugerea mucoasei uterine, eliberîndu-se în ţesuturile dezintegrate o toxină menstruală (menotoxina). Aceasta produce alterări vasculare (degenerescenţe, exudaţia fibrinei prin endoteliul capilar şi venos, trecerea leucocitelor în ţesuturi). Capilarele şi plexul venos se deschid şi hemoragia începe.

După ipoteza lui Schlegel anastomozele arteriovenoase din endometru sînt în anumite condiţii şuntate, ceea ce face ca sîngele să treacă în întregime din arteră direct în venă. În acest caz, stratul superficial al endometrului ischemiat suferă procese de necroză. Acetilcolina se acumulează în endometru, provocînd relaxarea fibrelor musculare netede, deschiderea anastomozelor arteriovenoase şi apariţia menstruaţiei.

Perioada de refacere (a 3-a — a 4-a zi). Stratul bazal al endometrului începe să refacă întreaga mucoasă. Apar mitoze în epiteliul fundului glandelor care creşte şi acoperă suprafaţa denudată. Celulele stromei intră în mitoză. Substanţa fundamentală este foarte abundentă, precedînd formarea fibrelor.

Scanned with OKEN Scanner

Tunica musculară sau miometrul este formată din fascicule de fibre musculare netede, separate între ele printr-un țesut conjunctiv. Fibrele musculare sînt dispuse spiralat, ceea ce face ca straturile sau păturile descrise de histologi să nu apară bine delimitate. Datorită arhitectoniei spiralate, speciale a fibrelor musculare, această împărțire în straturi pare să nu corespundă realității, fiind doar o delimitare aparentă. *Stratul intern și stratul extern* sînt mai subțiri și au fibre musculare dispuse longitudinal și oblic. *Stratul mijlociu sau stratul vascular* este stratul muscular cel mai dezvoltat. La nivelul lui se găsesc foarte multe vase sanguine mari și cu perete gros din care lipsește tunica adventițială. În acest fel, media vaselor se continuă direct cu musculatura uterină, dispoziție care permite o mai eficace contracție a peretelui vascular și a prevenirii hemoragiilor.

Fibra musculară uterină (uterul negravid)

Fibrele musculare sînt fusiforme, avînd o parte centrală mai groasă și extremități alungite, formă care este în general comună fibrelor musculare netede din organele cavitare. Dimensiunile lor se cifrează la 50—60 microni lungime și 4—5 microni diametru. Nucleul fibrei musculare uterine este situat central, are o formă alungită, comparată cel mai adesea cu un bastonaș cu capete rotunjite. La periferia fibrei se găsește sarcolema care are o structură tipică pentru fibrele musculare, electronomicroscopic apărînd tristratificată: de la interior spre exterior, plasmalema, spațiul clar și perimembrana mucopolizaharidică. În sarcoplasma fibrei miometriale se descriu topografic două zone: o zonă centrală, în care se găsesc organitele comune, și o zonă periferică, în care își au sediul organitele speciale care alcătuiesc substratul contractil al fibrei. În proximitatea nucleului se găsește un complex Golgi slab dezvoltat, alcătuit dintr-un număr mic de vacuole și cîteva mici vezicule. În fibra uterină din uterul negestant, sacii aplatizați se observă rar. Reticulul endoplasmic rugos constă din cîteva cisterne și vacuole de ale căror membrane sînt atașați la intervale mari ribozomi. Reticulul endoplasmic neted este slab dezvoltat. Mitocondriile sînt de forme și dimensiuni variate, dar predomină totuși cele ovale. Cristele mitocondriale sînt lameliforme și în număr mic. De asemenea, mai pot fi remarcați ribozomi liberi și granule de glicogen.

Cea mai mare parte din sarcoplasmă este însă ocupată de elementele componente ale substratului contractil: miofilamentele și corpii denși. Miofilamentele, vizibile numai la microscopul electronic, sînt ca în toate varietățile de fibre musculare netede numai de un singur tip (filamente de actină), care corespund filamentelor subțiri din fibrele striate. În fibra musculară netedă lipsește un al doilea tip de miofilamente, filamentele de miozină, corespunzător filamentelor groase din fibrele striate. Caracteristic pentru organizarea ultrastructurală a substratului contractil în fibra musculară uterină este prezența miozinei sub formă de corpi denși. Corpii denși se observă numai la microscopul electronic și se prezintă pe electronomicrografii ca pete dense, opace la fluxul de electroni, alungite, distribuite fără o ordine anumită printre miofilamentele de actină.

Scanned with OKEN Scanner

Corpii denşi reprezintă o formă specială de existenţă a actomiozinei în fibra musculară netedă, în care actina este structurală sub formă de filamente, dar miozina este amorfă. Aceste particularităţi de organizare ale substratului contractil al fibrei musculare uterine comparativ cu fibra musculară striată ar putea explica unele particularităţi ale contracţiei fibrei uterine şi în primul rînd forţa mai mică de contracţie. Este posibil ca prezenţa miozinei în stare amorfă, neordonată în filamente, fie dispersată în sarcoplasmă fie agregată sub formă de corpi denşi, să reprezinte substratul ultrastructural al stării de tonus în care se găseşte în permanenţă fibra musculară uterină.

Printre miofilamente şi corpii denşi se găsesc şi rare elemente ale reticulului sarcoplasmic (reticul endoplasmic neted). Reticulul sarcoplasmic în fibrele musculare uterine este foarte slab dezvoltat, este neorientat şi nu stabileşte un contact intim cu substratul contractil. În consecinţă, cantitatea de ioni de calciu care este depozitată în veziculele reticulului sarcoplasmic din fibra uterină nu corespunde decît la un sfert pînă la o jumătate din necesarul pentru activarea proteinelor contractile, restul de ioni de calciu provenind probabil din periferia fibrei. Rezultă deci că ionii de calciu vor avea nevoie de un timp mai lung pentru a ajunge la nivelul substratului contractil, ceea ce ar explica timpul de latenţă al contracţiei, de 500 de ori mai mare în fibra uterină decît în muşchiul striat. De asemenea, capacitatea veziculelor reticulului sarcoplasmic din fibra uterină de a reîngloba calciul este de pînă la 40 ori mai mică decît în fibra striată, de unde apare necesitatea unei perioade de timp mai lungi pentru ca reticulul sarcoplasmic să preia calciul de la elementele contractile; acest fapt face să dureze contracţia fibrei musculare uterine mult mai mult decît contracţia fibrei musculare striate.

Trebuie, de asemenea, semnalat că în ultimul timp s-au pus în evidenţă între fibrele musculare uterine joncţiuni intercelulare tip *zonula occludens* (nexus), ceea ce oferă o bază morfologică raţională pentru interpretarea proprietăţii de conductibilitate specifică miometrului.

Profilul metabolic al fibrei musculare uterine din uterul negestant. Cercetările histoenzimologice efectuate în cadrul laboratorului de Histologie din Bucureşti au condus la unele constatări cu privire la specificul activităţii enzimelor în fibra uterină, permiţînd desprinderea unui profil enzimatic şi deci metabolic al acestuia.

Fibra musculară din uterul negestant se caracterizează printr-un spectru enzimologic larg, practic toate enzimele cercetate fiind active. Prin ea însăşi, această constatare devine un atribut specific fibrei musculare uterine, căci în stare normală în oricare alt tip de fibre musculare sînt inactive cel puţin una sau două dintre principalele căi metabolice. O altă trăsătură specifică efectorului enzimatic al reacţiilor metabolice din fibra uterină este faptul că între activităţile enzimatice din căi metabolice diferite nu sînt diferenţe semnificative. Nici una dintre secvenţele metabolice principale (glicoliza anaerobă, ciclul Krebs, fosforilarea oxidativă, calea pentozelor, utilizarea aminoacizilor, metabolismul lipidelor etc.) nu este foarte puternic exprimată; prin comparaţie, în toate celelalte categorii de muşchi găsim o anumită cale metabolică care le domină pe celelalte. Corelatul ultrastructural al relativei uniformităţi la un nivel moderat al activităţii enzimelor din fibra uterină este sărăcia ei în organite, faptul că nici unul dintre organitele celulare purtătoare ale complexelor enzimatice menţionate nu este bine reprezentat în fibra uterină. O altă particularitate a metabolismului fibrei musculare din uterul negestant este

Scanned with OKEN Scanner

activitatea scăzută a enzimelor din secvențele metabolice furnizoare de energie (glicoliză, ciclul Krebs, fosforilare oxidativă) rezervele energetice (ATP și creatinfosfat) sînt net mai scăzute decît în celelalte tipuri de fibre. Cantitativ, fibra uterină conține de 7—10 ori mai puțini compuși macroergici decît fibra striată. Producerea și depozitarea unei cantități mari de energie nici nu este necesară fibrei din uterul negestant, deoarece în această situație contracțiile propriu-zise sînt neglijabile ca frecvență și intensitate, iar tonusul în care se găsește în permanență fibra se menține cu o cheltuială minimă de energie.

Fibra musculară uterină (uterul gravid)

Hipertrofia miometrului din timpul gestației care prin rapiditatea și amploarea ei este un fenomen unic în organismul adult normal este însoțită de remanieri spectaculare ale fibrei musculare uterine. Fibrele musculare uterine cresc mult în dimensiune, de aproximativ 5—10 ori, putînd atinge și lungimi de 500 microni. Ele își păstrează forma lor generală, dar apar prelungiri în special la extremități. Se realizează modificări proeminente ale componentelor majore ale sarcoplasmei. Miofilamentele cresc ca număr și de asemenea și corpii denși. Spre deosebire de fibra uterină din uterul negestant, organitele comune ocupă arii largi în sarcoplasmă și în zona periferică a celulei. Aparatul Golgi deși continuă să ocupe spațiul perinuclear prezintă modificări cantitative și calitative, devenind una dintre trăsăturile cele mai proeminente ale sarcoplasmei. Există o creștere marcată ca număr a fiecărui component al complexului Golgi, dar în special a sacilor aplatizați și a microveziculelor. Mitocondriile cresc atît ca număr cît și ca dimensiune. Apar cu mare frecvență forme mitocondriale alungite. De asemenea, numărul cristelor din mitocondrii este și el crescut. Reticulul endoplasmic atît cel rugos cît și cel neted se dezvoltă puternic în fibra musculară din uterul gestant, ocupînd arii largi din sarcoplasmă. Caracteristic în această situație este și acumularea unui mare număr de granule de glicogen, care sînt distribuite în aproape toate regiunile celulei. Determinările cantitative au arătat o creștere a conținutului în glicogen a fibrei uterine gestante de aproximativ 50 de ori.

Profilul metabolic al fibrei musculare uterine din uterul gestant. Relativa uniformitate a nivelului de activitate a majorității enzimelor din fibra uterină negestantă este înlocuită printr-o diferențiere în sensul activării unor secvențe metabolice. Enzimele din căile metabolice furnizoare de energie devin mai active, iar rezervele energetice sînt crescute. Fosfații macroergici sînt în cantitate de 2—3 ori mai mare în fibra uterină gestantă decît în cea negestantă. Sporirea rezervelor energetice ale fibrei uterine în gestație se face în special pe seama activării metabolismului aerob de înalt randament energetic cu sediul în mitocondrii. O activare importantă înregistrează în cursul gestației și enzimele șuntului pentozic, ceea ce demonstrează orientarea proceselor metabolice spre sinteză. În fibra uterină gestantă, energia nu este utilizată într-o manieră preponderentă în procesul contractil, așa cum se întîmplă în toate celelalte tipuri de mușchi. Este semnificativă în acest sens o constatare mai veche că în fibra uterină gestantă energia este depozitată mai ales în formă de ATP și numai o mică cantitate sub formă de creatin fosfat (invers decît în ceilalți mușchi), căci ATP-ul poate fi direct utilizat în sinteze, în timp ce energia creatin fosfatului este disponibilă în special pentru contracție.

Post partumul este pentru fibra musculară uterină o perioadă de adînci frămîntări metabolice cu modificări și chiar răsturnări ale spectrului enzimologic. În primele ore apare o scădere a activității celor mai multe dintre complexele enzimatice,

Scanned with OKEN Scanner

predomină glicoliza anaerobă. Restaurarea metabolismului aerob se realizează în primele 24 de ore și apoi se înregistrează o întoarcere treptată spre spectrul enzimologic complet al fibrei negestante. Sintetizînd particularitățile metabolice ale fibrei musculare uterine în pregestație, gestație și post partum se poate spune că ea este purtătoarea unui spectru enzimatic specific, variabil în funcție de starea funcțională. Lipsa unei diferențieri metabolice înalte (în genul fibrelor cardiace sau striate) îi conferă mari posibilități de adaptabilitate care stau la baza supleței sale funcționale. Din punctul de vedere al metabolismului, ceea ce fibra uterină a pierdut în diferențiere a cîștigat în adaptabilitate.

Interrelațiile metabolice dintre fibra musculară netedă și celula conjunctivă în miometru. Cercetări histoenzimologice ale catedrei de Histologie din București au arătat că în uterul negestant activitatea metabolică a celulelor conjunctive este egală ca intensitate cu cea a fibrelor musculare. În uterul gestant la termen, celulele conjunctive prezintă activități enzimatice crescute în egală măsură ca și fibra musculară netedă, pentru enzimele oxido-reductoare aerobe, dar enzimele glicolizei anaerobe și ale șuntului pentozic prezintă reacții mai accentuate în celulele conjunctive decît în miocite. În schimb, ATP-azele sînt mult mai active în fibra musculară uterină decît în celulele conjunctive. În post partum apare o disociere puternică între activitatea enzimatică a celulelor musculare și celor conjunctive. Enzimele oxidative aerobe și anaerobe scad din fibra musculară, dar se mențin foarte intense în celulele conjunctive. În acestea din urmă se activează puternic în plus și enzimele lizozomale. În post partum, fibra musculară este în refacere, iar celulele conjunctive preiau întregul control metabolic de la nivelul miometrului, control ce ține 6—8 zile de la declanșarea travaliului. După acest interval, tabloul enzimatic revine la normal reluînd caracterele uterului negestant. În esență, deci, interrelațiile metabolice dintre fibrele musculare netede și celulele conjunctive în miometru, se caracterizează prin: similaritate în uterul negestant, complementaritate în uterul gestant la termen și disjungere în post partum.

Perimetrul sau seroasa uterină este formată din peritoneul care învelește uterul pe partea sa superioară, anterioară și posterioară. Seroasa este formată dintr-un rînd de celule mezoteliale așezate pe un strat subțire de țesut conjunctiv. Noțiunea de „perimetru" nu trebuie confundată cu noțiunea de „parametru" (cu importanță în practica ginecologică) prin care se înțelege spațiul subperitoneal situat de o parte și de alta a uterului, plin cu țesut conjunctivovascular. În partea sa inferioară uterul este acoperit de o adventice, care este în raport cu parametrul.

UTERUL GRAVID SAU GESTANT

Placenta

Oul nou format în trompa uterină prin unirea ovulei cu spermatozoidul începe să se segmenteze și să migreze către uter. Oul ajunge în uter ca o masă celulară în mijlocul căreia apare o cavitate. Această formațiune poartă denumirea de *blastocist* și ea va fi aceea care se implantează în endometru, 6—7 zile după ovulație. Implantarea sau nidația blastocistului este precedată de modificări endometriale care constituie *faza de preimplantare*, fază în care endometrul devine apt pentru a accepta implantul. În faza de preimplantare, endometrul se află în stadiul secretor. El este gros, edematos, glandele sînt mari și în plină activitate secretorie. Oul se poate implanta în oricare zonă din cavitatea uterină, dar de obicei se

fixează pe peretele dorsal al corpului uterin lîngă fundul uterin (poziţie ortomezometrială sau laterală). Blastocistul acoperit de un rînd de celule care alcătuiesc în totalitate *trofoblastul* se apropie de suprafaţa endometrului pe care o traversează, apoi se opreşte în partea superioară a stratului funcţional al mucoasei. La locul de ataşare al oului de epiteliul endometrial, numit *pol de implantare,* trofoblastul proliferează, celulele sale îşi pierd limita intercelulară, constituindu-se într-un sinciţiu. La zona de contact, epiteliul endometrial prezintă modificări ce constau în ştergerea limitelor celulare, apropierea nucleilor, schimbarea tinctorialităţii citoplasmei. Sinciţiul trofoblastic se varsă în acest simplasm, îndepărtînd nucleii epiteliului matern. Mecanismul acestei ataşări şi penetraţii a blastocistului în epiteliul uterin nu este pe deplin cunoscut. Un rol se atribuie mucusului de la suprafaţa epiteliului, sensibil la fermenţii litici ai trofoblastului. Un factor favorizant al histolizei epiteliului uterin este şi diferenţa de pH între blastocist şi mediul înconjurător. Se constată prezenţa fosfatazei alcaline şi a 5-nucleotidazei în trofoblast şi a fosfatazei acide în epiteliul glandular şi în celulele stromale superficiale ale endometrului.

Ulterior, în perioada „lacunară" (a 9-a — a 13-a zi de dezvoltare) oul se implantează cu 2/3 din volumul său în zona funcţională a endometrului fiind acoperit parţial de epiteliul matern în regenerare (fig. 201). În acest moment, trofoblastul primitiv al oului este format dintr-un strat intern, numit *citotrofoblast,* cu celule bine individualizate şi un strat extern, numit *sinciţiotrofoblastul,* care apare ca o masă multinucleată (fig. 202). La nivelul sinciţiotrofoblastului apar vacuole care confluînd vor forma lacune unde îşi fac apariţia eritrocitele materne şi produsele de secreţie glandulară. Pereţii acestor lacune vor fi căptuşiţi şi delimitaţi de sinciţiotrofoblast. Aceste spaţii lacunare vor deveni, în cursul dezvoltării, *spaţiile sau*

Fig. 201. Implantarea oului uman la 9 zile; formarea lacunelor în sinciţiotrofoblast; începutul reacţiei deciduale în stroma înconjurătoare (după Schmidt-Mathesen).

Scanned with OKEN Scanner

Fig. 202. Implantarea oului uman la 12 zile; circulația sîngelui în lacunele sinciţiotrofoblastului, reacţia deciduală în vecinătate, lacune venoase în stromă.

camerele intervilare. Sinciţiotrofoblastul are un conţinut crescut de ARN. El fagocitează celulele conjunctive stromale, fibrele de reticulină dezagregate, distruge pe alocuri peretele arteriolelor spiralate sau pătrunde în glandele uterine, resorbind produsul de secreţie al acestora pe care-l depozitează în lacunele proprii. Materialul fagocitat de sinciţiotrofoblast, printre care şi glicogenul din glande, va asigura nutriţia histio- şi hemotrofă a embrionului.

Formarea placentei fetale. Sinciţiotrofoblastul trimite în lacunele înconjurătoare prelungiri epiteliale sub formă de cordoane numite vili sau *vilozităţi primare.* Sinciţiotrofoblastul vilozităţilor primare împreună cu mezoblastul extraembrionar vor constitui *corionul.* Din ţesutul conjunctiv al corionului, vasele sanguine pătrund în vilozităţile primare, care din acest moment se transformă în *vilozităţi secundare.* Vilozităţile înconjură ca o coroană embrionul; cele care privesc către cavitatea uterină sînt mici, nefuncţionale şi alcătuiesc *chorion laeve.* Ele degenerează către luna a 3-a de dezvoltare embrionară. Vilozităţile situate către endometru se dezvoltă şi se arborizează în lacunele căptuşite de sinciţiotrofoblast, alcătuind în totalitatea lor *chorion frondosum.*

Chorion frondosum constituie partea fetală a placentei şi se mai poate numi pe scurt *placenta fetală.*

În primele stadii de dezvoltare a placentei, vilozităţile sînt formate din ţesut conjunctiv imatur, acoperit de două rînduri de celule trofoblastice. Stratul cel mai intern, numit *citotrofoblastul,* sau stratul *celulelor Langhans,* este format dintr-un rînd de celule cubice. Stratul extern, numit *trofoblastul sinciţial,* este un strat sinciţial multinucleat. Aceste două straturi separă circulaţia fetală (din vilozităţi) de circulaţia maternă (din lacune sau spaţiul intervilar). În general, în ultimul trimestru al sarcinii, citotrofoblastul se reduce în cea mai mare parte. El poate persista în unele vilozităţi, fiind capabil să elaboreze în continuare gonadotrofine coriale.

Scanned with OKEN Scanner

Formarea placentei materne (decidua)

În imediata vecinătate a oului implantat apar în corionul endometrial primele manifestări de *transformare deciduală* a acestuia, care sînt declanşate de factori hormonali (creşterea nivelului progesteronului) sau biochimic (eliberarea de histamină posibil şi de acetilcolină). Histamina provine din histoliza endometrului sau este eliberată de mastocite, care apar în număr mare în această perioadă a nidaţiei, sau de celulele granulocitare evidenţiate în partea superioară a stromei zonei funcţionale. Celulele deciduale rotunde cu o citoplasmă bogată, clară şi nucleu vezicylos cu 1—5 nucleoli vor forma plaje întinse în apropierea embrionului. Paralel cu transformarea celulelor conjunctive stromale în celule deciduale, în substanţa fundamentală intercelulară au loc procese de neoformare, în care celulele deciduale sînt activ implicate. Se constituie macromolecule înalt polimerizate, care vor stabiliza limitele invaziei trofoblastice fie printr-o fibrilogeneză intensă, fie prin creşterea viscozităţii, un rol deosebit revenind în acest caz mucopolizaharidelor neutre şi acide. S-a descris chiar un efect de frînare a potenţelor litice ale trofoblastului invaziv de către glicoproteine şi anumite mucopolizaharide sulfatate. Ansamblul acestor transformări sînt privite ca o funcţie de apărare a ţesutului matern. Din a 10-a — 12-a zi de dezvoltare, oul uman este complet implantat, orificiul de implantare obturat, iar endometrul se transformă în *deciduă* sau *caducă*. Se deosebesc trei regiuni ale deciduei: a) *decidua capsulară* care înveleşte blastocistul, deci embrionul. Cu cît acesta se măreşte, decidua capsulară care va avea de acoperit o suprafaţă mare se subţiază şi se atrofiază. După luna a 3-a decidua capsulară, prin creşterea embrionului, va ajunge să intre în contact cu decidua parietală din partea uterină opusă cu care se uneşte obliterînd cavitatea uterină; b) *decidua bazală*, caduca sau serotina reprezentată prin acea parte a endometrului, situată între embrion şi miometru, va deveni componenta maternă a placentei şi c) *decidua parietală* care cuprinde restul mucoasei uterine. Oul uman fiind lipsit de vitelus *(alecit)* va fi dependent de organismul matern, din care se va hrăni prin intermediul unor anexe extraembrionare care se formează foarte curînd (amnios veziculă ombilicală redusă la embrionul uman şi alantoida). Simplicitatea aparentă a anexelor embrionare la sfîrşitul gestaţiei în specia umană rezultă dintr-o dezvoltare iniţială foarte complexă.

Organizarea generală a placentei

Placenta este complet formată după 16 săptămîni de gestaţie. Ea continuă să crească în volum şi suprafaţă pînă la sfîrşitul sarcinii. Placenta complet dezvoltată are o formă discoidală, plată, cu un diametru de 15—20 cm şi o grosime de 1,5—2,5 cm. Împreună cu membranele fetale şi cordonul ombilical cîntăreşte 450—550 g. Placenta este constituită din două elemente: *partea fetală*, alcătuită din corionul vilozitar, şi *partea maternă*, care cuprinde decidua bazală şi complexul de septuri placentare intervilozitare sau interviloase. Faţa fetală este delimitată de mezen-

Scanned with OKEN Scanner

chimul extraembrionar al corionului sau *placa corială*. Faţa maternă este alcătuită din stratul compact al caducei bazale care este numit adesea *placa bazală decidуală*. Între placa corială şi placa bazală deciduală se găsesc camerele interviloase tapetate cu trofoblastul de origine fetală, umplute cu sînge matern. Din *placa corială* pleacă vilozităţile coriale şi trunchiurile viloase care trimit ramificaţii în aceste lacuri sanguine interviloase, constituind unităţi vilare, numite *cotiledoane fetale* (un cotiledon este format dintr-o vilozitate şi ramificaţiile ei). Ramificaţiile de vîrf ale unor cotiledoane se pot insera pe placa bazală, constituind vilozităţile crampon.

Placenta fetală este formată din *placa corială* şi *vilozităţile coriale*. Placa corială prezintă o faţă care priveşte spre amnios şi o faţă ce priveşte spre camera intervilozitară. Către cavitatea amniotică, placa corială este acoperită de un epiteliu simplu cilindric, sprijinit pe o membrană. Acest epiteliu amniotic este format din două tipuri de celule: a) *celula de tip „Golgi“* caracterizată printr-o mare dezvoltare a zonei Golgi, pe lîngă care se găsesc numeroase mitocondrii, un bogat reticul endoplasmic rugos şi neted, abundente incluzii lipidice şi de glicogen; b) *celula de tip* „fibrilar“ a cărei citoplasmă conţine numeroase fibrile mari neorientate şi organite puţine (fig. 203). Membrana apicală prezintă microvili în a căror ax central se găsesc de asemenea fibrile. Aceste două tipuri celulare observate numai la microscopul electronic, reprezintă două faze fiziologice ale uneia şi aceleiaşi celule. Celula Golgi desfăşoară în principal o activitate secretorie şi formează lichidul amniotic, iar celula „fibrilară“, o activitate resorbtivă. La nivelul acestor celule s-a observat o vie activitate a enzimelor glicolizei anaerobe (lacticodehidrogeneza) a diaforazelor, steroiddehidrogenazei şi o activitate mai redusă pentru nucleotidază, esterază (Ciobotaru, Schiebler, 1969). Corionul subiacent este format pe lîngă epiteliu dintr-un ţesut mezenchimatos bogat în celule mezenchimale stelate, şi mai profund dintr-un ţesut dens fibrilar, în continuitate cu cel din axa trunchiurilor vilozitare. În ţesutul conjunctiv al corionului se găsesc vasele ombilicale, reprezentate prin două artere unite între ele printr-o comunicantă transversală şi o venă. Către camera interviloasă placa corială este acoperită de trofoblast.

Fig. 203. Două tipuri de celule epiteliale amniotice:
G — celula de tip Golgi; *F* — celula de tip fibrilar.

Scanned with OKEN Scanner

Vilozitățile coriale conțin un ax conjunctivo-vascular (fig. 204) acoperit de trofoblast, care arată o vie dinamică morfofuncțională în raport cu diferitele etape evolutive ale placentei, sau cu diferitele regiuni placentare în care se găsesc. Aceste modificări sînt variate de la un lob placentar la altul, și chiar în cadrul aceleiași vilozități. *Trofoblastul* este format din două straturi (fig. 205): *un strat extern continuu, numit sincițiotrofoblastul*, și *un strat intern, numit citotrofoblastul. Stratul extern* este format dintr-o masă sincițială variabilă de grosime. Alături de zone groase cu nuclei îngrămădiți, numite zone „beta" (14—16 microni), pot exista zone subțiri cu nuclei rari, numite zone „alfa" (12—14 microni). Nucleii neregulați distribuiți sînt mici, ovoidali cu cromatină densă și mulți nucleoli. Pe măsură ce sarcina avansează, grosimea stratului extern

Fig. 204. Vilozități coriale.

Fig. 205. Epiteliul trofoblastic al unei vilozități coriale. Stratul întunecat superficial multinucleat este sincițiotrofoblastul. Sub el apar celule cubice clare ale citotrofoblastului. În mijloc, un capilar subepitelial (după Strauss).

Scanned with OKEN Scanner

se subţiază. Suprafaţa externă a sinciţiotrofoblastului este prevăzută cu o margine în perie (margine microvilară). Microvilii sînt foarte dezvoltaţi în placenta tînără, reduşi şi neregulat distribuiţi în placenta matură. Aspectul lor variat, în deget de mănuşă, de bastonaş, de bulb sau aglutinaţi în masă, arată plasticitatea mare a citoplasmei în cursul vieţii placentei. Membrana plasmatică bazală a sinciţiotrofoblastului este foarte plisată şi prezintă microvili scurţi implicaţi în transferul apei la acest nivel. Citoplasma densă a sinciţiotrofoblastului conţine numeroase mitocondrii cu matrice densă şi criste lamelare neregulate, supuse unor largi modificări în procesul evolutiv. Complexul Golgi, abundent în placenta tînără şi reprezentat prin vezicule mici şi mari, este greu de evidenţiat în placenta matură. Reticulul endoplasmic rugos bine dezvoltat în perioada timpurie a gestaţiei, dînd citoplasmei un aspect de pînză de păianjen, se prezintă sub formă de vezicule foarte dilatate cu puţini ribozomi ataşaţi, în perioada avansată de sarcină. În citoplasmă sînt de asemenea prezente vacuole, incluziuni lipidice şi de glicogen, granule de secreţie, condensate la polul apical. La nivelul sinciţiotrofoblastului s-a evidenţiat o bogată activitate a hidrolazelor acide (enzime lizozomale), a 5-nucleotidazei, a carboanhidrazei, a unor enzime implicate în sinteza şi metabolismul hormonilor steroizi (hidroxisteroiddehidrogenaza, steroid sulfataza).

Stratul intern sau citotrofoblastul este format dintr-un singur rînd de celule dispuse sub stratul sinciţial. Acestea sînt reprezentate în principal prin celule Langhans şi mai puţin prin alte două tipuri celulare, cum ar fi celulele trofoblastice ce acoperă extremităţile vilozităţilor crampon (prezent numai în primele patru luni de gestaţie) sau trofoblastul de la nivelul plăcii bazale şi coriale.

Celulele Langhans au o formă rotundă, ovoidală, poliedrică sau cubică, alcătuind un strat epitelial continuu, la vilozităţile tinere, şi discontinuu, la cele mature. Membrana celulară cu pliuri intercelulare delimitează o citoplasmă mai puţin densă. Nucleul este rotund, cromatina densă conţine 1—2 nucleoli. Mitocondriile sînt mai rare ca cele din sinciţiu, complexul Golgi este bine evidenţiat paranuclear, reticulul endoplasmic rugos şi ribozomii liberi sînt puţini. Incluziunile de glicogen şi de lipide sînt prezente în citoplasmă.

Axul conjunctivo-vascular al vilozităţilor conţine fibre colagene şi reticulare. Majoritatea celulelor sînt reprezentate prin fibroblaste. Printre acestea apar adesea histiocite (numite şi celule Hofbauer) cu corp rotund-ovalar, avînd un diametru de 40 microni. În citoplasma celulei histiocitare apar organite comune foarte abundente, numeroase vacuole şi o bogată activitate enzimatică. Ele sînt deosebit de active, fiind implicate direct în fenomenele de transport efectuate între ţesuturi şi capilarele sanguine şi în fenomenele de fagocitoză şi pinocitoză.

Capilarele sanguine prezintă un diametru care creşte o dată cu sarcina. Sînt delimitate de un epiteliu ale cărui celule sînt foarte active. Citoplasma lor conţine numeroase vezicule pinocitare, organite bine dezvol-

Scanned with OKEN Scanner

Fig. 206. Celule deciduale din corionul uterului gravid (după Bargmann).

tate, picături lipidice și un nucleu voluminos. Epiteliul se sprijină pe o membrană bazală care se îngroașă și devine fibroasă către sfîrșitul gestației.

Placenta maternă cuprinde placa bazală și septurile placentare.

Placa bazală este formată din: *compacta* superficial și zona *spongioasa* profund care reprezintă linia de decolare a placentei (la suprafață este acoperită de trofoblastul embrionar). În componența plăcii bazale apar *celule deciduale* (fig. 206): a) *mari* rotunde sau fusiforme PAS pozitive, diastazo-sensibile cu citoplasma omogenă, și nuclei cu cromatina fin pulverulentă. În citoplasma lor se observă un complex Golgi puternic dezvoltat, un bogat reticul endoplasmic rugos, numeroase mitocondrii și incluziuni de glicogen sau lipide. Membrana plasmatică prezintă microvili; b) *celule deciduale mici,* fusiforme cu citoplasma PAS-pozitivă diastazo-rezistentă și nuclee cu cromatina densă; c) *celule deciduale degenerate.*

Celulele deciduale mari și mici sînt bogate în enzime lizozomale (fosfataza acidă, leucil-aminopeptidaza, esteraza nespecifică). La nivelul lor se desfășoară o activitate moderată a enzimelor oxido-reductorii (șunt pentozic, glicoliza anaerobă, hidroxisteroid-dehidrogenaza etc.), iar ATP-aza, fosfataza alcalină, 5-nucleotidaza sînt negative. Ele conțin mult acid ascorbic și enzime coagulante (fibrinoenzima, tromboplastina). Fibrele conjunctive din placa bazală sînt reprezentate prin fibre de reticulină și colagen. În placa bazală se găsesc numeroase artere spiralate care se deschid în spațiile interviloase.

Trofoblastul care acoperă suprafața plăcii bazale reprezintă componenta fetală a caducei bazale. La început, celulele trofoblastice sînt dispuse pe un singur rînd, apoi pe alocuri formează cuiburi celulare. Ele apar de două tipuri: a) *celule trofoblastice întunecate bazofile* de formă rotundă sau alungită, au o citoplasmă bazofilgranulară și bogată în incluziuni (proteice, glicoproteice, fibrinoide). Ele sînt foarte active pînă la

Scanned with OKEN Scanner

sfîrşitul sarcinii; b) *celule clare* rotunde, cu citoplasmă puţină, PAS pozitivă, ce conţine glicogen.

Septurile placentare sînt prelungiri conjunctivo-vasculare ale plăcii bazale proiectate în lacunele dintre vilozităţi. Ele împart placenta în 15—30 lobuli sau placentoame.

Suprafaţa vilozităţilor coriale şi a septurilor placentare a plăcii coriale şi bazale se acoperă cu un material eozinofil, omogen, numit *fibrinoid*. Cantitatea lui sporeşte o dată cu evoluţia sarcinii. Geneza lui este foarte discutată. Se vorbeşte de un fibrinoid de origine fetală, unul de origine maternă, fiind produs fie de celulele trofoblastice, fie de celulele deciduale sau de ambele celule în acelaşi timp. În concepţia actuală, el este considerat a fi de origine dublă materno-fetală. Rolul fiziologic al fibrinoidului este încă foarte discutat. I se atribuie un rol în ataşarea placentei, rol de barieră imunologică etc. Acumularea lui pretimpurie excesivă determină modificări distructive ale ţesutului placentar, perturbînd evoluţia normală a sarcinii.

Circulaţia placentară. La nivelul placentei sînt două circulaţii distincte şi complet separate: *circulaţia fetală* şi *circulaţia maternă.*

Circulaţia fetală se realizează prin două artere ombilicale, care aduc sîngele la placentă şi printr-o venă ombilicală prin care acesta părăseşte placenta. Arterele ombilicale se ramifică dichotomic în ramuri primare, secundare şi terţiare, destinate plăcii coriale şi vilozităţilor coriale. În fiecare vilozitate pătrunde cîte o arteriolă care se ramifică şi se capilarizează în axul conjunctiv al acesteia. Aceste capilare converg într-o venulă unică, voluminoasă, care părăseşte vilozitatea corială şi se varsă într-o ramură a venei ombilicale. Aceste venule posedă pe traiectul lor unele mici sfinctere care controlează circulaţia sîngelui la acest nivel.

Circulaţia maternă. Sîngele ajunge în lacurile sanguine sau în camerele interviloase (care în realitate reprezintă un sistem capilar atipic tridimensional cu pereţi tapetaţi de trofoblast) prin ramuri ale arterei uterine. Acestea parcurg miometrul, ajung în placa bazală unde se ramifică în ramuri din ce în ce mai mici. Dintre acestea, unele se deschid în camerele interviloase la baza septurilor interviloase, altele parcurg axul conjunctiv al septului şi se deschid la vîrful lui. Arterele au un calibru uniform şi un traiect spiralat. În placa bazală, arterele pierd musculatura din peretele lor, endoteliul proliferează, diametrul lor creşte de la 20 microni (în miometru) la 200 microni (în endometru), pentru ca la locul de vărsare să ajungă la 300—500 microni. Sîngele este proiectat intermitent în spaţiile interviloase, cu o presiune de 70—80 mm Hg. Sîngele scaldă vilozităţile choriale, circulă printre ele şi ajunge la marginile discului placentar, de unde este colectat fie prin sinusul marginal, fie prin venele plăcii bazale. Venele au un orificiu îngust, dar un calibru mare cu un traiect drept şi o direcţie paralelă cu suprafaţa placentei.

Histofiziologie. La nivelul placentei au loc schimburile între sîngele matern şi cel fetal, separate între ele prin peretele vilozităţilor coriale

Scanned with OKEN Scanner

și peretele trofoblastic al caducei bazale. Materiile nutritive trec de la mamă la făt. În sens invers, sîngele matern preia din vilozități produșii rezultați din metabolismul fetal. În acest sens, placenta poate fi socotită un organ de epurare pentru făt. Gazele (oxigenul de la mamă la făt și bioxidul de carbon invers) și electroliții traversează bariera placentară prin simple fenomene de difuziune, peretele vilozităților jucînd rolul unei membrane semipermeabile. Moleculele mari de lipide, glucide, proteine traversează peretele vilozității prin alte mecanisme mai puțin cunoscute, în care intervenția enzimatică joacă un rol important, ea avînd drept scop să desfacă macromoleculele în molecule cu diametru mai mic. Placenta constituie pentru făt o barieră, opunîndu-se cu mici excepții (unii virusi) trecerii germenilor patogeni (bacterii și virusuri). În schimb permite trecerea anticorpilor și antigenilor.

În afară de rolul de absorbție și epurație, placenta este și sediul secreției unor hormoni. Ea elaborează și secretă estrogenii și progesteronii (după expulzia fătului nivelul estrogenilor scade brusc). Tot la nivelul placentei se elaborează și un hormon glicoproteic, numit *gonadotrofina corială sau placentară*. Acest hormon este produs de către citotrofoblast.

Cordonul ombilical

Cordonul ombilical este o formațiune spiralată rotunjită ca un manșon ce leagă ombilicul fetal de placenta fetală. La începutul dezvoltării embrionare, cordonul ombilical nu există încă. Momentul în care sacul amniotic destins de lichidul amniotic încetează să se mai lipească de suprafața embrionului (8 mm), vezicula ombilicală și pedunculul ventral pînă atunci izolați se unesc și se îngroașă într-un manșon care se transformă în cordon ombilical. Cordonul ombilical este format în cea mai mare parte dintr-un țesut conjunctiv semiimatur, denumit *gelatina lui Warthon*, compusă predominant din substanță fundamentală de aspect gelatinos. Celulele conjunctive sînt de tip mezenchimal și fibroblastic, dar apar deosebit de active metabolic, fiind echipate cu o bogată activitate enzimatică. În cordonul ombilical se găsesc vasele ombilicale (două artere cu traiect spiralat și o venă cu lumen larg) și vestigii ale canalului vitelin și ale alantoidei. Suprafața cordonului ombilical este acoperită cu amnios care prezintă aceeași structură ca și în restul cavității amniotice. Țesutul conjunctiv al amniosului se continuă cu țesutul conjunctiv al cordonului ombilical.

Colul uterin sau cervixul este segmentul inferior al uterului. Peretele lui este format dintr-o tunică musculofibroasă acoperită înspre interior de o mucoasă. *Mucoasa* este formată dintr-un epiteliu și un corion (tunica proprie). *Epiteliul* este alcătuit dintr-un rînd de celule înalte cilindrice care secretă mucus. Citoplasma lor apare clară, nucleii tahicromatici sînt împinși la baza celulei. Printre acestea pot apărea și rare celule ciliate. Înspre portio vaginalis (exocervix), epiteliul este de tip pluristratificat pavimentos.

În epiteliul colului uterin au fost observate celule pigmentare sau Langerhans, asemănătoare celor din piele.

Scanned with OKEN Scanner

Corionul este alcătuit dintr-un țesut conjunctiv fibros. Celulele conjunctive sînt reprezentate în special prin fibroblaste, dar sînt prezente și histiocite sau rare mastocite. În ultima perioadă a sarcinii, activitatea enzimatică a fibroblastelor colului devine mai intensă decît a fibroblastelor din corpul uterin. Fibrele conjunctive din corion sînt în special fibre colagene cu un diametru de 600 Å. Fibrele elastice sînt puține la număr, localizate mai profund în corion, unde adesea apar asociate rarelor fibre musculare de la acest nivel. În corion se găsesc glande de formă tubulară ramificată ce se deschid la suprafața mucoasei. Aspectul lor nu se modifică în cursul ciclului menstrual. În schimb, secreția de mucus din celulele glandulare stimulată de estrogeni, crește foarte mult în timpul ovulației. Uneori, orificiul glandular se închide, produsul de secreție nu mai poate fi eliminat la exterior, în care caz glanda se transformă într-un chist, numit *foliculul* sau *oul lui Naboth,* ce proemină la suprafața mucoasei, sub epiteliu. În timpul sarcinii, glandele se dilată și secretă o cantitate sporită de mucus care umple canalul cervical. Cromatografia mucusului cervical la femeie a arătat că el conține pe lîngă proteine asemănătoare celor plasmatice și alte proteine particulare ca amilaza, lizozimul și o glicoproteină neutră bogată în carbohidrați.

Colul uterin se dilată foarte mult la naștere, pentru a permite trecerea fătului spre exterior. Deoarece elementul muscular de la acest nivel este foarte redus, se pare că factorul principal al dilatării colului este o depolimerizare accentuată a substanței fundamentale din corion, însoțită de o creștere a circulației sanguine la acest nivel. Aceste modificări sînt comandate de hormonii sarcinii. Dar dacă fibrele musculare netede ale colului nu sînt suficiente pentru a efectua dilatarea lui la naștere, contracția lor este capabilă totuși să constricteze cervixul după expulzie, readucîndu-l la dimensiunile negestante.

Vascularizația uterului. Sîngele sosește la uter prin arterele uterine, care pătrund în pătura mijlocie a miometrului, unde încep să se ramifice. La acest nivel iau naștere două sisteme de ramuri arteriale: unele destinate tracturilor superficiale ale miometrului, altele stratului intern muscular și endometrului. Ajunse la endometru, ramurile arteriale formează un plex în stratul bazal. Din acesta se detașează arterele ce pătrund în stratul funcțional. De-a lungul lui, traiectul vaselor este spiralat sau elicoidal (artere spiralate); ajunse în stratul compact funcțional, arterele spiralate se capilarizează, formînd un plex bogat subepitelial. Venele formează un traiect invers. Ele au un lumen larg în tunica medie miometrială.

Vasele limfatice sînt foarte abundente, formînd plexuri bogate în toate tunicile uterine, cu excepția stratului funcțional endometrial unde lipsesc.

Inervația este reprezentată prin fibre mielinice ce se termină într-un plex situat sub pătura endometrială bazală, din care pornesc filete terminale amielinice, destinate epiteliului pereților vaselor și pereților glandulari. Inervația colinergică este bine reprezentată în toate tunicile uterine. Filetele nervoase adrenergice sînt prezente în special la nivelul colului uterin.

Scanned with OKEN Scanner

VAGINUL

Vaginul este un conduct musculomembranos tubular, al cărui perete apare format dintr-o mucoasă, o musculară și o adventice. *Mucoasa* este formată dintr-un epiteliu și un corion. Ea prezintă în partea inferioară pliuri transversale. *Epiteliul* vaginal este pluristratificat pavimentos de tip particular, prezentînd modificări ciclice. La unele specii de animale este keratinizat, la om însă numai în anumite condiții fiziologice poate prezenta aspect de parakeratoză. Epiteliul vaginal la femeia adultă în stadiul estrogenic are grosimea cea mai mare și este organizat în mai multe zone care dinspre profunzime spre suprafață sînt următoarele (fig. 207): zona cea mai profundă așezată pe membrana bazală se unește a) *stratul bazal intern* sau stratul germinativ. El este format din celule cubice sau cilindrice, dispuse pe un singur rînd. Se observă frecvente mitoze la acest nivel, necesare asigurării liniei celulare epiteliale locale. Printre celulele epiteliale bazale, se observă celule pigmentare epiteliale de tip Langerhans; b) *stratul parabazal* sau stratul spinos profund așezat peste primul este format dintr-un rînd de celule mici, rotunde sau ovalare, bazofile cu nucleu voluminos. Prezența acestor celule profunde pe frotiul vaginal indică o absență totală de activitate estrogenică. Ele pot fi observate pe frotiuri înainte de menopauză și înainte de pubertate; c) *stratul* sau *zona intermediară* sau stratul spinos superficial format din mai multe rînduri de celule poligonale, de dimensiuni mari cu nucleu voluminos, mai puțin bazofile decît precedentele. Unele dintre aceste celule alungite în formă de luntre sînt numite *celule naviculare*. Celulele naviculare sînt mai numeroase în cursul sarcinii, dar au o talie mai mică. Celulele din stratul intermediar prezintă o citoplasmă periferică mai densă, ce con-

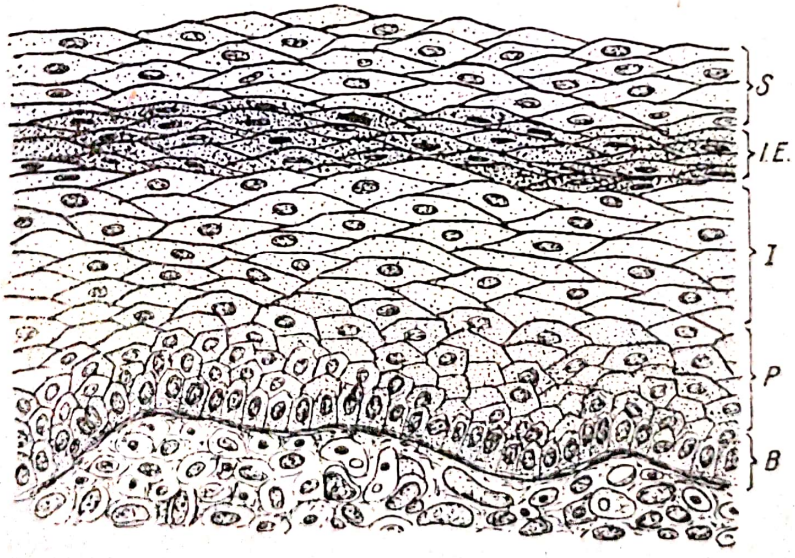

Fig. 207. Epiteliul vaginal — schemă:
B — strat bazal; *P* — strat parabazal; *G* — strat intermediar;
IE — zona intraepitelială (prezentă inconstant);
S — strat superficial.

Scanned with OKEN Scanner

ţine ribozomi liberi, mitocondrii şi tonofilamente. Perinuclear apar incluziuni de glicogen; d) *stratul* sau *zona superficală* formată din celule aplatizate cu nucleu mic picnotic. Pe frotiul vaginal, acestea apar poligonale, unele avînd o citoplasmă uşor bazofilă, altele acidofilă (semn al unei puternice activităţi estrogenice). În citoplasmă apare constant glicogenul.

Epiteliul vaginal conţine glicogen, care apare în cantităţi mari în celulele mai superficiale. Cantitatea de glicogen creşte considerabil în timpul fazei estrogenice a ciclului, fiind deosebit de abundent în momentul ovulaţiei. Glicogenul prezent la acest nivel serveşte ca element nutritiv pentru celulele germinale masculine şi în acelaşi timp este fermentat de bacterii. Acestea îl transformă în acid lactic, necesar menţinerii unui anumit tip de floră bacteriană în vagin. Epiteliul vaginal suferă modificări morfologice şi fiziologice importante în timpul ciclului funcţional sub dependenţa celor doi hormoni ovarieni, modificări ce pot fi bine urmărite pe frotiul vaginal (prin coloraţia Papanicolau). Acest mijloc de investigare este larg folosit în practica medicală, în scopul obţinerii unor informaţii asupra celor doi hormoni ovarieni. *Acţiunea estrogenilor* asupra epiteliului vaginal în faza foliculinică produce descuamare de celule izolate de tip superficial, care prezintă o talie mare, şi o formă poliedrică. În metoda Papanicolau, citoplasma lor apare roz-oranj (oxifilă) cu nucleu picnotic (mai mic de 5 microni), care predomină ca număr faţă de cianofile (verzi) cu nucleu rotund, globulos (cu diametru mai mare de 5 microni). La sfîrşitul fazei foliculinice, pe frotiu se găsesc numai celule acidofile. *Acţiunea progesteronei* în faza a doua, secretorie sau luteinică, în cursul ciclului normal, urmărită pe frotiul vaginal, aduce imagini diferite. Epiteliul format cu predominanţă din celule bazofile este invadat de leucocite şi se descuamează puternic. Descuamarea se face în placarde mai mult sau mai puţin dense de celule cianofile în care marginile multor celule apar îndoite. Celulele din frotiul vaginal pot proveni din endometrul corpului uterin, din mucoasa canalului cervical, a colului şi peretelui vaginal.

La fetiţe şi în menopauză, epiteliul este redus la cîteva celule, sărac în papile. În sarcină, epiteliul vaginal creşte considerabil în grosime (poate ajunge la 35 de straturi celulare).

Corionul mucoasei este format din ţesut conjunctiv dens, bogat în fibre elastice; în partea profundă a corionului, ţesutul conjunctiv devine mai lax şi bogat vascularizat, conţinînd numeroase plexuri venoase mici. În vagin nu se găsesc glande. Excepţie face o mică porţiune superioară a canalului (regiunea fornixului), unde există rare glande de tip cervical. Epiteliul vaginal este lubrifiat de mucusul secretat de glandele colului uterin.

Musculara conţine fibre musculare netede fără o dispoziţie prea ordonată. Ele apar totuşi aranjate într-un strat circular intern şi un strat longitudinal extern. Printre fibrele musculare se găsesc numeroase fibre elastice şi o reţea vasculară bogată, dînd un aspect erectil acestui strat. La orificiul extern al vaginului se găseşte un sfincter format din fibre musculare striate.

Adventicea este formată dintr-un ţesut conjunctiv lax care ataşează vaginul de structurile adiacente.

Scanned with OKEN Scanner

ORGANELE GENITALE EXTERNE

Clitorisul este o formaţiune corespunzătoare penisului, formată din două mase erectile, numite corpii cavernoşi, care se termină cu glandul clitorisului.

La suprafaţă prezintă o mucoasă în grosimea căreia se găsesc numeroase terminaţiuni nervoase senzitive.

Labia mică formată dintr-un ţesut conjunctiv lax bine vascularizat acoperit de un epiteliu stratificat. În structura acestei formaţiuni se găsesc mici glande sebacee, fiind lipsite de fire de păr.

Labia mare constituită din falduri ale pielii ce acoperă la exterior labia mică. Pe faţa externă ea prezintă un epiteliu stratificat keratinizat sub care se află un ţesut conjunctiv bogat în glande sebacee şi foliculi piloşi. În structura labiei mari se mai găseşte un bogat ţesut adipos, precum şi numeroase terminaţii nervoase senzitive.

GLANDA MAMARĂ

Glanda mamară prezentă la ambele sexe este aşezată în partea anterioară a toracelui. În general este o glandă pereche, existînd uneori însă mamele supranumerare.

La bărbat, după 10—11 ani involuează, în timp ce la femeie, aceste glande se dezvoltă, aspectul lor morfofuncţional, fiind supus unor modificări determinate de evoluţia gonadei feminine.

Din punct de vedere structural, glanda mamară este formată dintr-o componentă glandulară acoperită de un ţesut adipos şi piele.

În partea centrală, glanda mamară prezintă *mamelonul,* o proeminenţă de formă cilindro-conică lipsită de fire de păr şi glande. În centrul lui se găsesc 8—15 orificii sau pori cu un diametru de aproximativ 0,5 mm, în care se deschid canalele galactofore. Aceste ducte sînt mai dilatate la baza mamelonului şi sînt tapetate de două straturi de celule epiteliale, aşezate pe o membrană bazală. La nivelul mamelonului se găsesc numeroase fascicule de fibre musculare netede, dispuse unele longitudinal, de-a lungul ductelor galactofore, sau circular, în jurul orificiilor galactofore.

Areola mamară este reprezentată printr-o zonă periferică, localizată la baza şi în jurul mamelonului, caracterizată printr-un epiderm pigmentat mai accentuat în timpul sarcinii şi după sarcină. Pe suprafaţa areolei se disting nişte ridicături mici, determinate de prezenţa la acest nivel a glandelor sebacee şi sudoripare sau a glandelor Montgomery. Acestea, considerate glande mamare accesorii, sînt largi, ramificate, de tip apocrin.

În dermul areolar se găsesc fibre musculare netede, dispuse circular sau radiar în jurul papilelor areolare. Ţesutul conjunctivo-grăsos împarte glanda mamară în lobi şi lobuli.

În structura unui *lobul* se întîlnesc acinii secretori glandulari, precum şi primele segmente ale ductelor excretorii. Porţiunile secretorii au aspect

Scanned with OKEN Scanner

alveolar. Peretele este format dintr-un rînd de celule epiteliale secretorii aşezate pe o membrană bazală. Între celulele secretorii şi membrana bazală se observă din loc în loc celule alungite mioepiteliale cu rol contractil. Celulele glandulare secretorii au un aspect variabil în funcţie de starea funcţională a glandei (în repaus, în gestaţie sau în lactaţie).

Canalele secretorii sînt reprezentate prin canale intralobulare, interlobulare şi colectoare.

Peretele lor este tapetat de 1—2 straturi de celule cuboidale, dispuse pe o membrană bazală în afara căreia se găseşte o atmosferă de ţesut conjunctiv fibroelastic. Partea lor terminală, cuprinsă în grosimea mamelonului, poartă numele de canale galactofore. Înainte de deschiderea lor la suprafaţa tegumentului prin orificiile galactofore, canalele se dilată uşor, formînd sinusurile galactofore tapetate de un epiteliu stratificat.

Variaţii structurale fiziologice ale glandei mamare

1. *Înainte de pubertate,* glanda este formată din 15—25 muguri epiteliali din care iau naştere mici canale ramificate, incluse într-un extrem de abundent ţesut conjunctiv. Acinii alveolari nu se formează înainte de pubertate, deoarece creşterea lor este sub controlul permanent al hormonului ovarian — foliculina; de aceea dezvoltarea lor începe la pubertate.

2. *La pubertate.* Sub influenţa estrogenilor se dezvoltă ductele galactofore. Ramificaţiile lor pătrund în ţesutul conjunctiv dens subcutanat. La începutul pubertăţii, o mare cantitate de ţesut adipos se depozitează în ţesutul conjunctiv al regiunii pectorale printre cele 15—25 de sisteme de ducte ce se formează (ţesut conjunctiv interlobar) şi în jurul fiecărui duct (ţesut conjunctiv interlobular).

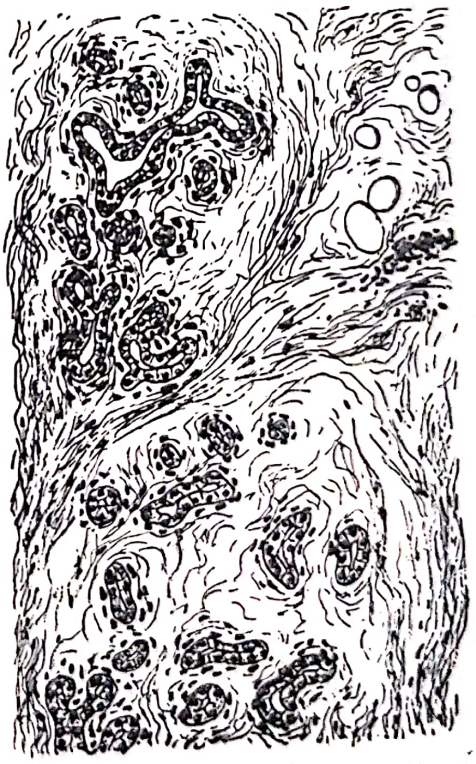

Fig. 208. Glandă mamară în repaus.

3. *În repaus, după pubertate,* glanda este formată dintr-un ţesut conjunctiv de susţinere *interlobular* foarte bine reprezentat, format din lame de ţesut conjunctiv fibros dens sărac în fibre elastice şi celule. În această atmosferă conjunctivă se observă adesea celule grase grupate, formînd uneori adevăraţi lobuli adipoşi (fig. 208). În jurul ductelor excretorii se găseşte un ţesut conjunctiv bogat în celule conjunctive (fibroblaste, macrofage, limfocite, plasmocite), care constituie *ţesutul conjunctiv celular intralobular.*

Segmentele secretorii ale glandelor sînt formate din acini alveolari, de aspectul unor tubi scurţi, ramificaţi, delimitaţi de o membrană bazală. Epiteliul simplu este constituit din celule secretante de formă

Scanned with OKEN Scanner

cubică, cu un nucleu sferoidal și citoplasmă puțină de aspect omogen. Între aceste celule și membrana bazală, din loc în loc, se găsesc celule mioepiteliale. Mai multe grupe de acini secretori se deschid într-un canal excretor intralobular. În perioada de repaus, aceștia apar turtiți, colabați cu pereți tapetați de celule cubice. Canalele intralobulare se continuă cu canalele interlobulare, tapetate de 2 rînduri de celule de aspect cubic.

4. *Glanda mamară în gestație*

În prima parte a sarcinii, țesutul glandular se dezvoltă foarte repede, cresc vechii acini și apar alții noi, în timp ce țesutul adipos dispare, iar țesutul conjunctiv intra- și interlobular se reduce la septuri fine conjunctivo-vasculare, localizate printre acinii alveolari.

În a doua parte a sarcinii se produce o stagnare a proliferării glandulare, dar celulele cresc în volum și încep să elaboreze produsul de secreție, astfel încît la sfîrșitul sarcinii, ele sînt capabile să elimine colostrul. Acesta diferă de laptele adevărat prin conținutul său bogat în proteine, în celule mari globuloase pline cu grăsime, în celule dezintegrate. Celulele glandulare sînt foarte înalte, citoplasma lor conține numeroase incluziuni lipidice.

5. *Glanda mamară în lactație*

În această perioadă, la fel ca și în precedenta, țesutul conjunctiv este redus la septuri foarte fine, spre deosebire de acinii glandulari care sînt foarte proeminenți și prezintă stadii diferite de activitate (fig. 209). Celulele secretante iau o formă piramidală lărgită cu nuclei rotunzi sau ovali, așezați central. În zona bazală a acestor celule se află o ergastoplasmă abundentă și numeroase mitocondrii, iar în regiunea supranucleară, un complex Golgi bine dezvoltat și numeroase picături de grăsime. Cînd celulele încep să secrete, polul său apical se desprinde și se amestecă cu produsul elaborat în lumenul acinului (fig. 210). Partea profundă a celulei care va reface celula rămîne aderentă la membrana bazală, iar citoplasma funcțională este redusă la cîteva mitocondrii. Datorită acestor aspecte, glanda mamară este socotită o glandă apocrină, secreția laptelui fiind sub controlul hormonului hipofizar — prolactina. Laptele este o soluție complexă ce conține picături de grăsime, cazeină, lactoză și săruri anorganice.

Fig. 209. Glandă mamară în lactație.

Scanned with OKEN Scanner

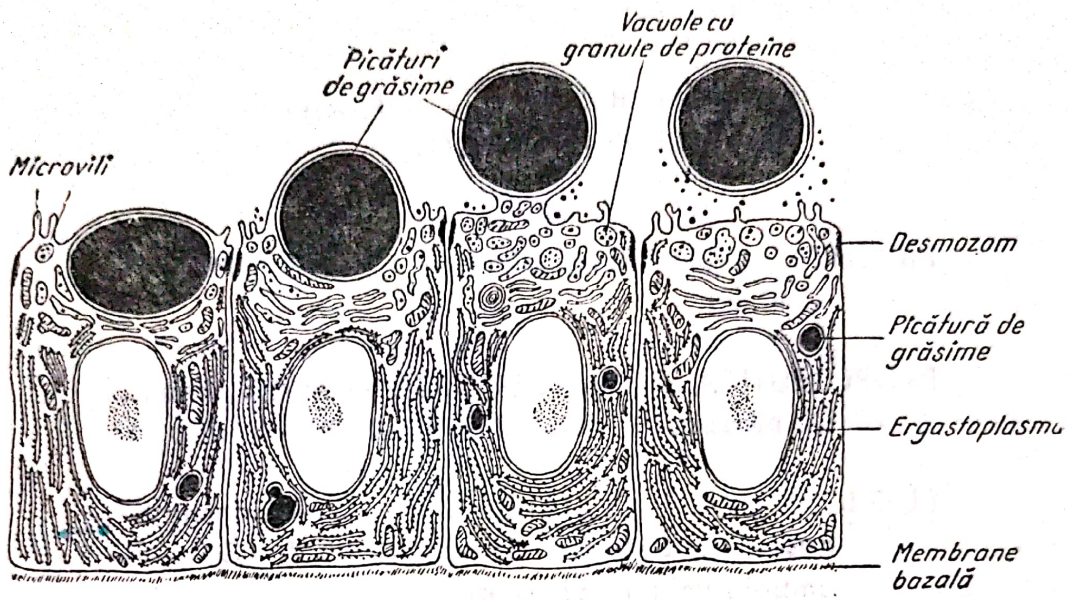

Fig. 210. Diferite faze celulare ale secreției laptelui — schemă.

6. *În menopauză*

La menopauză, țesutul conjunctiv de tip fibros devine abundent, printre el găsindu-se numeroși lobuli grași. Glanda involuează, dispărînd progresiv, din ea rămânînd numai fragmente de canale excretoare, unele din ele de aspect chistic. O dată cu înaintarea în vîrstă, întregul corp mamar se transformă într-o placă fibroasă densă, acoperită la exterior de piele de aspect foarte plisat. Aceste modificări sînt determinate de scăderea la menopauză a secreției de hormoni estrogeni și progesteron care antrenează o modificare a activității hipofizei anterioare. Hormonii gonadotropi hipofizari scapă de sub influența hormonilor ovarieni și acționează în sensul atrofierii glandei mamare.

Vascularizația este realizată de arterele mamare externe și interne, artera toracică și primele patru intercostale. Acestea dau ramuri pentru piele și glande, formînd plexuri din care pornesc ramuri pentru canalele excretoare. Venele urmează un drum invers arterelor. Limfaticele formează o rețea superficială areomamelonară și rețele profunde perilobulare. Limfa este colectată în ganglionii subclaviculari și axilari.

Inervația se face prin ramuri nervoase mielinice care pătrund în septurile inter- și intralobulare. De aici, fibrele terminale se dispun în jurul acinilor alveolari, formînd plexuri din care pornesc fibre foarte fine ce se termină printre celulele secretante.

Bibl... municipală
Tîrgu-Mureș

Scanned with OKEN Scanner

În Editura didactică și pedagogică
au mai apărut:

BIOCHIMIE MEDICALĂ – **Manta I.,** 1968, 754 p. – 34,40 lei

PROPEDEUTICĂ STOMATOLOGICĂ – **Costa E., Ene L., Dumitrescu S.,** 1968, 243 p. – 12,60 lei

PUERICULTURĂ ȘI PEDIATRIE vol. I, II – **Constantinescu C., Petrescu Coman V.,** 1968, 830 p. – ambele volume 37,90 lei

FTIZIOLOGIE, ediția a 2-a revizuită – **Anastasatu C., Bumbăcescu N., Daniello L., Barbu Z.,** 1969, 210 p. – 14,60 lei

BOLI DE METABOLISM ȘI DE NUTRIȚIE – **Mincu I.,** 1969, 796 p. – 31,20 lei

MANUAL DE ENDOCRINOLOGIE CLINICĂ – **Milcu M. Șt.,** 1969, 178 p. – 17,10 lei

DERMATOVENEROLOGIE – **Conu A.,** 1969, 413 p. – 18,80 lei

PROPEDEUTICĂ MEDICALĂ – **Goia I.,** 1969, 502 p. + 4 planșe colorate 25,30 lei

FARMACOLOGIE, ediția a 2-a revizuită – **Marcu C., Manuchian M.,** pentru facultățile de stomatologie, 1969, 378 p. – 19,30 lei

Scanned with OKEN Scanner

FARMACODINAMIE – **Dobrescu D.,** 1969, 556 p. – 27,40 lei

TEHNICA FARMACEUTICĂ – **Ciocănelea V.,** 1969, 556 p. – 36,70 lei

ALIMENTAȚIA RAȚIONALĂ A OMULUI – **Gonțea I.,** 1971, 560 p. – 22,40 lei

FIZIOPATOLOGIE – **Cotăescu I.,** 1971, 686 p. – 29,60 lei

FIZIOLOGIE – **Baciu I.,** 1970, 823 p. – 39,40 lei

OFTALMOLOGIE, ediția a 2-a revizuită – ***1971, 191 p. – 9,45 lei

OBSTRETICĂ ȘI GINECOLOGIE – **Aburel E.,** 1971, 547 p. – 24,30 lei

Sînt în curs de apariție:

ASISTENȚA STOMATOLOGICĂ – **Gall I. Ioan,** 1971, 460 p. – 20 lei

OTORINOLARINGOLOGIE – **Gîrbea Șt.** ș.a., 1971, 360 p. – 21 lei

STOMATOLOGIE INFANTILĂ – Prof. dr. **P. Firu,** 1972, 360 p.

MORFOPATOLOGIE – **Georgescu L.** ș.a., 1971, 608 p.

Nr. colilor de tipar: 26,5
Nr. planșelor: 12

Întreprinderea poligrafică „Crișana"
Str. Moscovei nr. 5 — Oradea
Republica Socialistă România
Comanda nr. 332/5044

Scanned with OKEN Scanner

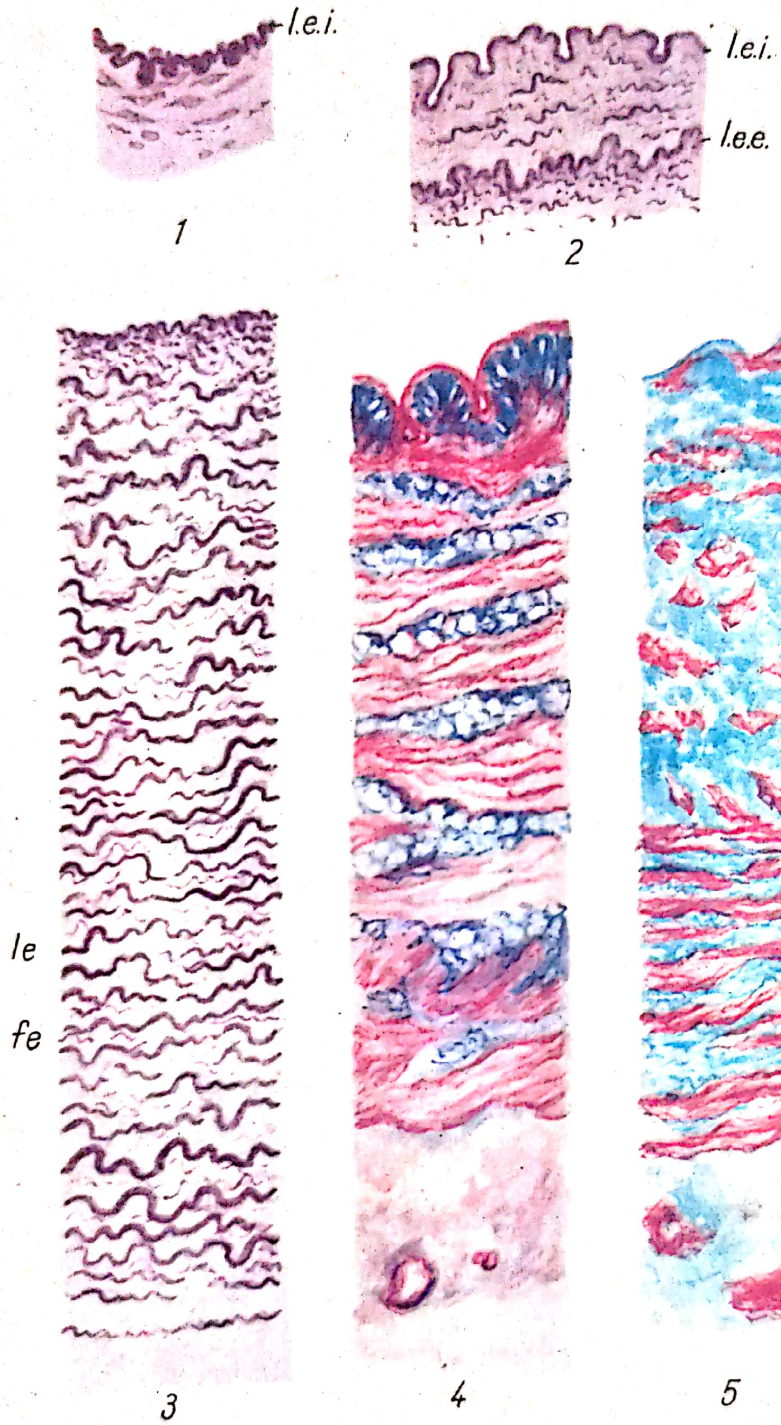

FIG. 1. **Vase sanguine. Evidențierea elementelor elastice cu orceină în:**

1 — arteriole; 2 — arteră musculară; 3 — aortă; limitantă elastică internă (lei) și externă (lee); le — lamele elastice; fe — fibre elastice. Evidențierea mucosubstanțelor neutre PAS — reactive și acide alcianofile, în vene musculare; 4 — normală; 5 — patologică (col. albastru alcian-PAS).

Scanned with OKEN Scanner

Bibli... ...pais

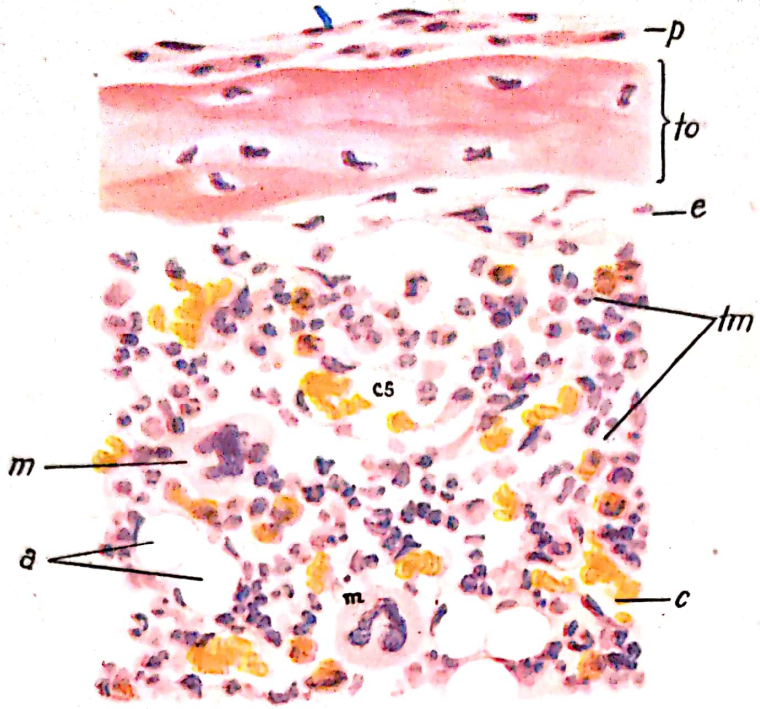

FIG. 2. **Secțiune prin măduva osoasă:**
p – periost; to – țesut osos decalcificat; e – endost; tm – elemente ale țesutului mieloid; c – capilare sinusoide; m – megacariocite; a – adipocite (col. H.E.).

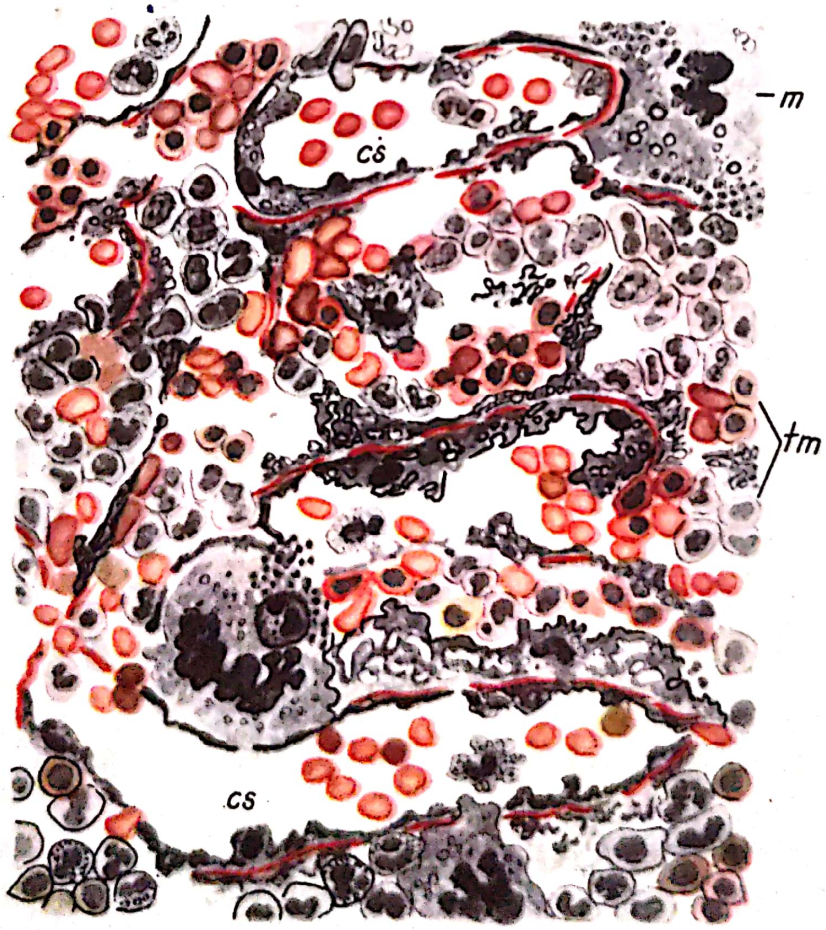

Fig. 3. **Organizarea țesutului mieloid (tm) în cordoane și cuiburi de celule polimorfe situate între vasele capilare sinusoide (cs); m – megacariocit (din Greep).**

Scanned with OKEN Scanner

PLANȘA III

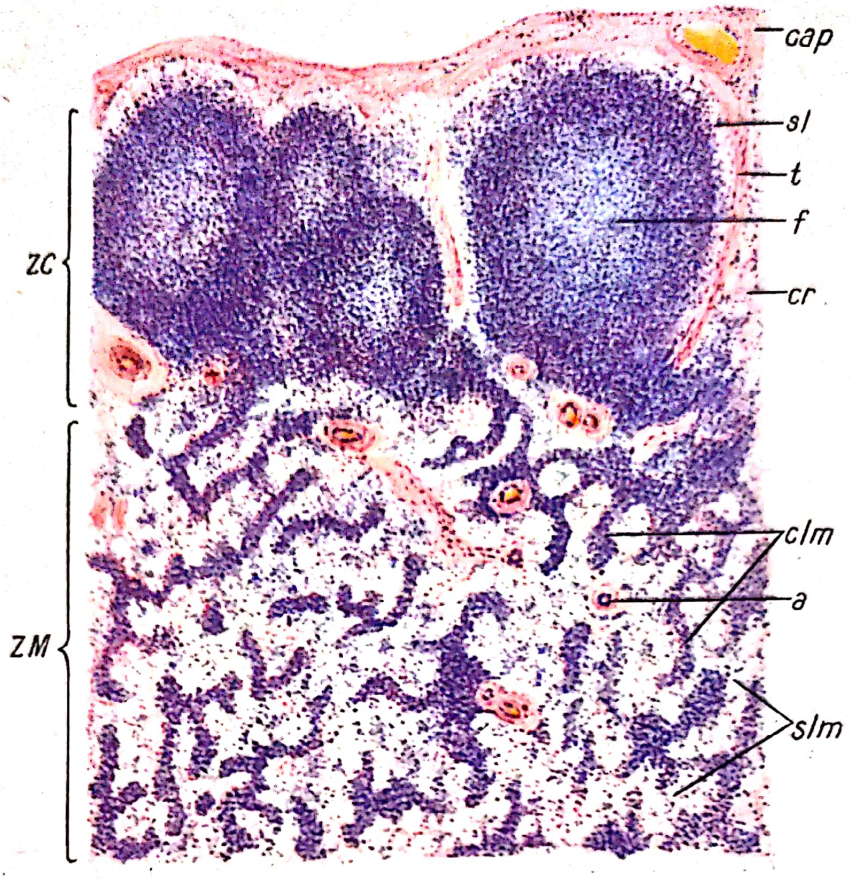

FIG. 4. **Secțiune prin ganglion limfatic:**

ZC – zona corticală; **ZM** – zona medulară; **Cap** – capsula conjunctivo-vasculo-nervoasă; **t** – trabecul; **f** – folicul limfatic reactiv; **sl** – sinus limfatic perifolicular; **cr** – citoreticul; **clm** – cordoane limfoide medulare; **a** – arteriolă intratrabeculară; **slm** – sinusuri limfatice medulare (col. H. E.).

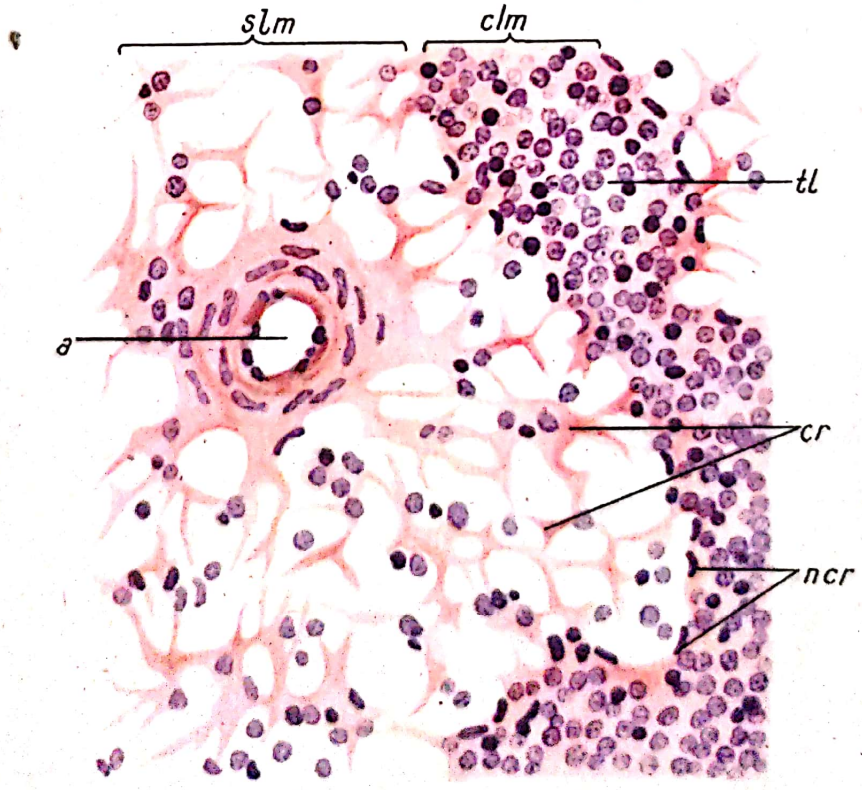

FIG. 5. **Aspect microscopic din zona medulară a ganglionului limfatic:**

clm – cordon limfoid medular; **slm** – sinus limfatic medular; **tl** – țesut limfoid; **cr** – celule reticulare (citoreticul); **ncr** – nuclei turtiți ai celulelor reticuloendoteliale; **a** – arteriolă (col. H.E).

Bibliote... a
Tîrgu-Mureș

Scanned with OKEN Scanner

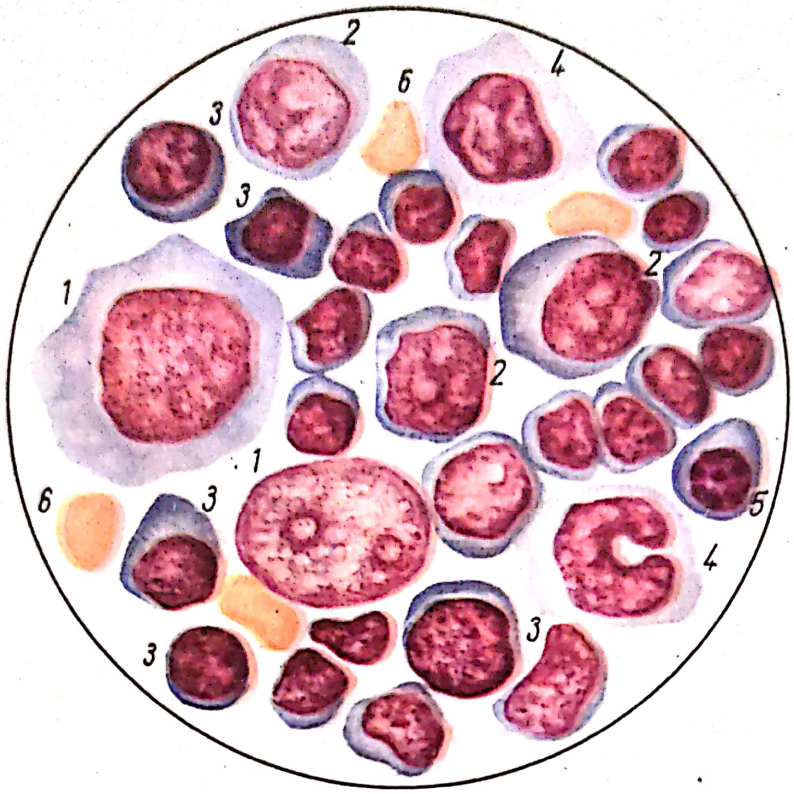

FIG. 6. **Diferite tipuri de celule din ţesutul limfoid:**
1 — celule reticulare; **2** — limfoblaste; **3** — limfocite; **4** — monocite; **5** — plasmocite; **6** — eritrocite (col. May-Grünwald-Giemsa).

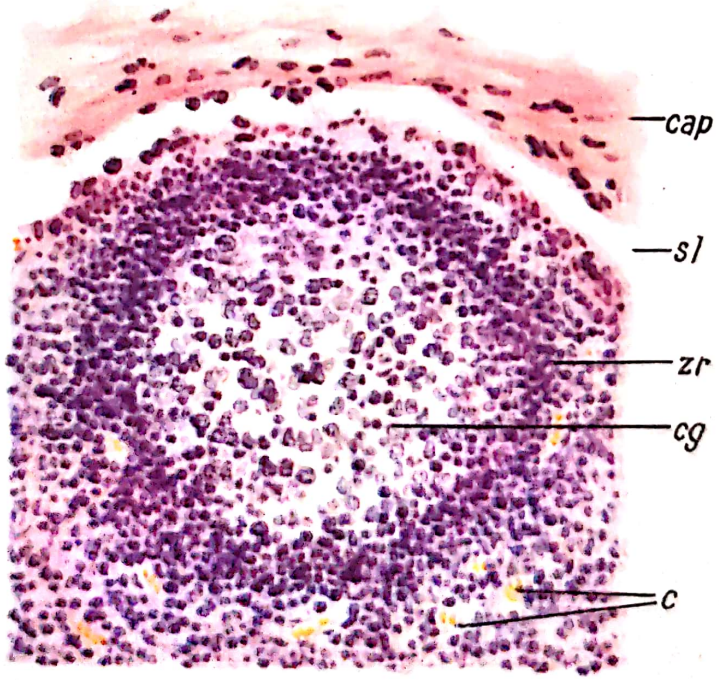

FIG. 7. **Folicul limfatic (secundar, reactiv) din zona corticală a ganglionului limfatic:**
Cap — capsula; **sl** — sinus limfatic subcapsular; **ZC** — zona corticală a folicululuo; **cg** — centru germinativ-reacţional (zona clară, medulară) a foliculului; **c** — capilare sanguine (col. H. E.)

Scanned with OKEN Scanner

Scanned with OKEN Scanner

PLANȘA V

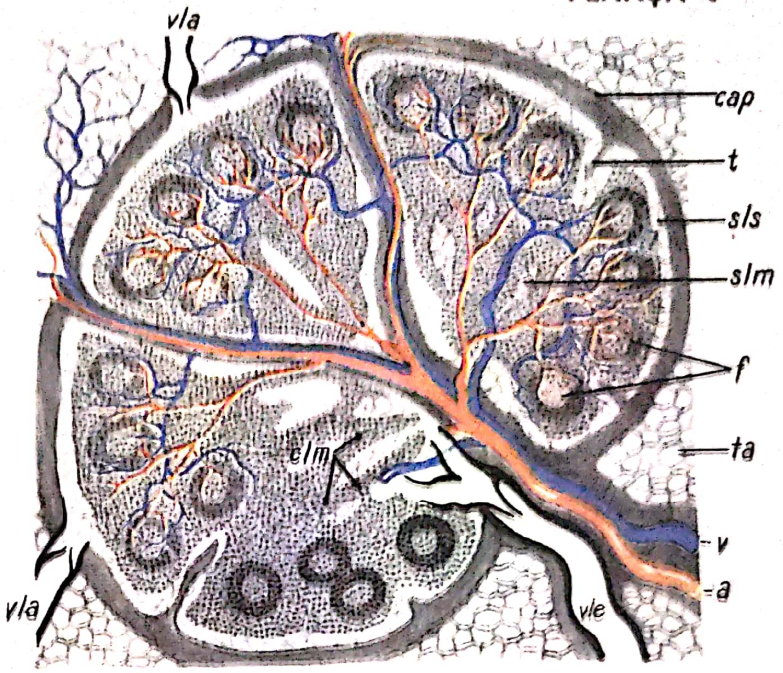

FIG. 8. Schema organizării structurale a ganglionului limfatic:

H — hilul; Cap — capsula; T — trabecul; vla — vas limfatic aferent; sl — sinusuri limfatice; r — reticul (fibre de reticulină); tl — țesut limfoid; e — endoteliul; vla — vas limfatic aferent; cr — citoreticul; vle — vas limfatic eferent; a — artere; v — vene; c — capilare arteriale și venoase de la nivelul foliculului limfatic.

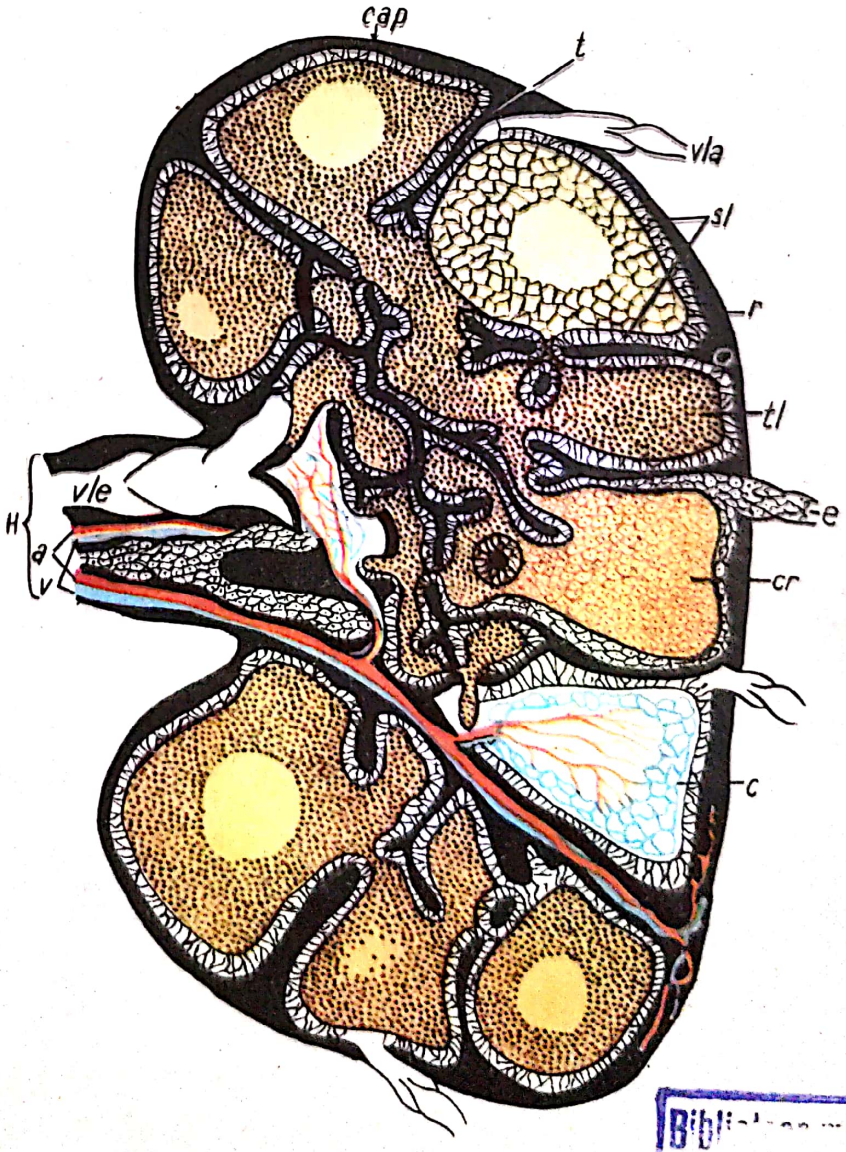

FIG. 9. Schema circulației sanguine și limfatice în ganglionul limfatic:

a — arteră; v — venă; vla — vase limfatice aferente; vle — vas limfatic eferent; cap — capsula; t — trabecul; sls — sinus limfatic subcapsular; slm — sinus limfatic medular f — foliculi limfatici; clm — cordoane limfoide medulare; ta — țesut adipos perighanglionar.

Bibli... ...ală
Tîrgu-Mureș

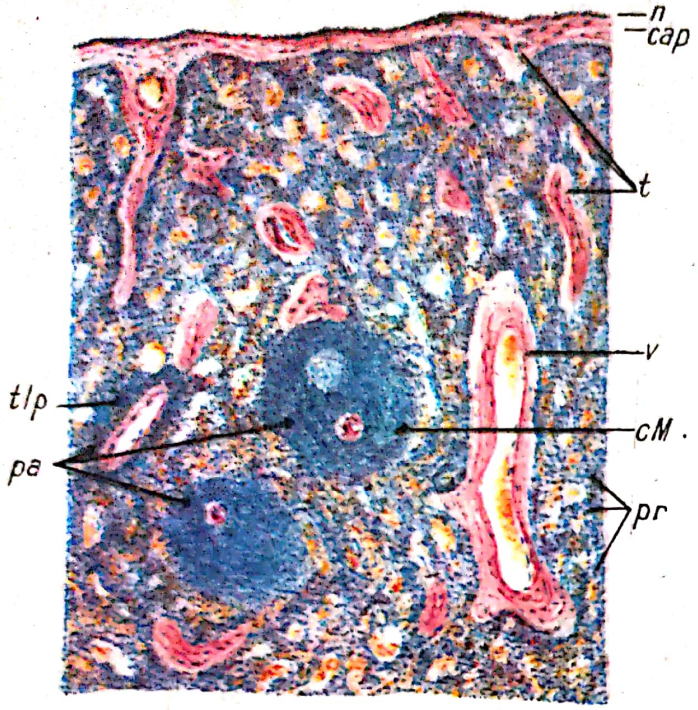

FIG. 10. **Secțiune prin splină:**

n — nucleii foiței viscerale a peritoneului; **cap** — capsula; **t** — trabeculi; **pa** — pulpa albă; **cM** — corpusculul Malpighi — folicul limfatic splenic centrat de o arteriolă; **tlp** — teacă limfoidă perivasculară; **pr** — pulpa roșie; **v** — vas sanguin intratrabecular (col. H. E.).

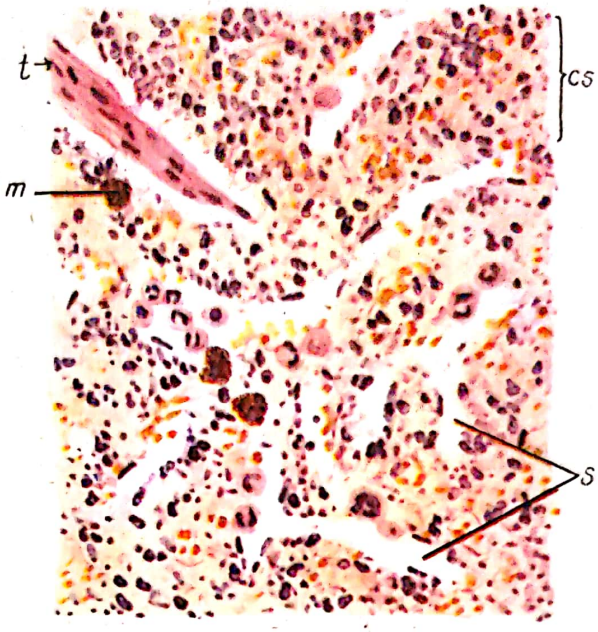

FIG. 11. **Secțiune prin pulpa roșie a splinei:**

CS — cordoane splenice; **S** — sinusuri spenice; **t** — trabeculi; **m** — macrofage cu pigment (col. H. E.)

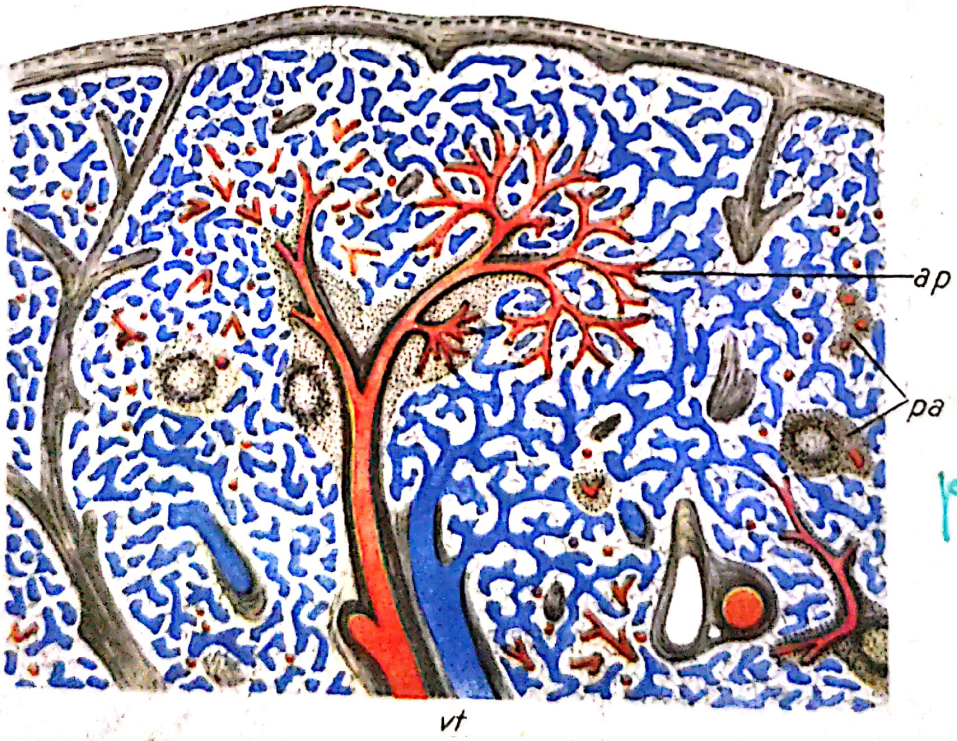

FIG. 12. **Shema circulației arteriale** (în roșu) **și venoasă** (în albastru) **la nivelul splinei:**

vt — vase intrabeculare; **pa** — pulpa albă (aspect punctat); **ap** — arteriole penicilate.

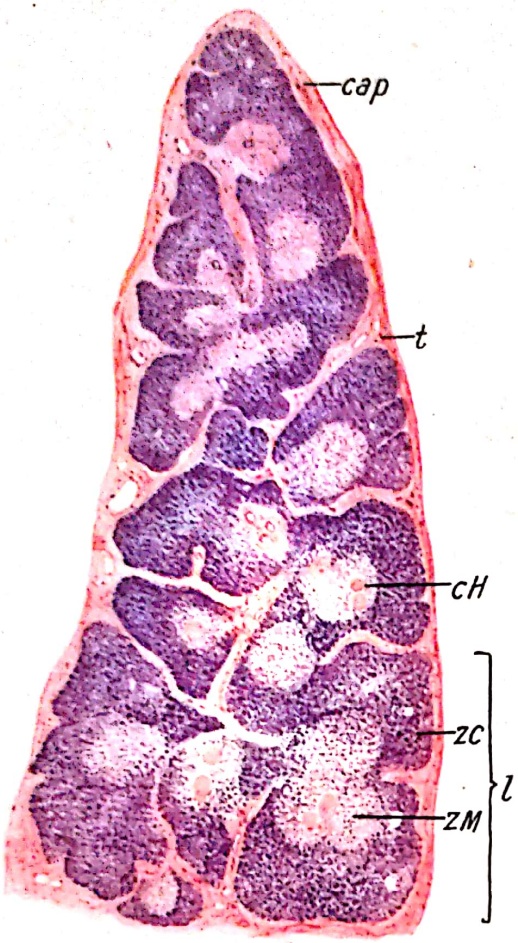

FIG. 13. **Secțiune prin timus:**
Cap – capsulă; **t** – trabeculi interlobulari; **L** – un lobul timic cu cele două zone: corticală (ZC) și medulară (ZM); **CH** – corpusculi Hassal (col. H. E.).

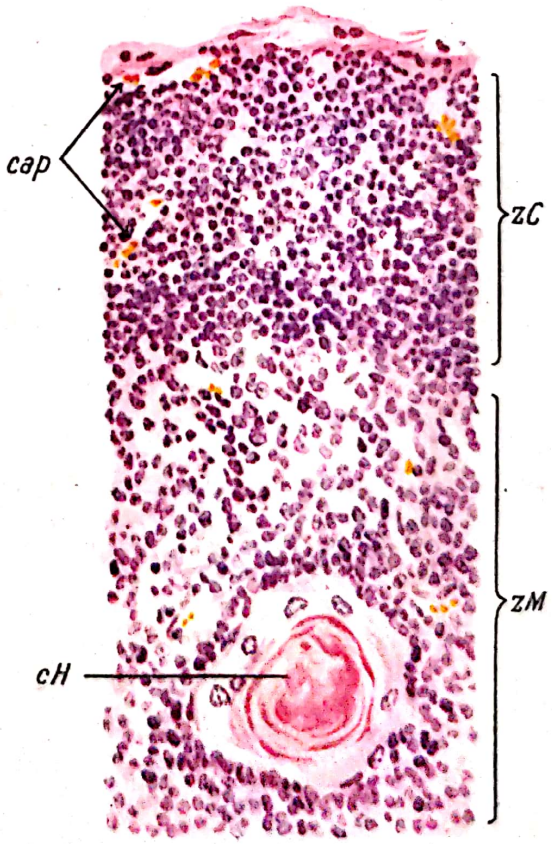

FIG. 14. **Secțiune prin lobulul timic:**
Cap – capsula lobulului; **ZC** – zona corticală; **ZM** – zona medulară; **cH** – corpuscul Hassal; **c** – capilare sanguine (col. H. E.).

Scanned with OKEN Scanner

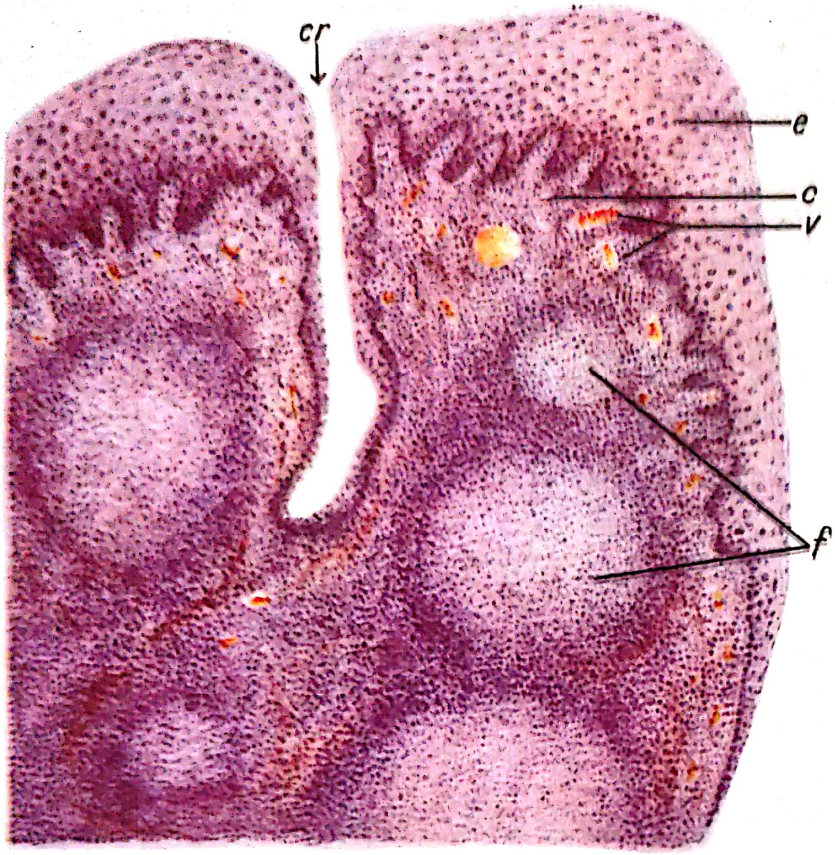

FIG. 15. Secțiune prin amigdală:
e — epiteliu multistratificat pavimentos; cr — criptă amigdaliană; c — corion infiltrat cu limfocite; vase sanguine în corion; f — foliculi limfatici reactivi (col. H. E.).

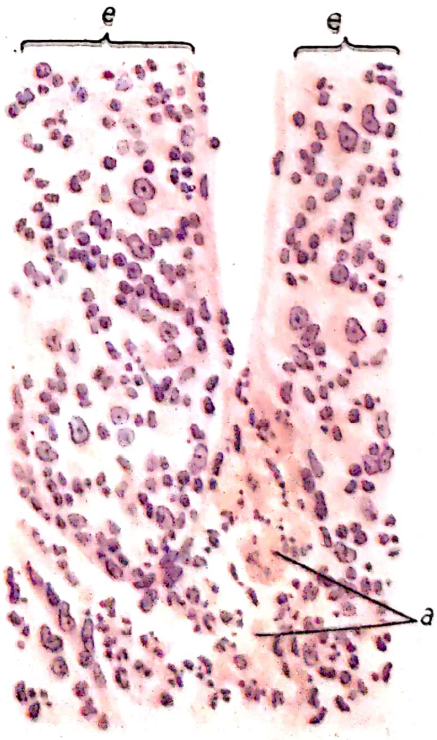

FIG. 16. Secțiune la nivelul unei cripte amigdaliene:
e — epiteliul criptei modificat structural; a — aglomerări de leucocite și celule epiteliale degenerate în fundul criptei (col. H. E.).

Scanned with OKEN Scanner

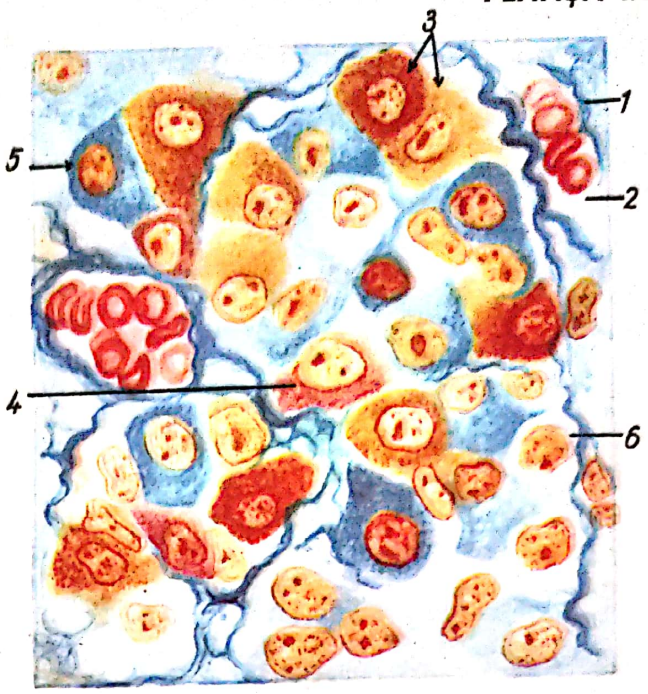

FIG. 17. Secțiuni prin lobul anterior al hipofizei (adenohipofiza):

1 — fibre conjunctive din stromă; 2 — capilar sinusoid; 3 — celule oranjofile; 4 — celule carminofile; 5 — celule cianofile (kyanos=albastru); 6 — celule cromofobe (col. Azan).

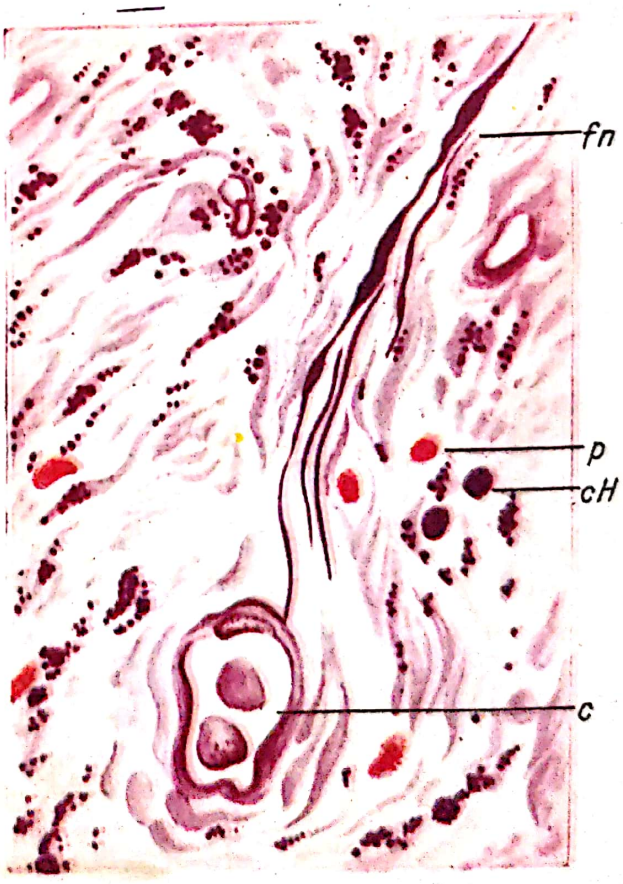

FIG. 18. Secțiune prin lobul posterior al hipofizei:

p — pituicite; v — vas sanguin; fn — fibre nervoase cu dilatații care conțin neurosecreție; cH — corpi Hering (colorație hematoxilină cromică și floxină) (după Copenhaver).

Biblioteca municipală
Tîrgu-Mureș

Scanned with OKEN Scanner

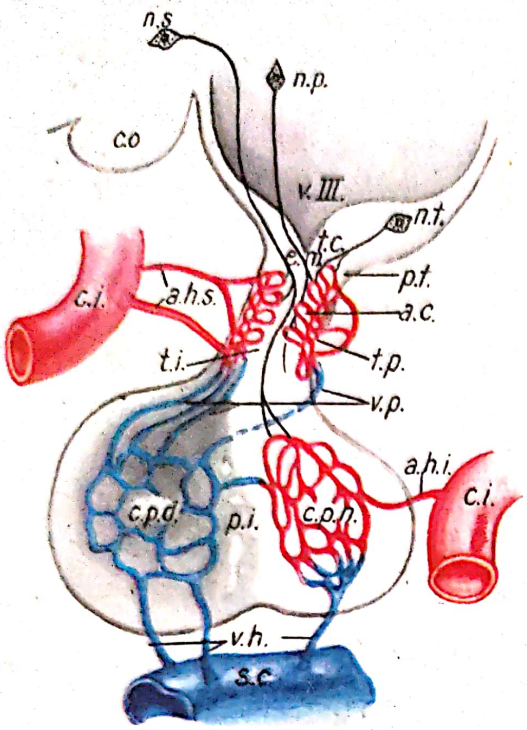

FIG. 19. **Diagrama vascularizării hipofizei:**
co — chiasma optică; **ns** — nucleu supraoptic; **np** — nucleu paraventricular; v. **III** — ventriculul III; **nt** — nucleu tuberal; **tc** — tuber cineseum; **em** — eminența mediană; **tp** — tuberalis plex; **ac** — anse capilare; **ci** — carotida internă; **ahs** — artere hipofizare superioare; **ti** — tija infundibulară; **vp** — vasele potale; **cdp** — capilare pars distalis; **ci** — capilare pars intermedia; **cpn** — capilare pars nervosa **ahi** — artera hipofizară inferioară; **vh** — vase hipofizare; **sc** — sinus cavernos.

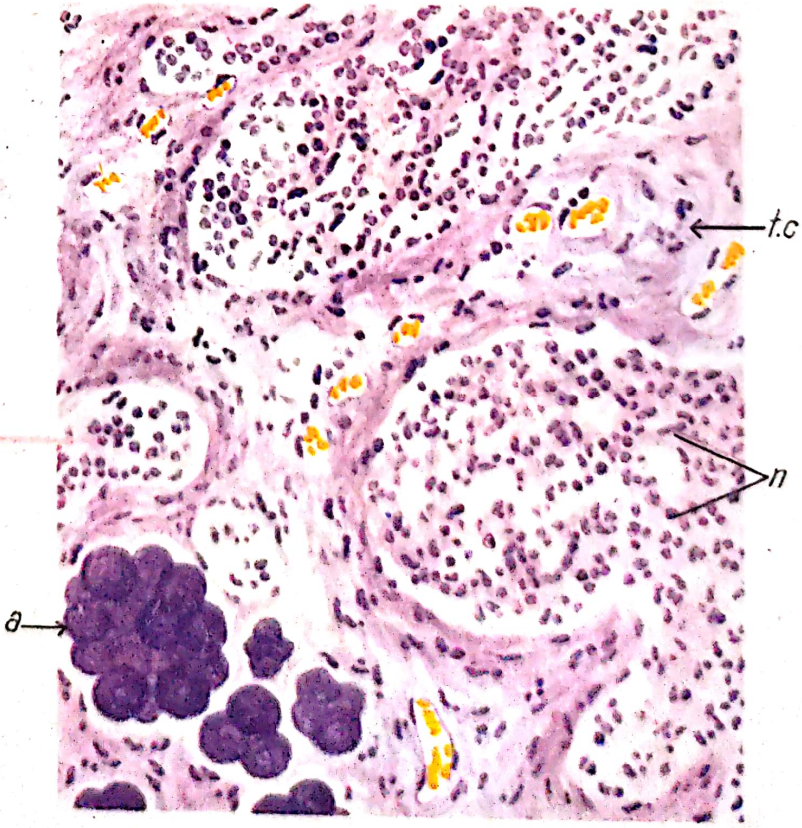

FIG. 20. **Secțiuni prin epifiză:**
tc — țesut conjunctivo-vascular perilobular; **n** — nucleii celulelor stromale și „parenchimale" ale lobulului epifizar; **a** — acervuli (concrețiuni calcaroase) (col. H. E).

Scanned with OKEN Scanner

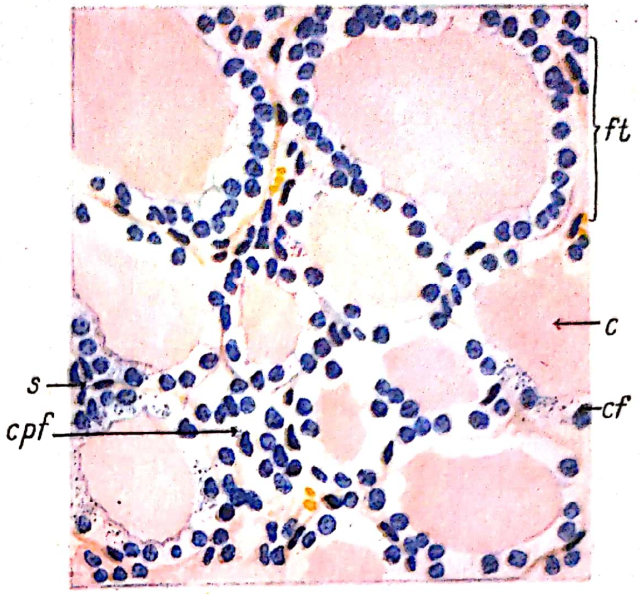

FIG. 21. **Secțiune prin tiroidă:**
ft – folicul tiroidian; cf – celule foliculare (glandulare) tiroidiene; cpf – celule parafoliculare; c – coloidul; s – stroma conjunctivo-vasculară interfoliculară (col. H. E.).

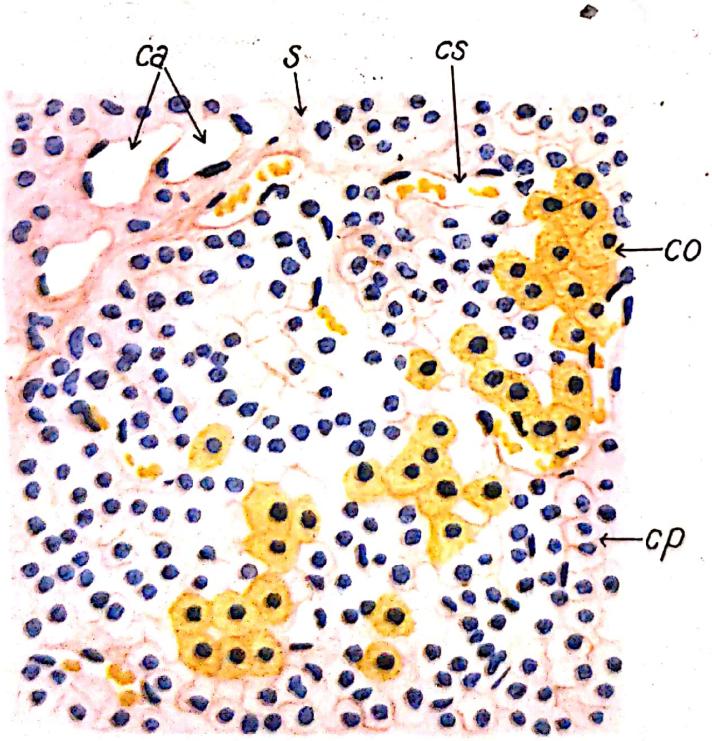

FIG. 22. **Secțiune printr-un lobul paratiroidian:**
s – stromă; ca – celule adipoase; cs – capilar sanguin; celule glandulare parenchimale; cp – celule principale; co – celule oxifile (col. H.E.).

Biblioteca municipală
Tîrgu-Mureș

Scanned with OKEN Scanner

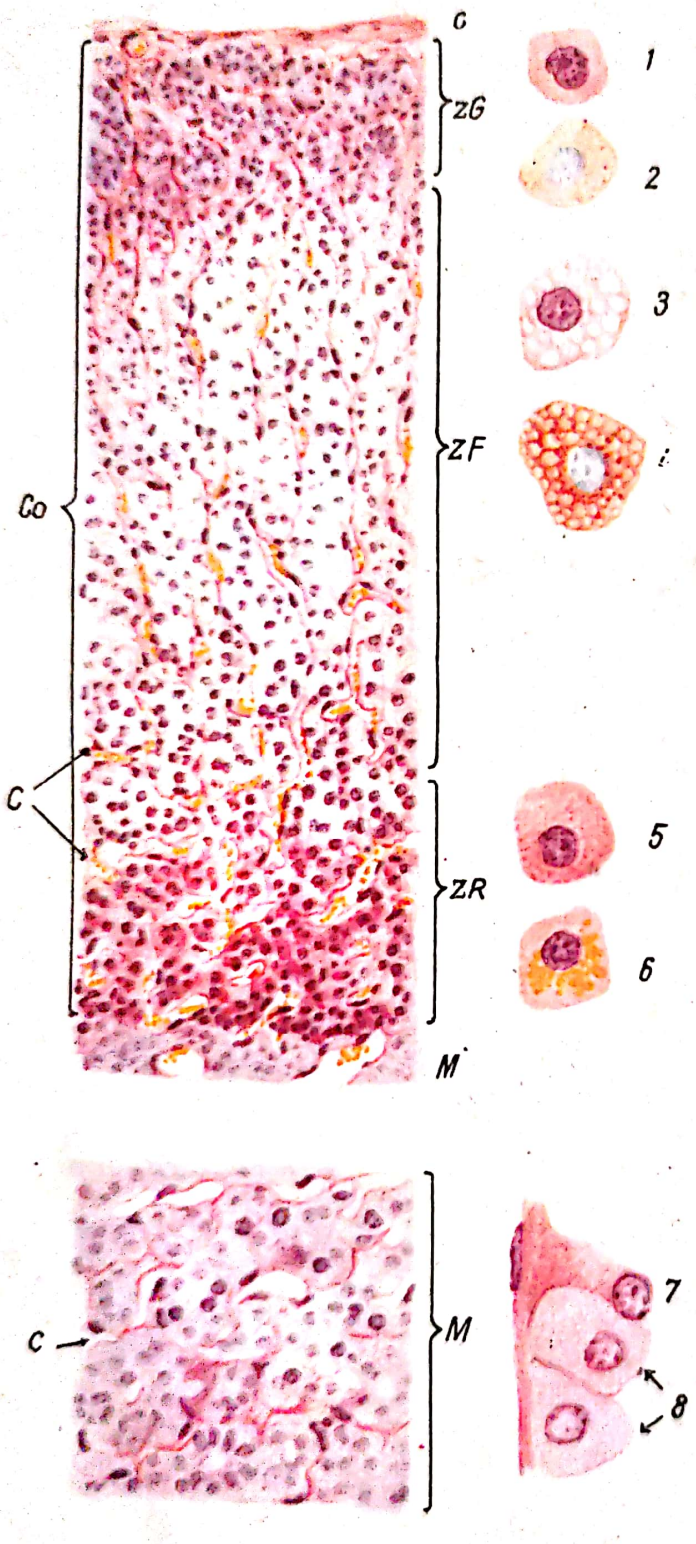

FIG. 23. **Secțiune prin suprarenală:**

C — capsulă; **Co** — corticala cu cele trei zone; **ZG** — zona glomerulară; **ZF** — zona fasciculată; **ZR** — zona reticulară; **M** — medulara; **c** — capilare sanguine. Celule din **ZG**: **1** — colorată cu H. E.; **2** — colorată cu metoda Ciacio pentru lipoizi. Celule spongioase din ZF: **3** — colorată cu H. E.; **4** — colorată cu metoda Ciacio. Celule din ZR: **5** — celule întunecate; **6** — celule cu pigment, colorate cu H. E.; **7**, **8** — celule din medulară (col. H. E.).

Scanned with OKEN Scanner

PLANȘA XIII

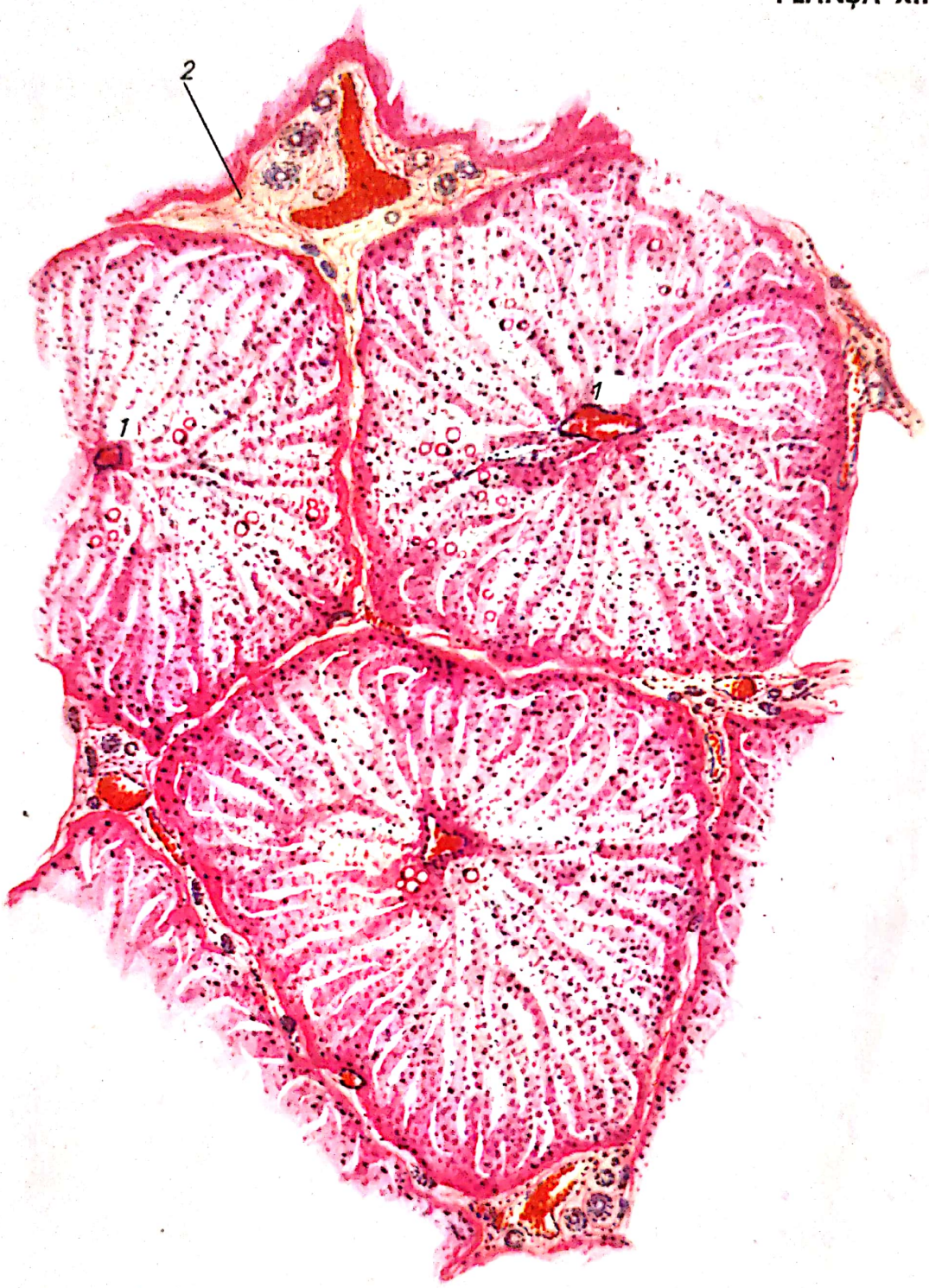

FIG. 24. **Lobuli hepatici:**
1 – vena centrolobulară; 2 – spațiul Kiernan.

Bibliotecă municipală
Târgu-Mureș

Scanned with OKEN Scanner

FIG. 25. **Spațiul Kiernan din ficat.**

Scanned with OKEN Scanner

FIG. 26. **Cordoane hepatice.**

Scanned with OKEN Scanner

Târgu-Mureș

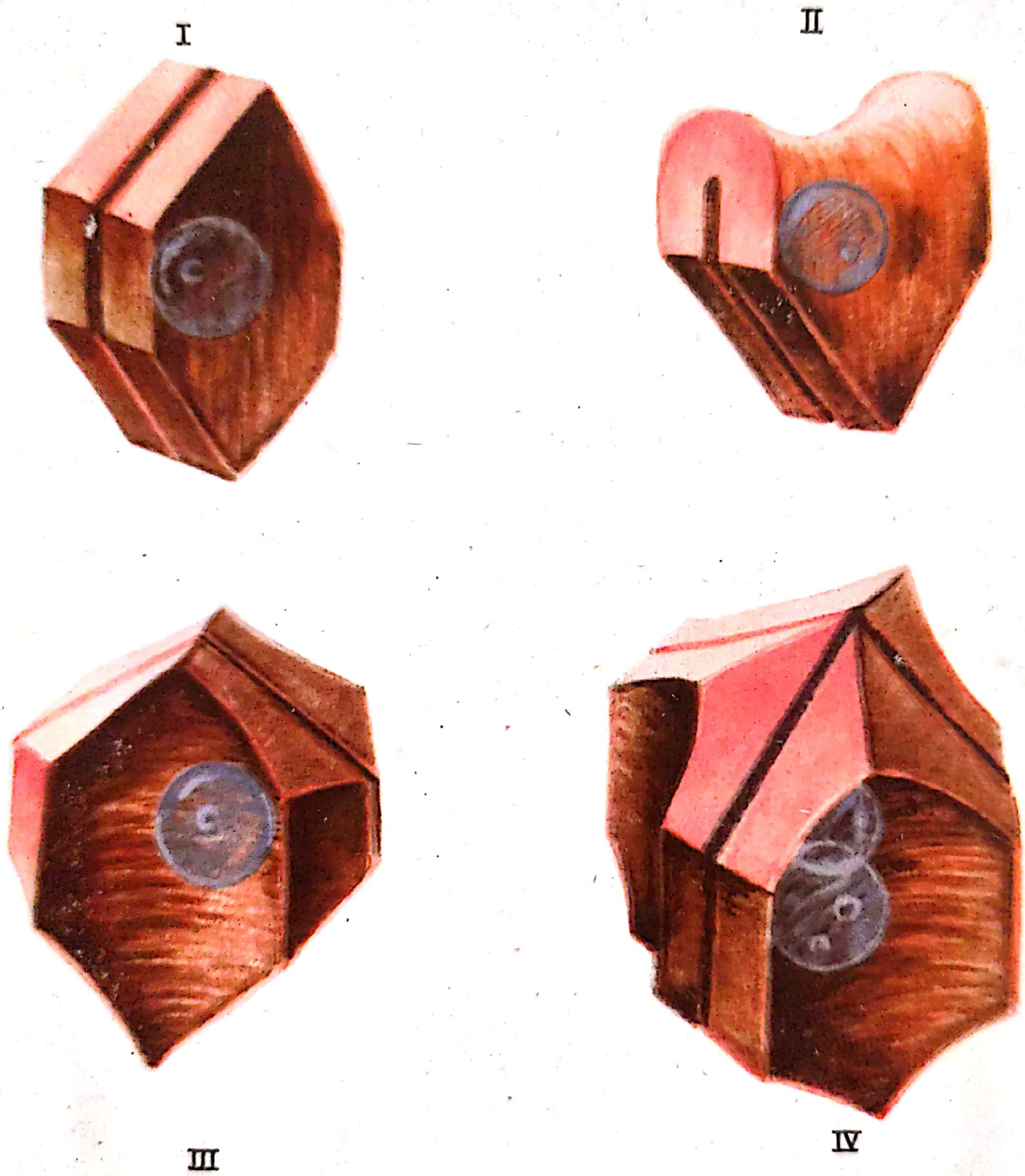

FIG. 27. Diferite forme de hepatocite.

Scanned with OKEN Scanner

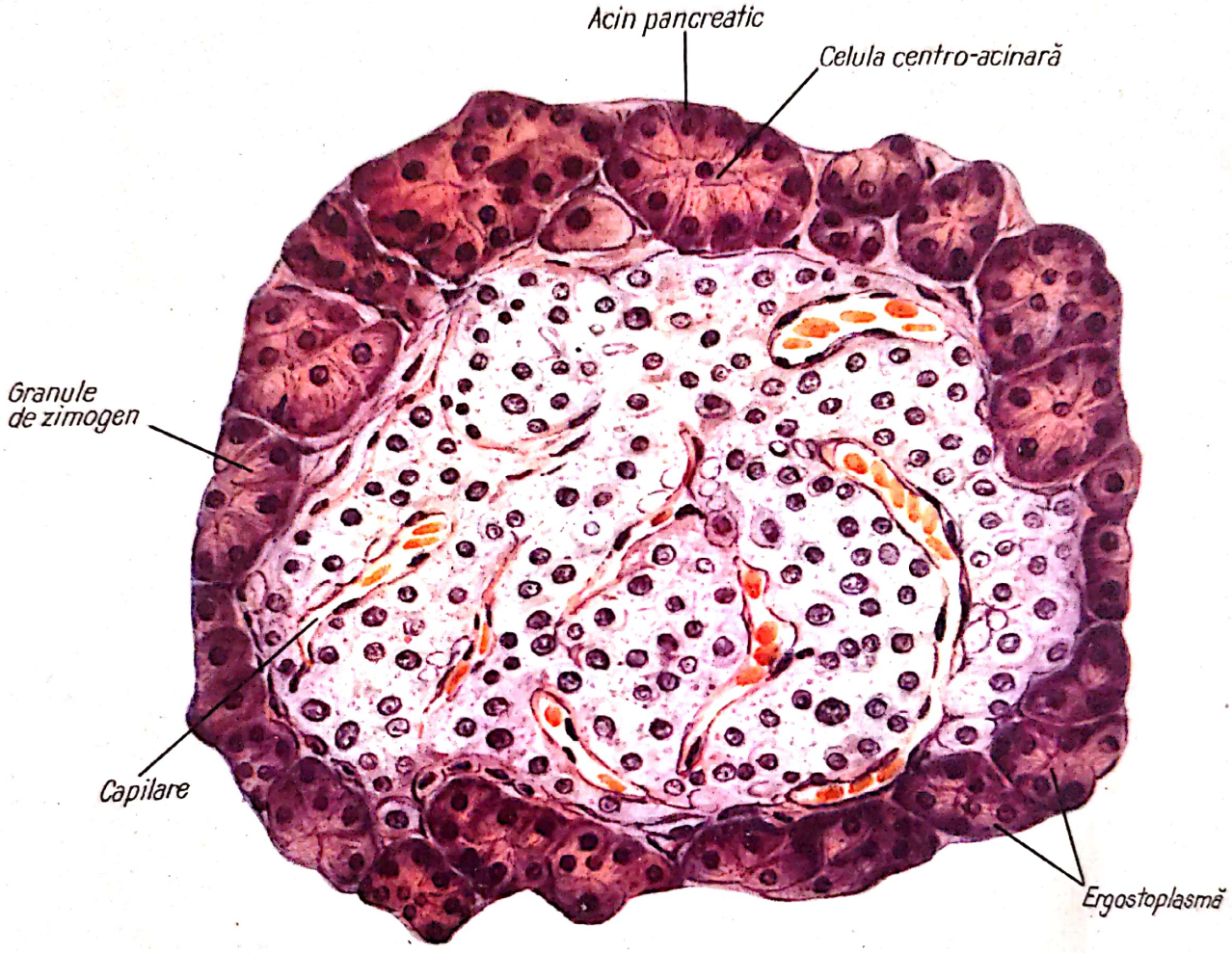

FIG. 28. **Pancreas. Insule Langerhans.**

Scanned with OKEN Scanner

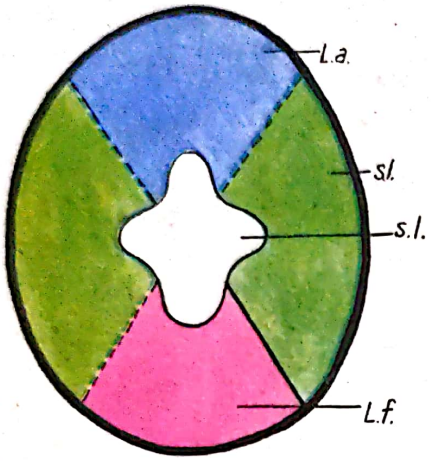

FIG. 29. **Shema tubului neural:**
La – lama alară și segmentul intermediar; **sl** – sulcus limitans; **lf** – lama fundamentală (Niculescu, vol. II, **Histologie**).

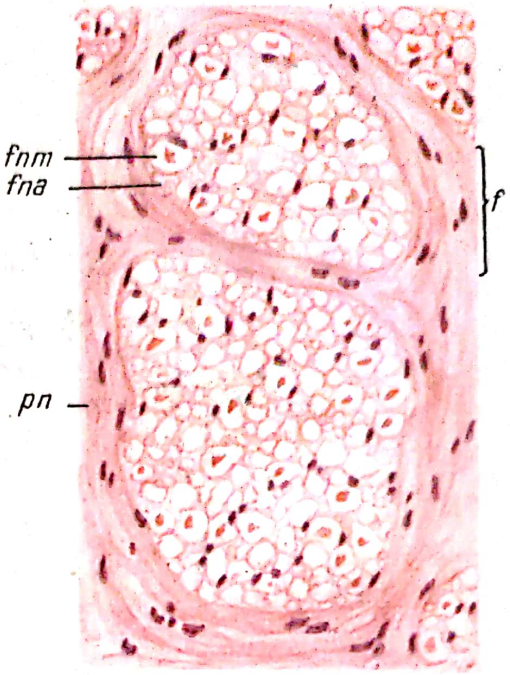

FIG. 30. **Structura nervului:**
pn – perinerv; **f** – fasciculul de fibre nervoase; **fnm** – fibră nervoasă mielinică; **fna** – fibră nervoasă amielinică.

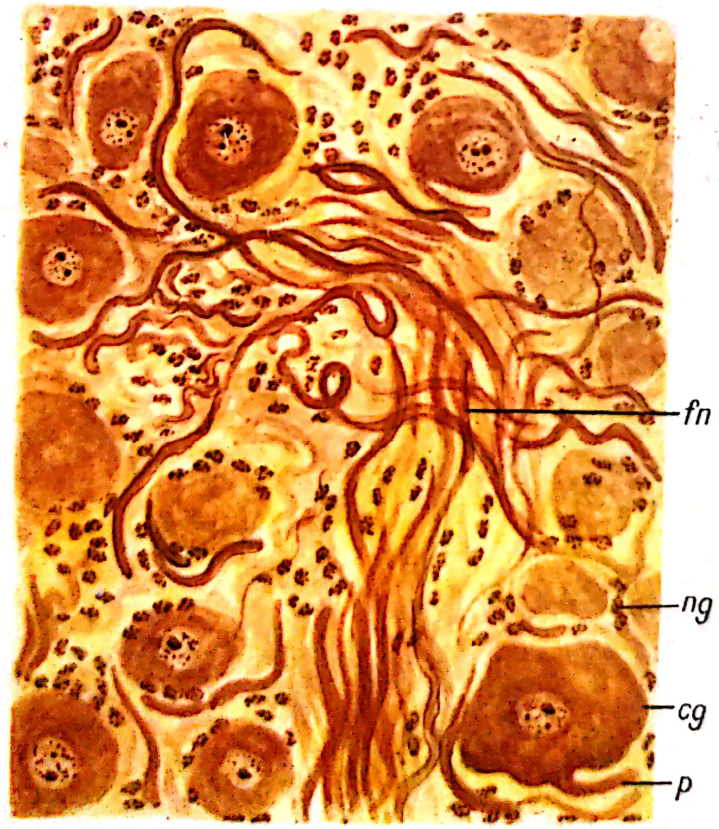

FIG. 31. **Ganglion spinal. Zona corticală:**
cg – celulă ganglionară; **ng** – nuclei ai gliilor endoteliforme; **fn** – fibre nervoase; **p** – prelungire unică a neuronului ganglionar.

Scanned with OKEN Scanner

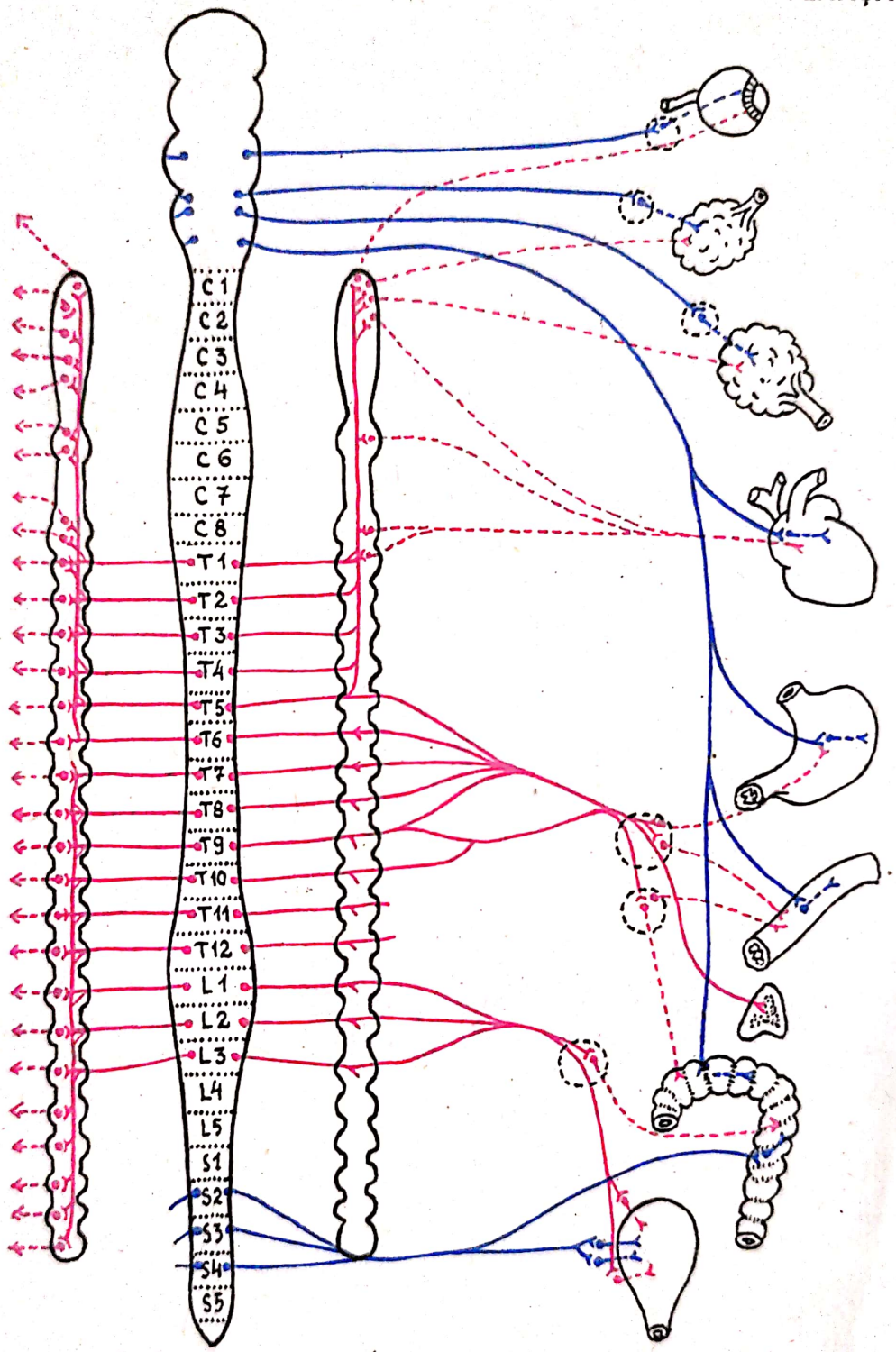

FIG. 32. Shema sistemului nervos (din Copenhaver).

Scanned with OKEN Scanner

Târgu-Mureș

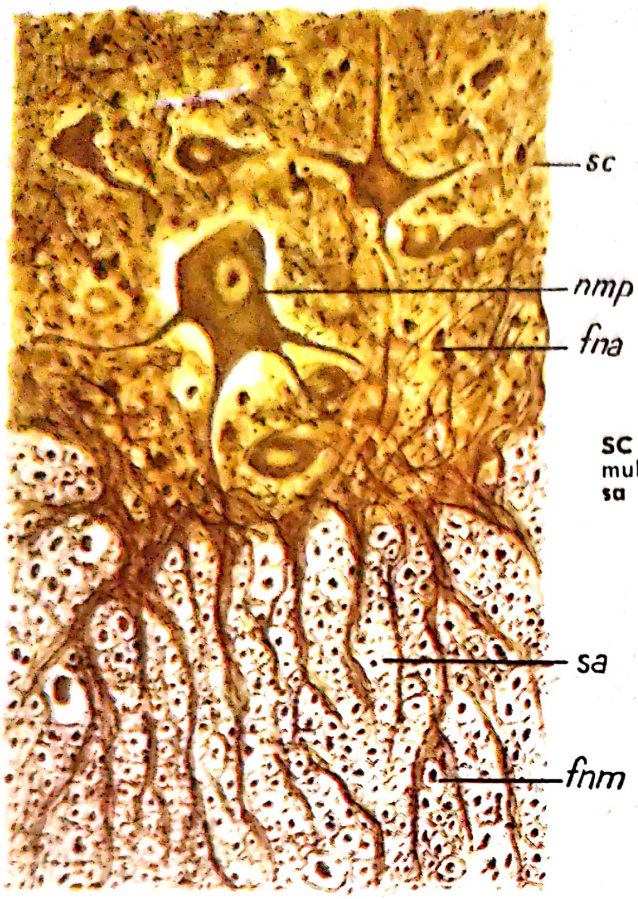

FIG. 33. **Măduva nervoasă:**

SC – substanța cenușie (corn anterior); **nmp** – neuron multipolar motor; **fna** – fibre nervoase amielinice; **sa** – substanța albă; **fnm** – fibră nervoasă mielinică.

FIG. 34. **Cerebel. Lamela cerebeloasă:**

sa – substanță albă; **sc** – substanță cenușie; **so** – stratul granular; **scP** – stratul celulelor Purkinje; **sm** – stratul molecular.

Scanned with OKEN Scanner

FIG. 35. **Cerebel. Celulele Purkinje, impregnare argentică.**

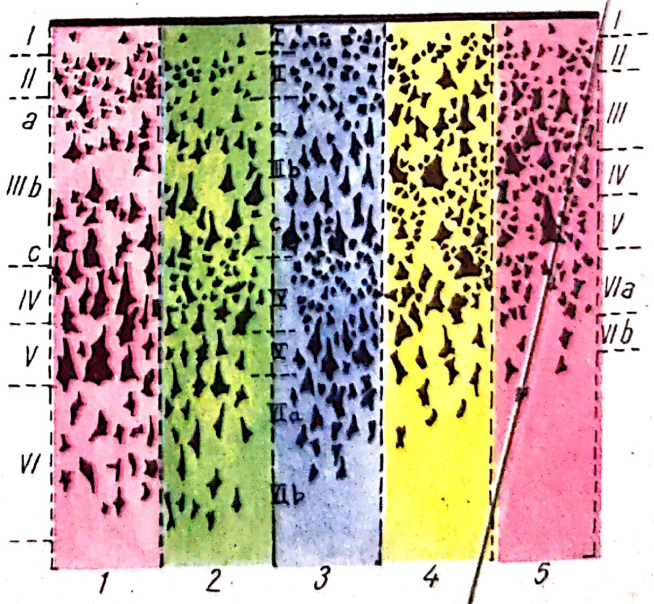

FIG. 36. **Schema diferitelor tipuri de izocortex:**

1 — izocortex heterotipic agranular; **2, 3, 4** — izocortex monotipic frontal (2), parietal (3), polar (4); **5** — izocortex heterotipic granular (după Economo și Koskinos).

Bibliotecă municipală
Tîrgu-Mureș

Scanned with OKEN Scanner

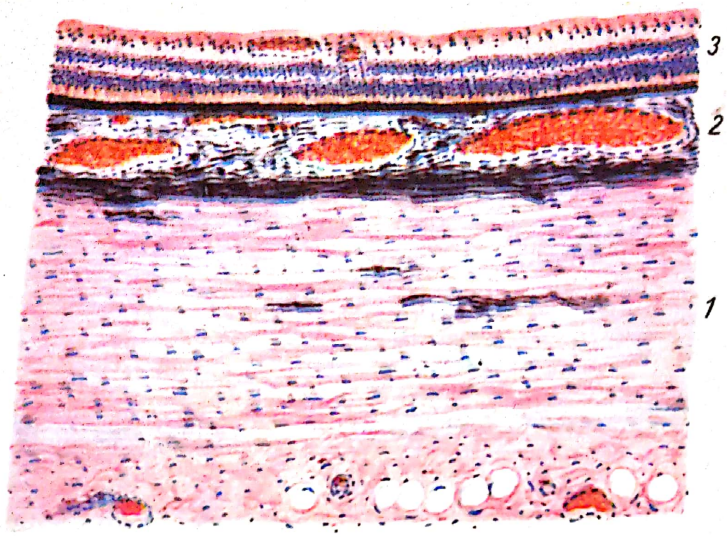

FIG. 37. **Secțiuni prin peretele globului ocular:**
1 – sclera; 2 – coroida; 3 – retina.

FIG. 38. **Papila nervului optic.**

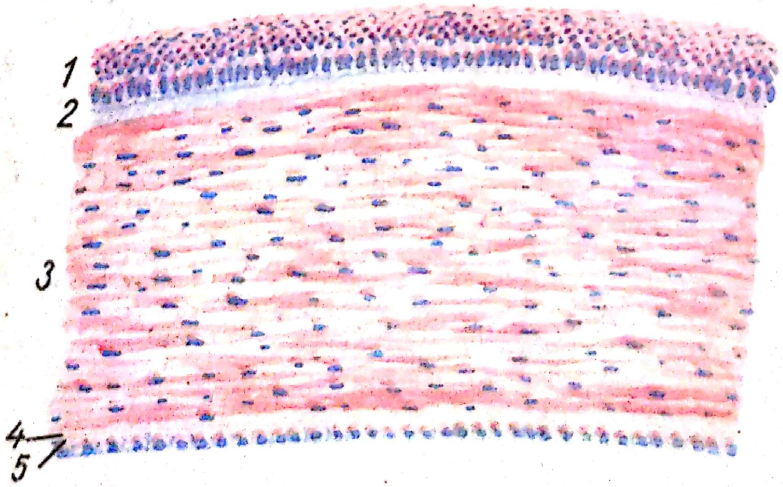

FIG. 39. **Structura corneei:**
1 – epiteliu; 2 – membrana Bowman; 3 – țesutul propriu corneean; 4 – membrana descendentă; 5 – endoteliul posterior.

Scanned with OKEN Scanner

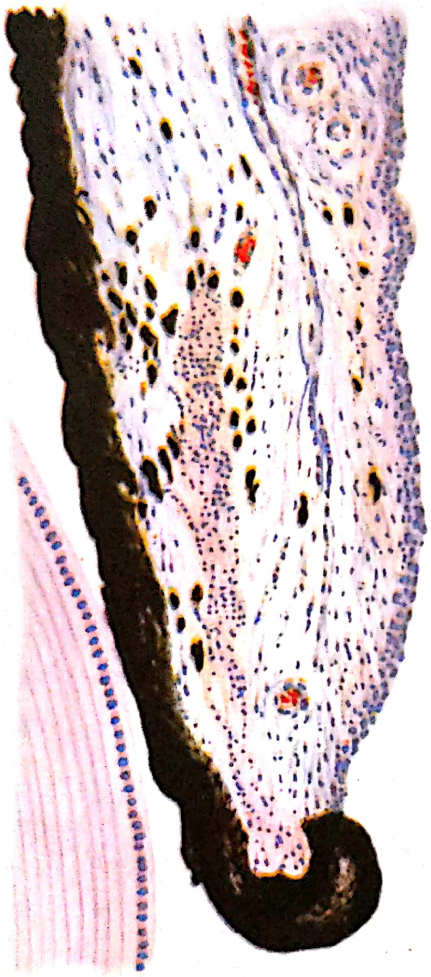

FIG. 40. **Structura irisului.**

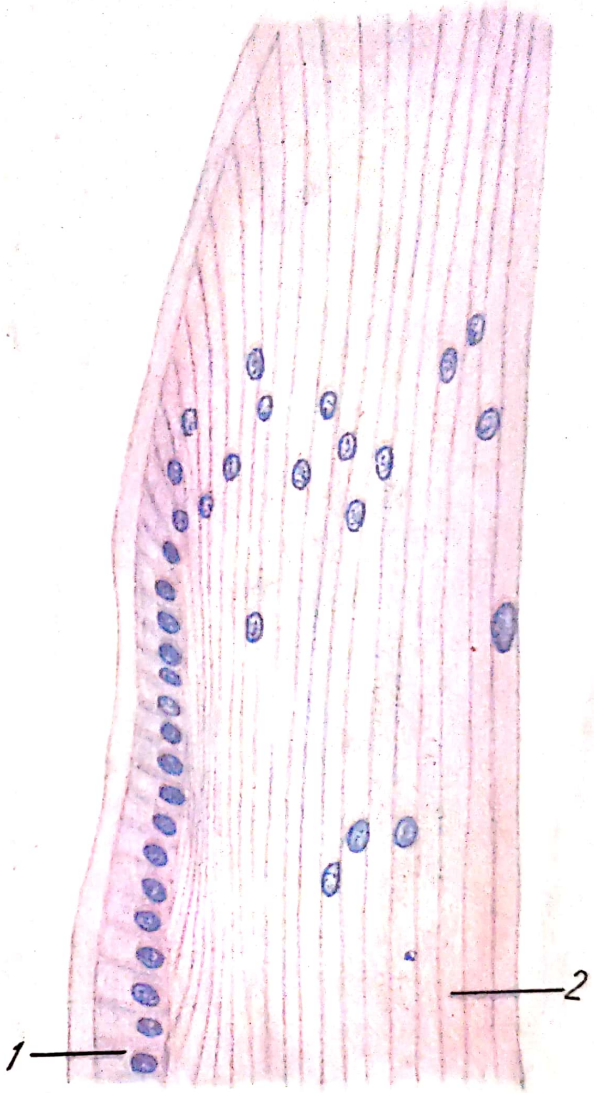

FIG. 41. **Cristalinul:**
1 — epiteliul anterior; 2 — fibre cristaliniene.

Bibl[illegible]ca m[illegible]
Tîrgu-Mureș

Scanned with OKEN Scanner

FIG. 42. **Pleoapa:**

1 — pielea; 2 — mușchiul orbicular; 3 — tarsul cu glandele Meibomius; 4 — conjunctiva palpebrală.

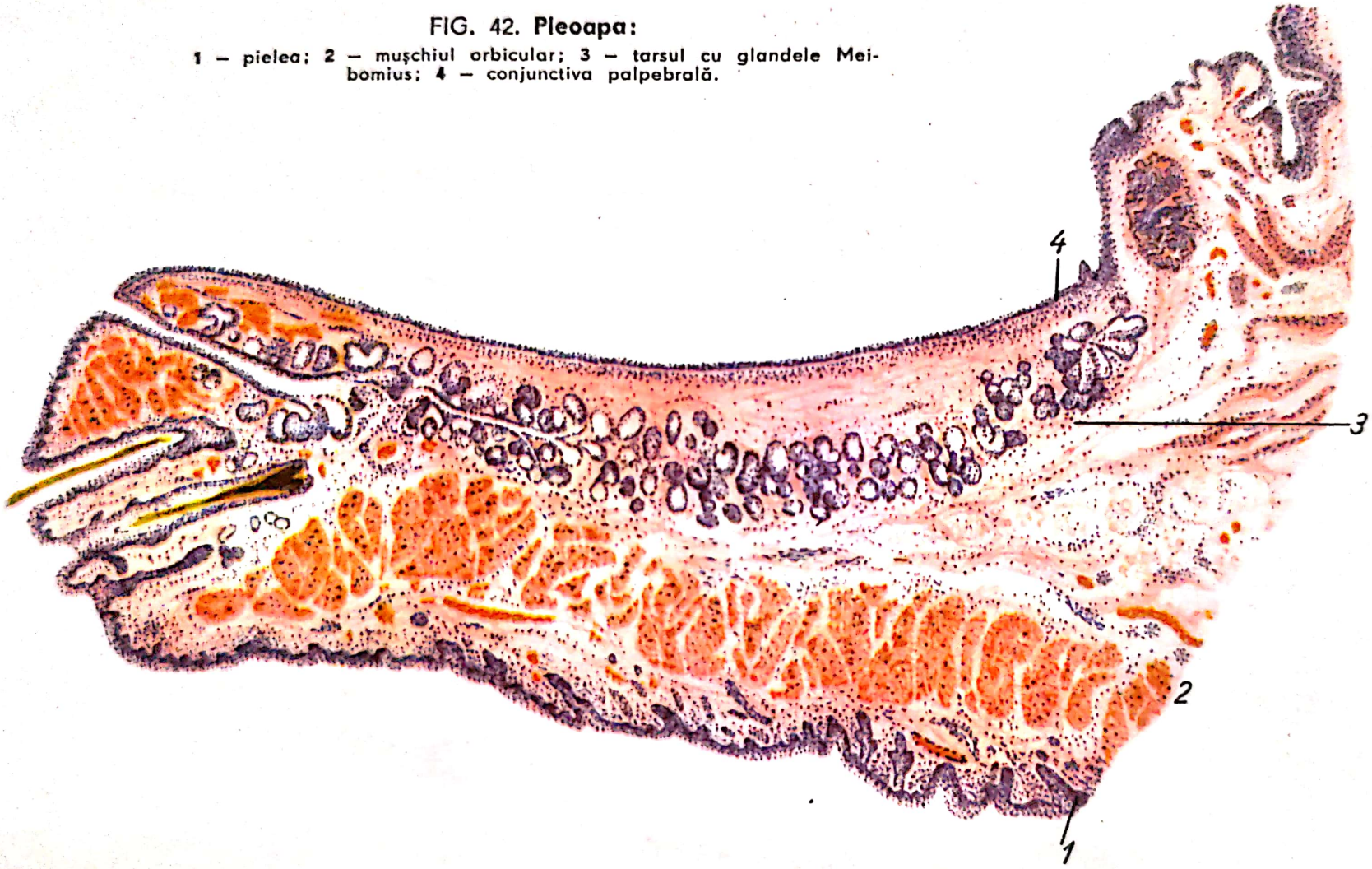

PLANȘA XXIV

Scanned with OKEN Scanner

2-4 gl. endocrine
4-7 - ap. dig
7-9 s. nervos
9-12 ap resp
12-14 organe de simt
14-15 dorm
15-18 ap. excretor
18-20 tesituri
20-23 - ap. genital
23-24 dorm
24-3 SRE
3-6 - celulo

s. endocrin
s. nervos
ap dig
ap resp
sist limfatic
ap excretor
ap genital
ap de simt

L. 25 1
M 19 26 2
M 20 27 3
J 21 28 4
V 22 29 5
S 23 30
d 24 31

15-24.
ap. digestiv
ap. resp.
sist limfatic.
glande
SN.

— ap excret
— ap. genital
— ap circulato
~~— tesituri~~

4 - 7. ap. dig.
10 - 12 ap. resp.
12 - 15 ap. excretor.
15 - 17. ap. genital.
17 - 20 ap. circ.
20 - 21. sist limfatic.
21 - 23. t. osos + cartilag.
23 - 1. t. muscular.
1 -

$\frac{65-3}{3 \quad 62}$

14 s
15 d
16 l
17 u
18 u
19 j
20 v

16

5 - 11 -
6 - 12 -
7 - 13 -
8 - 14 -
9 - 15
10 -

11 : 5

55 ore

4 săptămîna



66

$\frac{55}{4} = 14$ săptămîni

7 8 - 1 -

10 · 2

3

3
4 · 16
4 · 6
4
4
3

0,12 ml/24 h.

15

15 15 15

500

12 -
13 -
14 -
15 -
16 -
17 -
18 -
19 -
20 -
21 -
22 sapt

15

$\frac{10 \cdot 1800}{15000}$ 1,2 ml.

10 vile.

18 resuturi celule -

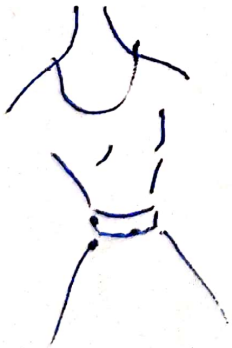

$\frac{66}{4}$

$\frac{33}{2} = 16$

15.

15. $\frac{18.000}{7000} \approx 3$ kg

9 B.